

Universidad Nacional
Facultad de Ciencias de la Salud
Escuela de Medicina Veterinaria

Pasantía en manejo, diagnóstico y abordaje terapéutico de
especies silvestres en el centro de rescate *Toucan Rescue*
Ranch, San Isidro, Heredia.

Modalidad Pasantía

Trabajo Final de Graduación para optar por el Grado
Académico de Licenciatura en Medicina Veterinaria

Carlina Molina Vizcaíno

Campus Presbítero Benjamín Núñez, Heredia

2024

APROBACIÓN DEL TRIBUNAL EVALUADOR

Laura Bouza Mora, M. Sc.

Vicedecana Facultad de Ciencias de la Salud

Julia Rodríguez Barahona, Ph.D.

Subdirectora Escuela de Medicina Veterinaria

Mario Baldi, Ph.D.

Tutor

Jorge Rojas Jiménez, Ph.D.

Asesor

Randall Arguedas, Msc.

Asesor

Fecha: _____

AGRADECIMIENTOS

Quiero expresar mi más genuino agradecimiento al Toucan Rescue Ranch, por abrirme las puertas al mundo de la clínica de especies silvestres y despertar en mí, el deseo de seguir aprendiendo y resolviendo casos con los recursos que se tienen al alcance. A los Drs. Andrés Bräutigam y Santiago García por enseñarme que sin importar la especie, su tamaño, su comportamiento o condición, todos los animales merecen nuestra atención y sí es posible hacerlo de manera adecuada.

A mis compañeros y amigos de carrera, porque todos me ayudaron de alguna manera a avanzar y aprender. A Michelle, Marco, María Laura, María José, Luis, Alejandro Vargas, Marco, Lucía, Alejandro Mata, Fernanda y Elisa, por su paciencia y años de amistad constante.

A mi tutor, el Dr. Mario Baldi por su guía y acompañamiento durante toda la elaboración de mi trabajo. Asimismo, al Dr. Jorge Rojas por su valoración y dirección precisa.

Gracias totales a mi mamá y mi papá que nunca dejaron que mi sueño de niña de convertirme en veterinaria se interrumpiera a pesar de las limitaciones. A mi familia en general que ha sido un soporte inquebrantable; a Esteban, mi hermano, mi abuelita, mis tías, tíos y primas.

Finalmente, agradezco a los que impulsaron cada uno de mis pasos: mis perros. Por enseñarme que la compañía más fiel, viene de los animales. A los que no están hoy, pero en su momento, fueron todo para mí, y a los que siguen conmigo, porque son un recordatorio de que nuestras mascotas, nunca abandonan.

ÍNDICE DE CONTENIDOS

<u>APROBACIÓN DEL TRIBUNAL EVALUADOR</u>	ii
<u>ÍNDICE DE CONTENIDOS</u>	iv
<u>ÍNDICE DE CUADROS</u>	vi
<u>ÍNDICE DE FIGURAS</u>	vii
<u>LISTA DE ABREVIATURAS</u>	viii
<u>RESUMEN</u>	ix
<u>ABSTRACT</u>	xi
1. <u>INTRODUCCIÓN</u>	1
<u>1.1. Antecedentes</u>	1
<u>1.2. Justificación</u>	6
<u>1.3. Objetivos</u>	8
<u>1.3.1 Objetivo general</u>	8
<u>1.3.2 Objetivos específicos</u>	8
2. <u>METODOLOGÍA</u>	9
<u>2.1. Lugar de la pasantía</u>	9
<u>2.3 Horario de Trabajo</u>	11
<u>2.4 Presentación y Análisis de Resultados</u>	11
3. <u>RESULTADOS Y DISCUSIÓN</u>	12
<u>3.1. Casuística general</u>	12
<u>3.2. Actividades clínicas dentro del centro de rescate</u>	18
<u>3.3. Principales causas de ingreso de animales rescatados.</u>	25
<u>3.3.1. Electrocuci3n</u>	25
<u>3.3.2. Colisiones vehiculares</u>	29
<u>3.3.3. Mordeduras por perros dom3sticos.</u>	31
<u>3.4. T3cnicas diagn3sticas</u>	32
<u>3.5. Cirug3a</u>	34
<u>3.5.1. Orquiectom3a en un gris3n juvenil (<i>Galictis vittata</i>).</u>	34
<u>3.5.2. Amputaciones de miembros anteriores en perezosos de dos dedos (<i>Choloepus hoffmanni</i>)</u>	36
<u>3.5.3. Extracci3n de absceso en una tortuga terrestre (<i>Rhinoclemmys pulcherrima</i>).</u>	40
<u>3.5.4. Hemilaminectom3a lumbar en un cocodrilo juvenil (<i>Crocodylus acutus</i>).</u>	41
<u>3.6. Sedaci3n y anestesia en la medicina veterinaria de fauna silvestre.</u>	43
4. <u>LIMITACIONES</u>	45

5. CONCLUSIONES	46
6. RECOMENDACIONES	47
7. REFERENCIAS BIBLIOGRÁFICAS	49

ÍNDICE DE CUADROS

Cuadro 1. Causas por ingreso de los animales al TRR durante la pasantía	22
Cuadro 2. Resumen de casos diagnósticos	30

ÍNDICE DE FIGURAS

Figura 1. Representación porcentual de cada grupo animal atendido durante la pasantía	13
Figura 2. Distribución por orden taxonómico de las aves atendidas durante la pasantía según su categoría de residente permanente (verde claro) o nuevo ingreso (verde oscuro)	14
Figura 3. Distribución por orden taxonómico de los mamíferos atendidos durante la pasantía según su categoría de residente permanente (celeste) o nuevo ingreso (azul)	15
Figura 4. Distribución geográfica del lugar de procedencia de cada individuo correspondiente a nuevo ingreso por causa de electrocución u orfandad por madre electrocutada a la clínica base del TRR durante la pasantía	21
Figura 5. Representación porcentual de las técnicas diagnósticas realizadas durante la pasantía	23
Figura 6. Paquete vascular y nervio braquial derecho de una perezosa hembra de dos dedos (<i>Choloepus hoffmanni</i>) sometida a amputación de miembro anterior derecho.....	25
Figura 7. Hembra adulta de la especie <i>Choloepus hoffmanni</i> en recuperación post cirugía de amputación de miembro anterior derecho	26
Figura 8. Hembra adulta de <i>Choloepus hoffmanni</i> durante terapia física como parte de los protocolos de rehabilitación después de una amputación de miembro anterior derecho y restricción de movimiento por un mes	27

LISTA DE ABREVIATURAS

TRR: Toucan Rescue Ranch

RS: Release Site

RESUMEN

Este estudio, basado en una pasantía de 14 semanas en el Toucan Rescue Ranch (TRR) en Costa Rica, analiza 158 casos de animales silvestres. El 60.1% de los casos fueron residentes permanentes del santuario, mientras que el 39.8% correspondió a nuevos ingresos. Las aves representaron el 58.2% de los casos, seguidas por los mamíferos (39.9%) y reptiles (1.9%).

La electrocución se reveló como la principal causa de ingreso a la clínica, representando el 34.7% de los nuevos ingresos. El 82.5% de estos casos se concentraron en los perezosos, con 17 casos de adultos y 14 casos de huérfanos por electrocución de sus madres. La provincia de Heredia concentró la mayoría de los casos, destacando la necesidad de un análisis más amplio para comprender la distribución geográfica de esta amenaza.

Otras causas de ingreso fueron el rescate de huérfanos por otras causas (17.5%), decomisos por tenencia ilegal (12.7%), accidentes con ventanas (7.9%), mordeduras de perros (3.2%), y accidentes vehiculares (3.2%).

La pasantía evidenció la importancia de un enfoque multidisciplinario en la atención veterinaria de la fauna silvestre. Se realizaron siete procedimientos quirúrgicos, incluyendo una orquiectomía (14.3%), tres amputaciones de miembros anteriores en perezosos (42.9%), la extracción de un absceso en una tortuga terrestre (14.3%) y una hemilaminectomía lumbar en un cocodrilo juvenil (14.3%).

Se emplearon diversas técnicas diagnósticas, como hemogramas, análisis coprológicos, radiografías, ecografías y tomografías axial computarizadas. Los protocolos de sedación y anestesia fueron específicos para cada especie, resaltando la importancia de la capacitación especializada.

Los hallazgos sugieren la necesidad de: (1) fortalecer los programas de prevención de la electrocución de la fauna silvestre; (2) promover la educación ambiental sobre la tenencia ilegal de fauna silvestre; (3) impulsar la formación de profesionales en medicina de especies silvestres; (4) aumentar los recursos humanos y técnicos en los centros de rescate; y (5) educar a los propietarios de perros y gatos sobre la coexistencia con la fauna silvestre. Este estudio proporciona información valiosa sobre las amenazas que enfrentan las poblaciones de fauna silvestre en Costa Rica y subraya la importancia de la medicina de la conservación como herramienta esencial para su protección.

Palabras clave: electrocución, huérfanos, fauna silvestre, ataque por perros domésticos, colisiones vehiculares.

ABSTRACT

This study, based on a 14-week internship at the Toucan Rescue Ranch (TRR) in Costa Rica, analyzes 158 cases of wildlife. 60.1% of the cases were permanent residents of the sanctuary, while 39.8% corresponded to new admissions. Birds accounted for 58.2% of the cases, followed by mammals (39.9%) and reptiles (1.9%).

Electrocution emerged as the leading cause of admission to the clinic, representing 34.7% of new admissions. 82.5% of these cases were concentrated in sloths, with 17 cases of adults and 14 cases of orphans due to the electrocution of their mothers. The province of Heredia concentrated the majority of cases, highlighting the need for a broader analysis to understand the geographical distribution of this threat.

Other causes of admission included the rescue of orphans due to other causes (17.5%), seizures due to illegal possession (12.7%), window collisions (7.9%), dog bites (3.2%), and vehicular accidents (3.2%).

The internship underscored the importance of a multidisciplinary approach in wildlife veterinary care. Seven surgical procedures were performed, including orchietomy (14.3%), three amputations of front limbs in sloths (42.9%), the removal of an abscess in a terrestrial turtle (14.3%), and a lumbar hemilaminectomy in a juvenile crocodile (14.3%).

Various diagnostic techniques were employed, such as blood tests, coprological analyses, radiographs, ultrasounds, and computerized axial tomographies. Sedation and anesthesia protocols were species-specific, highlighting the importance of specialized training.

The findings suggest the need to: (1) strengthen programs to prevent electrocution of wildlife; (2) promote environmental education on the illegal possession of wildlife; (3) encourage the training of professionals in wildlife species medicine; (4) increase human and technical

resources in rescue centers; and (5) educate dog and cat owners on coexisting with wildlife. This study provides valuable information on the threats facing wildlife populations in Costa Rica and underscores the importance of conservation medicine as an essential tool for their protection.

Keywords: electrocution, orphans, wildlife, domestic dog attacks, vehicular collisions.

1. INTRODUCCIÓN

1.1. Antecedentes

El inexorable crecimiento de la población humana ha sido el catalizador de una expansión urbana implacable y un profundo reordenamiento de los usos del suelo, priorizando desmedidamente la agricultura (Parveen et al., 2019). Este cambio radical ha instaurado una diversidad sin paralelo de actividades antropogénicas, las cuales han desencadenado una serie de impactos negativos que desestabilizan los ecosistemas naturales. Entre estos impactos se destacan la contaminación en múltiples formas, abarcando desde la contaminación acústica y lumínica hasta la proliferación de diminutos fragmentos de microplásticos en todos los rincones del planeta, además de las considerables emisiones de dióxido de carbono. Asimismo, no podemos pasar por alto la despiadada deforestación que degrada nuestros bosques y selvas (Taylor-Brown et al., 2019).

Este fenómeno se gesta como consecuencia directa de las transformaciones experimentadas en los patrones de uso de suelo en las regiones forestales. Estas alteraciones, que abarcan desde la expansión de actividades ganaderas, tanto legales como clandestinas, hasta la proliferación de monocultivos, conllevan consigo una intensificación sustancial en la fragmentación de los ecosistemas que sustentan la vida silvestre. La sinergia de estos factores es documentada en detalle por Taylor-Brown y colaboradores (2019). La ampliación de las acciones de origen humano conduce a un incremento en las relaciones entre los seres humanos y la fauna de una forma más cercana, las cuales pueden ser tanto adversas (conflictivas) como beneficiosas (coexistentes) (Frank et al., 2019; Taylor-Brown et al., 2019).

Al igual que el tráfico ilegal de fauna y sus derivados representa una seria amenaza para la biodiversidad (Nijman, 2010). Estos cambios son evidentes, por ejemplo, en una disminución del valor genético, lo que resulta en la pérdida de flujo genético en una población,

particularmente en zonas de conservación silvestre protegidas (Parrott et al., 2021).

Otras causas vinculadas a la mortalidad y morbilidad podrían asociarse con la pérdida de individuos, generando un impacto en las poblaciones en riesgo (aumento de efecto de deriva génica), lo cual constituye un elemento crítico para comprender las fuerzas que provocan el declive de estas especies y su amenaza de extinción (Brand, 2014).

Las vías de comunicación terrestre y su elevado volumen de tráfico, como ejemplificación, conllevan un incremento en los índices de morbilidad y mortalidad de numerosas especies animales. Este fenómeno se debe a que, en muchas ocasiones, estas infraestructuras son las causantes de la interrupción o invasión de entornos naturales, provocando la fragmentación de hábitats y, de esta forma, impactando de manera directa en los patrones de desplazamiento de diversas especies terrestres como primates del nuevo mundo, osos perezosos tanto de dos como de tres dedos, prociónidos, grandes mamíferos como tapires, entre otras especies (Azkarate & Arroyo-Rodríguez, 2007; Benítez et al., 2021). Esta situación también tiene un impacto negativo en el intercambio genético, promoviendo así una deriva génica acelerada y exponiendo a las poblaciones a fenómenos de naturaleza estocástica, como los desastres naturales o brotes de enfermedades, tal como lo afirma González-Gallina (2018) y colaboradores.

Pinto, Cleverger y Grilo (2020), por su parte, llevaron a cabo un metaanálisis acerca de los impactos de las carreteras en vertebrados silvestres de América Latina (1990-2017), con un total de 197 estudios que mostraron que en la última década se ha dado un incremento en la mortalidad de estas especies de origen traumático, siendo los principales afectados los anfibios, en segundo plano los reptiles, seguidamente mamíferos y por último las aves (Arévalo et al. 2017). Este fenómeno se ha producido como consecuencia de la conversión de tierras debido a

la expansión de zonas urbanas y actividades agrícolas, lo que conlleva a un aumento en la construcción de carreteras.

Por esta razón, resulta imperativo llevar a cabo investigaciones más amplias, especialmente en América Central, para comprender a fondo este tipo de impacto. Esto permitiría la implementación de herramientas que faciliten una planificación urbana más efectiva con el fin de mitigar los efectos negativos en las poblaciones locales de especies silvestres, particularmente en términos de mortalidad ocasionada por colisiones en las carreteras y otras causas de origen traumático (Pinto, Clevenger y Grilo, 2020).

Teniendo en consideración lo previamente expuesto, es innegable que los zoológicos y centros de rescate han desempeñado un rol fundamental como intermediarios, al responder de manera activa en la gestión de situaciones de emergencia y en la rehabilitación de animales silvestres. Estos espacios proveen tanto el bienestar como la atención médica especializada requeridos (Fallas-Paniagua, 2012). De esta manera, la colaboración veterinaria, en conjunción con otras disciplinas afines, ha adquirido una gran relevancia. Esta interacción posibilita un enfoque integral hacia los individuos que ingresan a la cautividad. Además, permite la generación de investigación y conocimiento en el contexto de diversas iniciativas de conservación de especies amenazadas. Esto es especialmente importante dado que la información acerca del diagnóstico, tratamiento y rehabilitación de especies silvestres es escasa, tanto en Costa Rica como en otras partes del mundo, en particular en lo que respecta a las especies nativas (Campos, 2018; Aguilar-Vargas et al., 2022).

Es fundamental tener en cuenta que la atención veterinaria, tanto en animales en libertad como en cautiverio, no siempre se limita a tratamientos médicos para enfermedades. En muchos casos, se enfoca en prácticas adecuadas de alojamiento que se basan en el comportamiento animal, así como en el conocimiento teórico y práctico de métodos de contención, medicina

preventiva, control reproductivo y nutrición (Cheeran, 2008). Además, buenas prácticas veterinarias reducen ciertos riesgos para la salud de los seres humanos, animales y los ecosistemas, tales como la propagación de enfermedades zoonóticas y la diseminación de agentes infecciosos con tendencia a la resistencia adquirida a los antibióticos (Aguilar-Vargas et al., 2022; Rojas-Jiménez et al., 2022).

En el pasado, los zoológicos desempeñaban un papel principalmente orientado hacia el entretenimiento humano, sin un compromiso significativo con los estándares de bienestar animal. No obstante, es importante destacar que esta concepción de la era victoriana se ha desvinculado completamente del presente. En la actualidad, se ha producido un cambio significativo en la actitud pública con respecto al uso de animales en estos recintos, enfocándose en su bienestar y protección (Ward et al., 2018). Además, los zoológicos contemporáneos llevan a cabo actividades de carácter público, centradas en la dirección de sus conocimientos y experiencia con el propósito de fomentar la educación y la preservación de las especies silvestres, tanto en su entorno natural ("*in situ*") como fuera de él ("*ex situ*"), esforzándose al máximo por asegurar la calidad de vida y el bienestar de dichas especies (Tribe & Booth, 2003; Ward et al., 2018).

No obstante, en la actualidad las instituciones zoológicas y centros de rescate a nivel global están activamente contribuyendo en múltiples esfuerzos para la conservación mediante financiamiento, investigación, educación ambiental y apoyo en la formación de profesionales en salud animal con énfasis en la vida silvestre (Sulzner et al., 2020).

Es de vital importancia que el médico veterinario actual, junto con su equipo de colaboradores, posea una sólida formación tanto teórica como práctica en la gestión de especies animales silvestres. Esto asegura que estén debidamente capacitados y preparados, siendo los responsables de contar con el conocimiento y habilidades necesarias para salvaguardar la salud

a través de la implementación de la medicina preventiva (Arguedas, 2002). Además de la posibilidad de aplicar métodos que promuevan el bienestar animal, se incluyen también prácticas terapéuticas que comprenden intervenciones quirúrgicas específicas adaptadas a cada especie, el control de la reproducción, la gestión de períodos de cuarentena y la optimización de la nutrición de los individuos alojados en la instalación (Matiello et al., 2007). Así, el médico veterinario asume la responsabilidad de liderar un equipo altamente capacitado en la identificación y notificación a las autoridades de salud acerca de las potenciales amenazas para la salud pública, específicamente, las enfermedades zoonóticas. En consecuencia, cobra una trascendental importancia la información que los animales en dichos establecimientos puedan proporcionar, ya sea de manera activa o pasiva, en lo que respecta a la identificación y vigilancia de agentes infecciosos (Aguilar-Vargas et al., 2022).

Esto reviste una importancia particular en nuestro país, el cual abarca el 0.03% de la extensión terrestre a nivel global y alberga el 0.16% de los océanos del planeta (SINAC, 2019), lo que denota la existencia de áreas de gran diversidad natural y, por ende, de una abundante carga de agentes con alto potencial patógeno susceptibles de originar enfermedades (Aguilar-Vargas et al., 2022).

En las últimas dos décadas, se ha observado un interés creciente por parte de los estudiantes de medicina veterinaria en la rama de la medicina de especies silvestres (Comunicación personal, M. Baldi 2023). Esto conlleva a que cada vez resulte más evidente la necesidad nacional de desarrollar destrezas y habilidades relativas al manejo más adecuado de estas especies animales, incluyendo técnicas diagnósticas, quirúrgicas por especie, tratamientos farmacológicos basados en evidencia científica, y estrategias para la recuperación de los pacientes con el fin de liberar posteriormente a aquellos considerados aptos o bien retener en cautiverio a aquellos no aptos para ser liberados (Aguilar-Orozco, 2017; García-Dobles, 2022).

1.2. Justificación

La calidad de los servicios médicos que se le debe brindar a las especies animales silvestres en nuestro país es un tema que va tomando cada vez más relevancia. Múltiples casos han estado bajo el ojo público donde los medios de comunicación se han encargado de publicitar el proceder y resolución de casos de individuos traumatizados, muchos de ellos, directamente asociado con el maltrato animal o simplemente resultado de accidentes producto de las actividades humanas o condiciones no compatibles con el bienestar animal, debido a la tenencia ilegal de animales silvestres (Biamonte, 2013).

Es esencial disponer de personal médico debidamente formado en las técnicas de manejo de especies silvestres, así como poseer conocimientos pertinentes sobre la biología, anatomía y fisiología de estos animales. Lo anterior es imprescindible para asegurar un tratamiento y recuperación óptimos de dichos animales, ya que su enfoque se sustenta en la medicina respaldada por evidencia, lo que, a su vez, posibilita mejorar la calidad de vida y el bienestar de los individuos que reciben atención (Gutiérrez-Murillo, 2020).

Además, la práctica veterinaria, que abarca tanto el enfoque clínico como el quirúrgico, así como las técnicas de sujeción física y química, entre otras habilidades, contribuye a generar una favorable percepción de la opinión pública sobre el apropiado abordaje de estos casos ya que se realiza el trabajo bajo estándares de bienestar animal (Fowler, 2006). Esta óptima percepción pública que menciona Fowler (2006) es importante porque la conservación en múltiples ocasiones es financiada por diferentes grupos sociales identificados con los objetivos de rescate, rehabilitación y liberación de animales silvestres, por tanto, realizar este trabajo bajo estándares técnicos idóneos es clave para hacer efectiva la educación ambiental y atraer financiamiento económico, vital para el mantenimiento de las instalaciones de trabajo y manutención de los animales y recurso humano.

A lo largo de la historia, la medicina veterinaria ha estado principalmente orientada hacia la atención de animales domésticos o de compañía, considerando la atención a las especies silvestres como una de las áreas más complejas y definiéndola como una especialidad dentro del ámbito de la medicina veterinaria. Esta situación ha llevado a que en América Latina la especialización en medicina de la fauna silvestre sea relativamente reciente, lo que se refleja en la falta de profesionales debidamente capacitados para atender las necesidades médicas en los centros de rescate de fauna. (Fallas, 2012).

En consecuencia, es de una importancia crucial que los veterinarios jóvenes adquieran destrezas, habilidades y conocimientos actualizados a través de su formación en medicina de especies silvestres y su correspondiente manejo. En gran medida, este aprendizaje se logra mediante la participación en pasantías en centros de rescate y zoológicos, donde se les capacita para identificar y desarrollar las habilidades y destrezas que constituyen las principales herramientas en su trabajo tanto en el campo como en el laboratorio (Aguirre, 2009).

En lo anterior radica la relevancia de la formación que se brinda a los veterinarios jóvenes en medicina de especies silvestres, ya que es esencial para su capacidad de aplicar tratamientos efectivos en situaciones de manejo de enfermedades. Este enfoque no solo les permite adquirir las destrezas y conocimientos necesarios, sino también la comprensión de las particularidades y desafíos que enfrentan las poblaciones en su hábitat natural y en cautiverio. Al dominar estas habilidades, los veterinarios están mejor preparados para abordar los problemas de salud que pueden surgir en animales silvestres y de zoológico, contribuyendo así a la conservación y el bienestar de estas poblaciones. Es un enfoque integral que busca un equilibrio entre la medicina y la conservación.

1.3. Objetivos

1.3.1 Objetivo general

Adquirir destrezas y habilidades en el diagnóstico, manejo y terapéutica de las especies silvestres remitidas al centro de rescate de animales silvestres “Toucan Rescue Ranch (TRR)”, Heredia, Costa Rica.

1.3.2 Objetivos específicos

1. Adquirir destrezas en el abordaje clínico de las especies silvestres que se presentan frecuentemente en el centro de rescate con la finalidad de identificar las anormalidades de los pacientes al realizar el examen físico.
2. Aprender sobre las principales técnicas diagnósticas para determinar enfermedades o patologías, con el fin de aplicar los tratamientos adecuados.
3. Adquirir conocimiento sobre los procedimientos quirúrgicos y terapéuticos más comunes realizados en animales silvestres para fortalecer los conocimientos teóricos en estas técnicas.

2. METODOLOGÍA

2.1. Lugar de la pasantía

La pasantía se realizó en el centro de rescate “Toucan Rescue Ranch”, ubicado en San Isidro de Heredia, Costa Rica (10°01'32.9" N, -84°02'06.5" O). El enfoque primordial de este centro se concentra en brindar atención especializada a las especies silvestres de vida libre. Estos animales ingresan al centro debido a traumas resultantes de accidentes o, lamentablemente, como resultado del decomiso a personas particulares en el país por tenencia ilegal. Anualmente, el centro recibe un promedio de 200 animales silvestres en busca de ayuda y refugio. La mayoría de estos individuos pertenece a dos grupos taxonómicos destacados: mamíferos y aves. En esta instalación, el compromiso radica en proporcionar cuidado experto y rehabilitación para estas especies, con el fin de devolverlas a su hábitat natural y preservar la diversidad de la fauna nacional (García-Dobles, 2022).

Asimismo, dispone de un completo equipo clínico que incluye elementos de restricción física, materiales específicos para la atención clínica y quirúrgica, una variedad de fármacos, mesas de acero inoxidable especialmente diseñadas, equipos de ultrasonido y radiología, microscopio, balanza digital, medicamentos anestésicos, así como una máquina de anestesia inhalatoria. Además, debido a su enfoque principal en la rehabilitación y liberación de animales aptos, el centro opera otro recinto ubicado en Sarapiquí, donde se ejecuta la mayoría de las liberaciones. Este lugar cuenta con su propia clínica veterinaria, donde se lleva a cabo el monitoreo y la evaluación exhaustiva de los animales antes de su liberación.

El “Toucan Rescue Ranch” cuenta con dos médicos veterinarios: uno se encarga de asesorar y liderar el equipo profesional en este centro de rescate, mientras que otra persona supervisa las actividades veterinarias. Esta última persona se dedica a realizar diagnósticos mediante técnicas de laboratorio y procedimientos de imagenología, como radiografías y ultrasonidos.

Además, se encarga de garantizar el cumplimiento de los protocolos de medicina preventiva y promover el uso de la medicina reconstructiva en estas especies. Por ejemplo, impulsa la aplicación de piel de tilapia y colágeno en los procedimientos correspondientes. No obstante, en armonía con el principio de la conservación de la vida silvestre, se considera esencial mantener un equipo de trabajo multidisciplinario en este lugar. Por lo tanto, este sitio cuenta con biólogos especializados en la conservación de la fauna, quien tiene la responsabilidad de evaluar el estado más reciente de la rehabilitación de los animales antes de su liberación en la naturaleza. Asimismo, una bióloga quien se encarga de dirigir programas de educación ambiental como estrategia para generar un impacto positivo en las comunidades locales. Adicionalmente, el sitio dispone de personal en áreas administrativas y de nutrición para los animales, entre otras funciones. Esto demuestra que efectivamente se trata de un centro que se ajusta a la premisa de que el éxito en la conservación de la vida silvestre reside en la colaboración competente de diversas disciplinas trabajando de manera conjunta.

2.2 Prácticas que se realizaron en el centro de rescate “Toucan Rescue Ranch”

Durante el período de pasantía, se llevó a cabo una minuciosa evaluación física de todos los animales que ingresaron al centro de rescate. Esta evaluación comprendió la ejecución de procedimientos diagnósticos destinados a identificar las causas subyacentes de las patologías o enfermedades que afectaron a los individuos. Entre estos procedimientos se incluyeron la realización de ultrasonidos, la toma adecuada de muestras para análisis de laboratorio, como análisis sanguíneos y hemogramas, radiografías, así como la implementación de un manejo clínico y terapia farmacológica apropiados para los animales hospitalizados.

Además, se participó en procedimientos quirúrgicos cuando estos fueron recomendados por los veterinarios a cargo como la opción de tratamiento más adecuada. En estos casos, se brindaron también cuidados postoperatorios y se administraron medicamentos cuando fue necesario.

Simultáneamente, se contribuyó al proceso de rehabilitación de los animales antes de considerar su posible liberación. Este proceso tenía como objetivo evaluar si los individuos presentaban las aptitudes necesarias para ser devueltos a la naturaleza o si era necesario continuar con el proceso de rehabilitación, considerando el pronóstico indicado por el médico veterinario a cargo.

2.3 Horario de Trabajo

Se llevó a cabo una pasantía en horario diurno, que tuvo lugar los martes, miércoles y jueves, desde las 7:00 a. m. hasta las 4:00 p. m., en el período comprendido entre el 16 de enero y el 19 de abril del año 2023. Esta pasantía se desarrolló como un programa de formación que abarcó un total de 14 semanas, equivalentes a 336 horas en total.

2.4 Presentación y Análisis de Resultados

Las tareas y actividades realizadas durante los días de la pasantía fueron registradas en una bitácora de trabajo escrita, y posteriormente se llevó a cabo un estudio estadístico descriptivo con la finalidad de cuantificar los casos que han sido atendidos. De esta manera se representarán dichos estudios mediante gráficos y cuadros.

3. RESULTADOS Y DISCUSIÓN

3.1. Casuística general

Durante el período de pasantía, se atendieron un total de 158 casos. La distribución de los casos se detalla a continuación: de los 158 casos, el 60.10% (95 individuos) correspondieron a residentes permanentes del santuario. Estos individuos fueron sometidos a evaluaciones médicas generales, y en algunos casos, se les intervino debido a patologías o anomalías clínicas identificadas durante las rondas de chequeo diario.

El 39.80% restante de los casos (63 animales) consistió en nuevos ingresos a la clínica. Estos ingresos se debieron a decomisos realizados por el Sistema Nacional de Áreas de Conservación, rescates realizados por particulares o el traslado de animales en estado crítico desde el Release Site (RS) del TRR ubicado en Sarapiquí (10°17'23.5" N 83°55'24.9" W). Esta decisión se tomó debido a que la clínica en la zona anterior carecía de las herramientas de diagnóstico y el abordaje médico disponibles en la sede central del TRR en San Isidro de Heredia.

Entre los casos que se atendieron, 92 se identifican como aves, 63 como mamíferos y tres como reptiles. En la Figura 1 se presenta la distribución porcentual de cada grupo atendido.

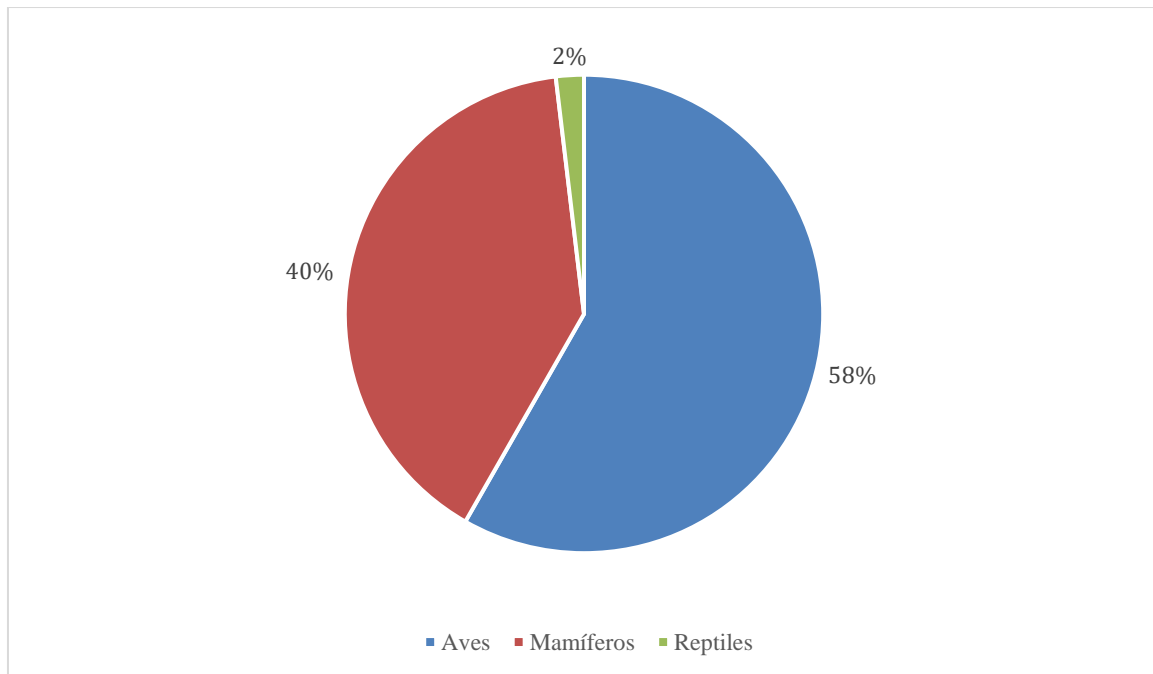


Figura 1. Representación porcentual de cada grupo animal atendido durante la pasantía.

Al analizar las categorías de animales que fueron objeto de atención, se resalta que el orden Psittaciformes (pericos) sobresale como el más común, esto se atribuye, según la información brindada en el catálogo de animales del sitio web del Toucan Rescue Ranch (2021), a la elevada presencia de mascotas de esta índole en el país. Los strigiformes (búhos) ocupan la segunda posición en cuanto a la casuística de aves.

En lo que respecta a los mamíferos, los perezosos constituyen indiscutiblemente la mayoría de los casos. Estos xenarthras son altamente vulnerables a la actividad humana, ya que con frecuencia son víctimas de accidentes automovilísticos, ataques de perros domésticos y electrocuciones. *Choloepus hoffmanni* o perezoso de dos dedos es la especie que más demanda ha generado en la clínica, debido a las causas mencionadas previamente, al igual que en el santuario, dado que muchos de ellos no reúnen las condiciones necesarias para ser liberados en la naturaleza (Comunicación personal, S. García-Dobles, 2023).

Al detallar los 158 casos que fueron atendidos, se advierte que 95 de ellos corresponden a animales que residen de forma permanente en el santuario. Estos individuos, con diversos antecedentes, incluyen mascotas decomisadas e improntadas que no cumplen con los criterios para su liberación, o presentan condiciones clínicas o etológicas que les impiden adaptarse nuevamente a la vida en libertad y, por ende, han permanecido en cautiverio. De los 95 residentes permanentes, 75 son aves, de las cuales 30 son psitácidas, 13 piciformes, cinco falconiformes y 27 strigiformes. En lo que concierne a los mamíferos del santuario, se brindó atención a 20 individuos pertenecientes a diversas familias y especies taxonómicas. Los reptiles y anfibios no cuentan con representación dentro del grupo de residentes permanentes.

Con respecto a las aves atendidas, la mayoría corresponde a residentes permanentes, condición que adquirieron principalmente por ser no aptas para la liberación debido a su historia de cautividad anterior o complicaciones médicas que impedían su rehabilitación. Siendo las psitácidas las más dadas a permanecer en cautiverio, seguidas de las strigiformes (Ver Figura 2).

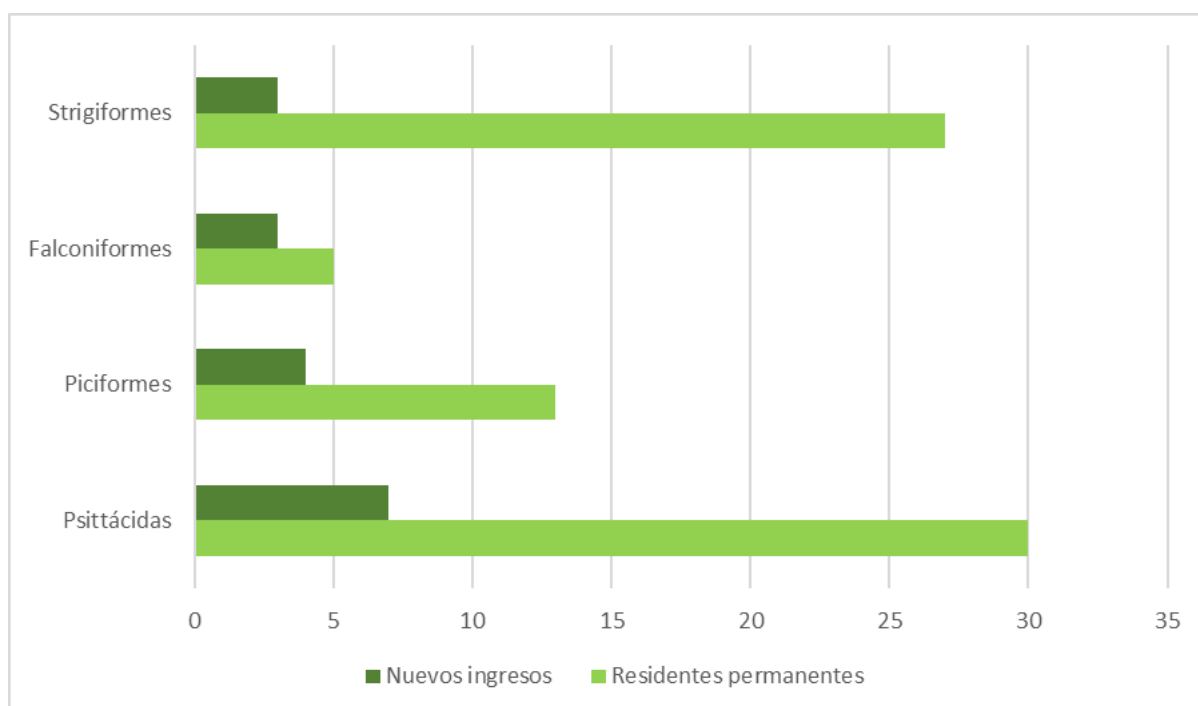


Figura 2. Distribución por orden taxonómico de las aves atendidas durante la pasantía según su categoría de residente permanente (verde claro) o nuevo ingreso (verde oscuro).

Por otra parte, en la Figura 3, se puede apreciar la proporción de mamíferos rescatados atendidos en clínica con aquellos que residen de forma permanente en el santuario. Siendo la orden pilosa, el más representativo en cuanto a nuevos ingresos, debido principalmente a la alta incidencia de electrocuciones que sufren animales como los osos perezosos. Por otro lado, el orden didelphimorphia, solamente tiene representación en rescates y por lo general pueden alcanzar condiciones óptimas para liberación, por tanto, no constituye un orden habitual dentro de animales mantenidos en el santuario.

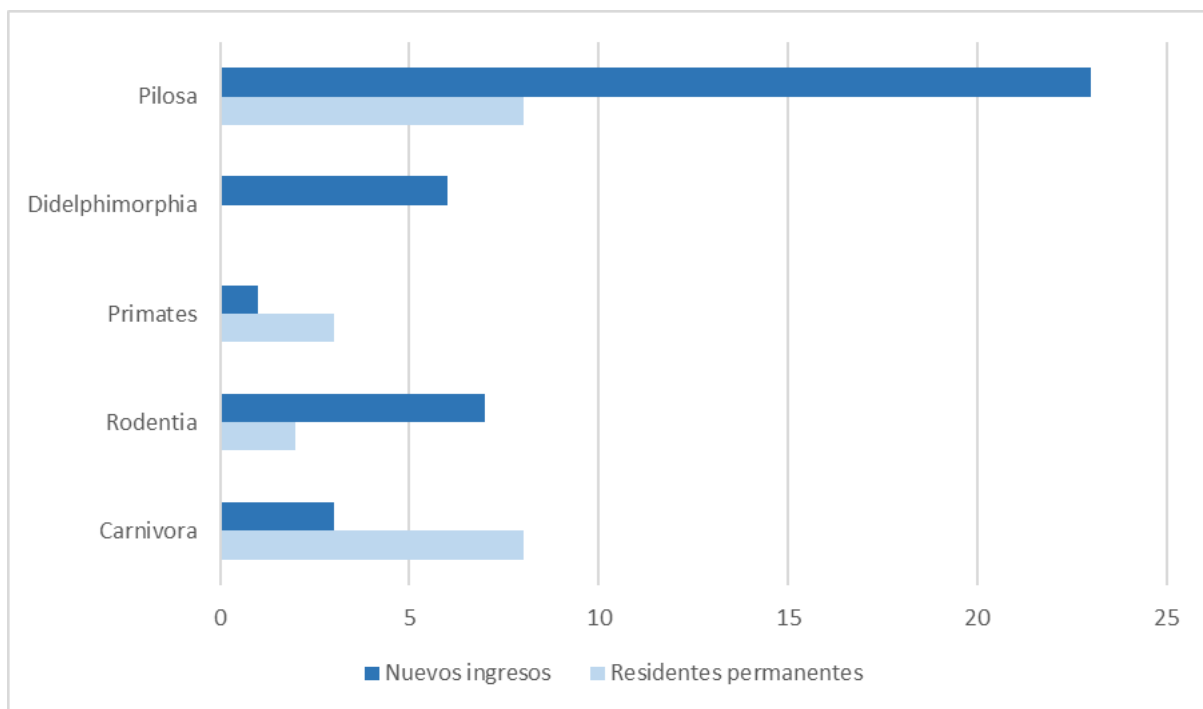


Figura 3. Distribución por orden taxonómico de los mamíferos atendidos durante la pasantía según su categoría de residente permanente (celeste) o nuevo ingreso (azul).

Además, ingresaron 63 animales nuevos a la clínica del centro de rescate. Estos ingresaron debido a causas múltiples siendo las más frecuentes: accidentes automovilísticos, mordeduras de perros domésticos, electrocuciones, falsos rescates y decomisos a particulares por parte de las autoridades por tenencia ilegal de mascotas o incluso tráfico de especies silvestres en el caso de algunas aves. Fueron 42 los mamíferos atendidos como nuevos pacientes en la clínica,

de los cuales 32 individuos corresponden a perezosos tanto de tres como de dos dedos, siendo este último el más frecuente. Seguidamente se atendieron 18 casos de aves como nuevos ingresos al centro de rescate y, por último, en menor proporción, se recibieron tres ejemplares de reptiles de distintas especies: *Crocodylus acutus*, *Iguana iguana* y *Rhinoclemmys pulcherrima*. Todos los 63 nuevos ingresos se abordaron con el objetivo de reintroducirlos a su hábitat natural, sin embargo, algunos murieron durante el proceso o bien se decidió optar por la eutanasia en ciertos casos particulares donde el pronóstico de vida del animal e incluso de supervivencia fue significativamente reservado.

Tomando en cuenta solamente los nuevos ingresos de la clínica, se atendieron 63 animales rescatados. La principal amenaza identificada para estos individuos en el Área de Conservación Central del país fue la electrocución. Se contabilizaron 17 casos de animales afectados por esta causa, una cifra significativa dada la limitación temporal del estudio, que se realizó tres días a la semana durante unos tres meses. A pesar de los sesgos inherentes a esta metodología restringida, los resultados son indicativos de un problema ambiental persistente.

Los datos recabados durante la pasantía se alinean con hallazgos previos de un estudio realizado por García-Dobles entre diciembre de 2021 y febrero de 2022 en el mismo centro, donde el 30% de los ingresos correspondían a electrocuciones. En ese estudio, la especie más afectada fue *Choloepus hoffmanni*. Los reportes de casos de electrocución obtenidos durante la pasantía representan el 34.70%, siendo superados solamente por un 37% de ingresos atribuidos a causas diversas según García-Dobles (2022). En segundo lugar, la orfandad fue la causa más frecuente de ingreso, y en todos los 14 casos referentes a perezosos, hubo una asociación a la muerte de la madre por electrocución. Esto refuerza la electrocución como la causa principal de ingreso durante el período de estudio.

Por otro lado, se recibieron 11 huérfanos más, entre ardillas, zarigüeyas y tucanes por causas distintas a la electrocución. Otros motivos de ingreso incluyeron decomisos por tenencia ilegal de fauna silvestre, colisiones con ventanas, dificultades para salir de viviendas, mordeduras de perros domésticos, accidentes vehiculares y, en menor medida, la eutanasia aplicada a un ejemplar de mono aullador (*Alouatta palliata*) referido desde el lugar de liberación del TRR.

La casuística obtenida durante esta pasantía ofrece una visión parcial de las amenazas que enfrenta la fauna silvestre en Costa Rica. Se enfocó principalmente en los casos registrados en San Isidro de Heredia y en el Área de Conservación Central, lo que limita la representatividad de otras áreas y grupos de especies nativas que podrían requerir atención médica pero no fueron atendidas en centros de rescate.

Además, la incapacidad de admitir todos los animales heridos o que necesitan atención médica en los centros de rescate debido a diversas razones, como la muerte en la carretera o la falta de identificación, introduce un sesgo inherente en la casuística.

A pesar de estas limitaciones, los 63 nuevos ingresos durante la pasantía destacan la electrocución como una problemática recurrente en la naturaleza, ocupando el primer lugar como causa de ingreso. Este hallazgo concuerda con investigaciones previas, que subrayan la frecuencia de ingresos de perezosos en centros de rescate en América Latina y la importancia de proporcionar cuidados intensivos a estos animales, adultos y huérfanos (Morton et al., 2023). Aunque los eventos traumáticos también son una causa importante de ingreso, en nuestro caso fueron menos comunes.

Un estudio retrospectivo realizado en el Centro de Rescate de Vida Silvestre "Wildlife Rescue and Rehabilitation Center" durante los años 2020 y 2021 muestra que la mayoría de los casos admitidos fueron aves (59.30%), seguidas por mamíferos (20.70%), y reptiles (17.40%), mientras que otros grupos como anfibios y artrópodos representaron el 2.6% (Costa et al., 2024). Estos datos coinciden con la observación durante la pasantía de que los reptiles son el

tercer grupo con menor atención, seguidos por anfibios y otros, lo que sugiere la necesidad de un monitoreo más exhaustivo de estos grupos para comprender mejor las amenazas que enfrentan.

El estudio también destaca que las principales causas de ingreso fueron la orfandad y encuentros casuales con particulares, lo que plantea desafíos para los veterinarios de vida silvestre al enfrentarse a situaciones donde particulares encuentran animales abandonados, aunque no siempre es necesario su traslado a un centro de rescate. Este fenómeno puede aumentar la carga de trabajo en los centros de rescate y causar estrés adicional a los animales, lo que puede resultar en la muerte de estos.

Dado lo anterior, es fundamental establecer una base de datos nacional que registre las causas de ingreso de los animales en cada centro de rescate para comprender mejor las amenazas que enfrenta la fauna y desarrollar estrategias de mitigación efectivas, tales como la colocación de dispositivos anti-escalamiento en cables de anclaje del posteo eléctrico, dispositivos electrostáticos en aisladores de porcelana, aislantes para transformadores tanto en red eléctrica, colocación de pasos de fauna arborícola en áreas vulnerables, poda o control de vegetación, instauración de nidos artificiales contruidos con materiales reutilizables para que las aves eviten utilizar las subestaciones eléctricas, monitoreo y vigilancia constante para garantizar que las medidas se cumplan, entre otras (Costa et al, 2024 & MINAE, 2023).

3.2. Actividades clínicas dentro del centro de rescate

Se participó de manera activa en la realización de seis eutanasias, así como en la ejecución de 92 exámenes médicos generales en aves. Estos exámenes comprendieron la evaluación de la condición corporal, la integridad y calidad del plumaje, las estructuras queratinizadas, el corte de picos y uñas en casos que ameritaba, el control de ectoparásitos, y la toma de muestras de sangre para análisis hematológicos de rutina. Asimismo, se realizó una evaluación general de

45 mamíferos. Cuatro de estos individuos requirieron sedación para su correcta manipulación, incluyendo un mapache (*Procyon lotor*), una zorra gris (*Urocyon cinereoargenteus*), un cacomixtle (*Bassariscus sumichrasti*) y una nutria (*Lontra longicaudis*) que reside de manera permanente en el santuario. Adicionalmente, se llevaron a cabo evaluaciones de tres reptiles (*Rhinoclemmys pulcherrima*, *Iguana iguana* y *Crocodylus acutus*), aunque ninguno de los tres necesitó un método de sedación especial para su manipulación, a excepción del cocodrilo juvenil a la hora de realizarle una hemilaminectomía lumbar.

Por otra parte, se llevaron a cabo evaluaciones etológicas en cinco mamíferos residentes en el santuario. Estos mamíferos fueron tres ejemplares de monos araña (*Ateles geoffroyi*), un grisón (*Galictis vittata*) y un tigrillo (*Leopardus tigrinus*). El propósito de estas evaluaciones fue establecer un plan de condicionamiento operante que facilitara la interacción con los animales cuando el personal necesitara ingresar a los recintos para realizar tareas de limpieza, alimentación u otras actividades que implicaran la cercanía de los seres humanos con los animales.

En el caso de los monos araña (*Ateles geoffroyi*), se sabía con anterioridad que algunos alimentos en particular, y de no administración diaria, como las pasas o uvas deshidratadas, captan predominantemente la atención de los animales, así que se eligieron estos frutos secos para realizar el entrenamiento de condicionamiento operante. Con un tubo metálico o un palo de escoba, se acostumbró a los animales a que lo debían tocar con las manos para seguidamente ser recompensados con una de las pasas que se les brindaba con pinzas limpias. Para lograrlo, primeramente, se colocaba una pasa en la punta del metal o palo de escoba para que los individuos relacionaran el utensilio con la comida de su preferencia, al cabo de tres días de entrenamiento diario (una vez por la mañana y otra vez por la tarde), los animales respondieron positivamente. De esta manera, los días posteriores solo era necesario

mostrarles el instrumento para que ellos lo siguieran y lo tocaran con las manos para después premiarlos con los frutos secos. Esto permitió movilizar a cada individuo a su cubil de manejo correspondiente para objetivos diversos. Por ejemplo, la limpieza de los recintos, la observación cercana para la evaluación de condición corporal o estado general del pelaje, rostro, extremidades, entre otros. También es un condicionamiento que permite restringir el espacio con el fin de que sea más fácil para el médico veterinario disparar un dardo con sedantes y anestésicos en caso de que se necesite hacer una evaluación directa con el animal, ya que son animales naturalmente agresivos y su manipulación difícilmente se puede realizar sin una restricción química.

En el caso del grisón (*Galictis vittata*), fue un juvenil de aproximadamente 5 meses que previamente al inicio de la pasantía ya mostraba ciertos patrones de obediencia al personal, por lo cual se tomó la decisión en el centro de no liberarlo, pues era muy evidente su atención y dependencia hacia el personal. Por esta razón, se decidió comenzar un entrenamiento de condicionamiento positivo con el grisón para que aprendiera a entrar a un transportador común (ya que, durante la pasantía, el animal permanecía en un recinto abierto de día y al atardecer se trasladaba a otro sitio bajo techo pues estaba aprendiendo a cavar y se temía su escape).

Dado lo anterior, se seleccionó la papaya como incentivo del animal, ya que esta fruta era la primera en comer cada vez que se alimentaba. También se incorporó un “clicker” manual, elaborado con una tapa metálica de un frasco de vidrio ordinario. Este sonido puntual se utilizó para entrenar al animal, pues al sonar, logró entender que recibiría algunos trozos de papaya posteriormente a entrar o salir del transportador. Este proceso era fácilmente olvidado por el animal si no se hacía de una manera constante, por las mañanas y por las tardes. Por lo tanto, se solicitó a cada persona encargada de su movilización, que realizara

este condicionamiento operante y al cabo de tres semanas de haber iniciado, el grisón obedecía sin dificultad e identificaba el comando.

Referente al tigrillo adulto (*Leopardus tigrinus*), el propósito de este proceso fue lograr que el animal bajara de las perchas que tenía en lo alto del recinto para que fuera posible su visualización y evaluación visual externa. Con pequeñas piezas de pollo o carne de res cruda, se logró que el animal siguiera al operario que le enseñaba el alimento en ese momento para llevarlo a un cubil de manejo pequeño dentro del mismo recinto. Así, el individuo se postraba en sus miembros posteriores para alcanzar la carne o pollo que se le ofrecía desde cierta altura con el fin de tomar las medidas corporales del animal sin necesidad de someterlo a sedación o manipulación directa.

Lo anterior, en adición, permite hacer una inspección física de los animales para poder determinar aspectos básicos como la condición corporal, el estado mental (si está o no alerta), la hidratación de cierta manera al poder evaluar la humedad de la nariz, cavidad oral y ojos, también si posee o no heridas evidentes, abscesos, abultamientos, secreciones anormales, problemas de locomoción e incluso lesiones evidentes en la cavidad oral, por ejemplo úlceras en las partes más externas de la boca, colmillos u otras piezas dentales quebradas, gingivitis, entre otros padecimientos. Estos entrenamientos son relativamente simples en los felinos, sin embargo, permiten extraer información general del estado de salud de un animal sin necesidad de someterlos a restricción química, lo cual es muy beneficioso tanto para el personal encargado de su salud como para el animal, ya que los felinos silvestres al igual que otros grupos de animales son altamente vulnerables al estrés al residir en cautiverio y entre menos invasivos sean sus manejos, mejor calidad de vida tendrá el individuo.

La atención médica brindada a los animales del santuario se centró en la implementación de protocolos preventivos para garantizar tanto la salud individual como colectiva de los mismos en las instalaciones. Esto se realizó teniendo en consideración que a diario se reciben visitantes para observar a los animales en sus respectivos recintos. Es fundamental destacar que, si no se establecen y aplican medidas de medicina preventiva de manera rigurosa, existe la posibilidad de un aumento en la incidencia de enfermedades específicas en los animales. Asimismo, podría surgir algún brote de enfermedades zoonóticas debido al elevado flujo de personas que ingresan al centro de rescate, especialmente en el santuario. Esto contrasta con la sección de cuarentena y la clínica, donde la presencia de personal autorizado para trabajar o circular es más limitada.

En un segundo plano con respecto a la medicina preventiva, es relevante mencionar que los casos de atención médica más recurrentes en los animales del santuario estuvieron relacionados con trastornos digestivos. Estos trastornos, en su mayoría, afectaron a los perezosos de dos dedos, ya que su anatomía y fisiología los hacen particularmente susceptibles a desequilibrios en el microbiota intestinal en respuesta a eventos estresantes de diversas etiologías (Comunicación personal, A. Bräutigam 2023). Dichos factores estresantes incluyen, entre otros, bajas temperaturas, infestaciones parasitarias, administración previa de tratamientos con antibióticos, o la posible introducción de enfermedades infecciosas en los recintos donde habitan los animales.

En cuanto a los animales de nuevo ingreso, las causas más frecuentes fueron: en segundo lugar, los perezosos neonatos huérfanos por madre electrocutada con un total de 14 individuos y en primer lugar la electrocución propiamente de perezosos de Hoffman (*Choloepus hoffmanni*), seguidos de los de tres dedos (*Bradypus variegatus*), con un total entre ambas especies de 17 individuos. En la Figura 4 se pueden identificar los puntos

geográficos de procedencia de cada perezoso con historia de electrocución o huérfanos de madre electrocutada. Se puede apreciar que la mayoría pertenecieron a la provincia de Heredia con pequeñas representaciones de Limón, Cartago y Alajuela. Este mismo estudio de distribución se podría realizar a lo largo de todo el año para confirmar o descartar que las zonas con más representación en el mapa prevalecen o no de forma anual y así determinar si este centro de rescate está atendiendo las necesidades de otras áreas de conservación que quizá no tienen un centro médico de vida silvestre a disposición.

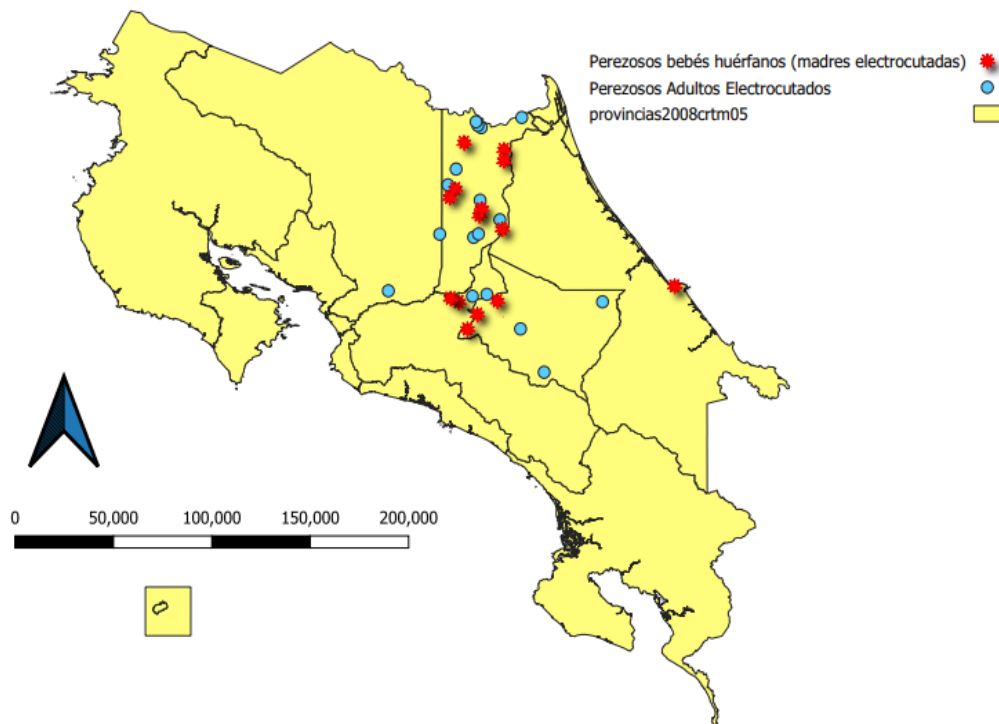


Figura 4. Distribución geográfica del lugar de procedencia de cada individuo correspondiente a nuevo ingreso por causa de electrocución u orfandad por madre electrocutada a la clínica base del TRR durante la pasantía.

La tercera causa de ingresos más frecuentes se refiere a los rescates de 14 animales neonatos huérfanos, siendo la mayoría mamíferos pequeños tales como ardillas (cuatro), zarigüeyas (cuatro) y tucanes (tres). El cuarto lugar es el decomiso de ocho animales silvestres por

tenencia ilegal como mascotas, el quinto a cinco choques de animales con ventanas en el caso de las aves (cuatro) o bien dificultad para salir de una casa de habitación en el caso de un tepezcuintle que ingresó fortuitamente a una vivienda y sufrió posteriormente de una miopatía por captura. En menor proporción se atendieron dos casos de mordeduras por perros domésticos y dos casos por accidentes vehiculares. En el Cuadro 1 se tiene un resumen por causas de ingreso de los animales recibidos durante la pasantía, siendo evidentes la electrocución en perezosos y rescates de neonatos huérfanos los dos principales motivos de atención en la clínica del TRR.

Cuadro 1. Causas por ingreso de los animales al TRR durante la pasantía.

Causas por ingreso al TTR	Conteo
Electrocuciones en perezosos	17
Rescates de neonatos huérfanos por madre electrocutada	14
Rescates de neonatos huérfanos por otras causas	11
Decomisos de animales silvestres por tenencia ilegal	8
Choques de animales con ventanas o dificultad para salir de viviendas	5
Mordeduras por perros domésticos	2
Accidentes vehiculares	2
Eutanasia de mono aullador (TRR Release Site)	1

Finalmente, se contabiliza la realización de diez necropsias, las cuales incluyeron: dos perezosos macho adulto de dos dedos (*Choloepus hoffmanni*), un perico de la especie *Aratinga finschi*, un jilguero (*Myadestes melanops*), dos lapas rojas (*Ara macao*), dos ardillas juveniles hembras (*Sciurus variegatoides*), cinco ratones comunes (*Mus musculus*) y un tepezcuintle (*Cuniculus paca*).

3.3. Principales causas de ingreso de animales rescatados.

3.3.1. Electrocuación

La electrocuación representa una amenaza significativa para la fauna silvestre, especialmente para aquellas especies que dependen de hábitats arbóreos para su supervivencia. Este riesgo se ve exacerbado por la degradación de los ecosistemas y la expansión del urbanismo, lo que aumenta la interacción de la fauna con infraestructuras humanas, como los tendidos eléctricos no aislados (Pérez-García et al., 2017). Estos se convierten en rutas de desplazamiento para animales como primates, ardillas y osos perezosos, además de ser sitios de colisión para animales voladores como las aves (Taylor-Brown et al., 2019; Echandi, 2018).

En comparación con nuestros hallazgos, en otras regiones como Estados Unidos, España y Mongolia, las aves representan el grupo taxonómico más afectado por electrocuación, involucrando a numerosas especies, desde rapaces (accipitriformes) hasta paseriformes (Dixon et al., 2019; Kagan et al., 2016; Pérez-García et al., 2017; Tintó et al., 2010). Sin embargo, en otros países como Brasil, se ha documentado la electrocuación de mamíferos de gran tamaño, incluyendo especies como el jaguar (*Panthera onca*), didélfidos y cérvidos (Hilário et al., 2021). Es interesante destacar que algunos estudios sugieren que la electrocuación afecta principalmente a mamíferos arborícolas en paisajes urbanos (Chaves et al., 2022).

Los datos recopilados durante la pasantía corresponden a 17 perezosos adultos electrocutados y 14 individuos huérfanos, producto de la electrocuación de sus madres. Estos datos representan una contribución significativa a la literatura científica, ya que son escasos los estudios que documentan el impacto de la electrocuación en mamíferos en Costa Rica.

Los primates también son especies considerablemente afectadas por electrocuciones, sin embargo, estos se atienden mayoritariamente en el RS del TRR (Sarapiquí), solo una ejemplar de mono aullador (*Alouatta palliata*) fue atendida en la clínica base del TRR, la cual tuvo que

ser eutanasiada días después de su llegada debido a su reservado pronóstico y congruentes indicaciones de médico veterinario a cargo.

Los monos aulladores o congos (*Alouatta palliata*) son particularmente susceptibles a la electrocución en nuestro país debido a su comportamiento de desplazamiento entre árboles y la utilización de infraestructuras humanas como rutas alternativas, exacerbado por la pérdida de su hábitat natural. Además, su tendencia a establecer un contacto doble con los cables a través de su cola incrementa el riesgo de accidentes (Echandi, 2018).

Según la directora de la organización no gubernamental (ONG) "SalveMonos", aproximadamente el 80% de los monos congos atendidos después de sufrir electrocución no sobreviven, debido a la demora en la respuesta tras un accidente de esta naturaleza. El restante 20% queda bajo cuidado en centros de rescate, donde es probable que los sobrevivientes hayan quedado huérfanos o con lesiones que requieren amputaciones. En nuestro caso, la relación entre el porcentaje de admisión y supervivencia por esta causa no se tiene completamente clara, pues al finalizar la pasantía, algunos de los ingresos que se atendieron, seguían estando bajo tratamiento y rehabilitación y se desconoce si su liberación se pudo realizar con éxito. Sin embargo, la posibilidad de supervivencia en estos casos es muy baja según distintos estudios, incluida la pasantía realizada por García-Dobles (2022), en la cual, de 18 perezosos adultos recibidos, ocho fueron por motivo de electrocución y dos de ellos sometidos a eutanasia debido a su escaso pronóstico.

No obstante, en dicha pasantía no se menciona específicamente el porcentaje de supervivencia de los casos de electrocución. En contraste, sí se cuenta con datos porcentuales de la mortalidad de animales afectados por electrocución en otras partes del mundo. Tal es el caso de Diani, Kenya, entre los años 1998 y 2019, donde se contabilizaron 320 casos de electrocución en cuatro especies distintas de primates (*Colobus angolensis palliatus*, *Cercopithecus mitis albobularis*, *Chlorocebus pygerythrus hilgerti* y *Papio cynocephalus cynocephalus*), de los

cuales, un 73% resultó en muerte del individuo (Cunneyworth y Slade, 2021). Asimismo, la ONG SalveMonos, afirma que el 80% de los casos por electrocución de monos aulladores en Costa Rica, durante la última década, termina en la muerte por la gravedad de lesiones y principalmente por el tiempo tardío desde el episodio hasta su atención médica (Sánchez-Ramírez, 2021).

En Costa Rica, se han registrado 230 "sitios calientes", que se refieren a ubicaciones donde se ha reportado al menos un incidente de animales silvestres electrocutados. Estos eventos podrían ocasionar pérdidas adicionales en el futuro. A nivel gubernamental, aún queda mucho trabajo por realizar, ya que la mayoría del tendido eléctrico no está revestido con material aislante, y las áreas que cuentan con aislamiento no cubren la totalidad del cableado entre postes. Además, la colocación del cableado eléctrico de forma subterránea no es una opción viable en la actualidad (Sánchez-Ramírez, 2021). Estos puntos calientes a los que se refiere Azofeifa-Rojas, Sánchez-Porras y Daniele (2021), están todos distribuidos a lo largo de la costa de Guanacaste, desde el Golfo de Papagayo hasta el distrito de Santa Cruz, Playa Avellanas y Playa Negra, por lo cual, estos puntos no coinciden con los puntos de donde se rescataron a los perezosos adultos recibidos en el centro de rescate durante la pasantía, lo cual infiere que aún quedan zonas geográficas en el país desprovistas de datos estadísticos que reflejen los puntos de mayor afección de la fauna por el fenómeno de electrocución.

Recapitulando, no únicamente los monos aulladores se ven afectados por la electrocución. El orden Pilosa (muchas de sus especies de vida arbórea) también sufre las consecuencias de este fenómeno (Celis-Pérez, 2022).

Durante el período de pasantía, se observó que los osos perezosos del Área de Conservación Central, la cual incluye las provincias de San José, Cartago, Heredia y Alajuela, fueron las especies que recibieron la mayor atención veterinaria (17 individuos adultos y 14 neonatos-

infantiles), y esto se debió mayoritariamente a casos de electrocución o a la presencia de crías huérfanas cuyas madres fueron electrocutadas.

Estos hallazgos son consistentes con los resultados de un estudio previo realizado en el Centro de Atención y Valoración de Fauna Silvestre (CAV) en la ciudad de Córdoba, Colombia, durante el periodo comprendido entre los años 2017 y 2021. En este estudio, se registró que solo el 41.2% de los casos atendidos correspondían a ejemplares del orden Pilosa, de los cuales el 18.8% estaba representado por la especie *Bradypus variegatus* (Celis-Pérez, 2022). Sin embargo, esta especie no tuvo mayor participación dentro de los casos atendidos en la pasantía. En contraste, solo se recibió un adulto de la especie *Bradypus variegatus*, mientras que todos los demás pertenecieron a la especie *Choloepus hoffmanni*. De manera interesante, en otros países como Brasil, se reportan varios casos de electrocución en diferentes especies de perezosos, tales como *Bradypus variegatus*, *Choloepus hoffmanni* y *Choloepus didactylus*, lo cual contribuye al hecho de que este orden taxonómico se ve afectado por este fenómeno de una manera generalizada y no de manera especie-específica (Cruz-Almeida et al., 2022 & Dos Santos et al., 2023). Las causas que explican el por qué se reciben más electrocuciones de una especie que de otra en Costa Rica, podría ser un tema para futuras investigaciones sobre medicina de la conservación.

En el centro, el tratamiento de los animales silvestres que han sufrido electrocuciones se realiza de manera rutinaria y sistemática. Por otro lado, los efectos clínicos de la electrocución en animales silvestres, y aún más en especies varias de osos perezosos, no son ampliamente descritos por la mayoría de la literatura que existe sobre este tema, pues al ser especies con características muy particulares y específicas en cuanto a su metabolismo, aún no se tiene completamente clara la fisiopatología de estos eventos (Cruz-Almeida et al., 2022).

No obstante, debido a sus patrones de movilidad, estos xenarthras, al ocurrir una electrocución, quedan atrapados entre los cables, colgando de ellos, de forma tal que se generan extensas

quemaduras en las extremidades y en la cara. La gravedad de estas lesiones, además de una atención médica veterinaria tardía, podría contribuir significativamente a la muerte o necesidad de eutanasia. Además, luego de una electrocución, los animales requieren de mucha atención para su recuperación, que incluye procesos terapéuticos extensos de medicación, fisioterapia, nutrición adecuada y rehabilitación, lo cual es difícil de contemplar para un periodo de tiempo en específico porque las afecciones sistémicas que puede ocasionar uno de estos eventos no se suelen percibir de inmediato (Cruz-Almeida et al., 2022). Por ello, en el centro, estos animales son tratados de manera sistémica, incluyendo la administración de antibióticos, antiinflamatorios y analgésicos, además del reconocimiento y curaje apropiado de las quemaduras, que es indispensable (Dos Santos et al., 2023).

3.3.2. Colisiones vehiculares

Las colisiones vehiculares con fauna silvestre representan un desafío significativo en la gestión ambiental y la coexistencia entre humanos y vida silvestre. En Costa Rica, la densidad de carreteras es la más alta de Centroamérica, lo que contribuye a la degradación del hábitat y la fragmentación de las poblaciones animales, aumentando así el riesgo de accidentes vehiculares (Aguilar-Vargas et al., 2022; Azofeifa-Rojas et al., 2021).

Sin embargo, es importante destacar que el número de animales atropellados en carreteras nacionales no siempre coincide con la cantidad de animales atendidos en los centros de rescate, pues según el sitio web de comunicación de la Universidad Nacional (“Una Comunica”), no todos los animales atropellados o accidentados logran llegar a centros de rescate pues pueden morir en el camino, o bien, una vez ingresados, a muchos de ellos se les debe realizar eutanasia debido a la gravedad de su estado de salud (2021). En otras ocasiones, los animales no son identificados ni registrados, y muchos mueren en el lugar del accidente, lo que dificulta una

estimación precisa del impacto de estos eventos en las poblaciones de vida silvestre (Canales-Delgadillo et al., 2020).

Las investigaciones sobre los grupos de animales más afectados por los atropellos en carreteras muestran discrepancias. Algunos estudios señalan a los anfibios como las principales víctimas, seguidos por reptiles, mamíferos y aves, mientras que otros resaltan a los mamíferos, especialmente las zarigüeyas, como los más vulnerables (Arévalo et al., 2017; Carvajal-Sánchez, 2023). Estas diferencias pueden atribuirse a variaciones estacionales en la actividad de las especies, especialmente durante los períodos reproductivos (Canales-Delgadillo et al., 2020).

En nuestro caso, los reportes por casuística asociada a esta razón de ingreso corresponden a un 4.10% del total de nuevos ingresos y en su totalidad fueron aves las que se vieron afectadas, lo que en términos generales no coincide con los resultados de Arévalo et al. (2017), donde se afirma que el grupo más amenazado fueron los anfibios. Según los resultados de la pasantía realizada por García-Dobles (2022) en el Toucan Rescue Ranch, un 67% de los ingresos fueron pacientes encontrados a la orilla de la calle de diferentes carreteras, lo cual es una cifra significativamente mayor al 4.10% que se obtuvo en esta práctica reciente. Sin embargo, la cifra de García-Dobles (2022) no es específica sobre accidentes vehiculares, por lo que tampoco podría afirmarse que todo ese porcentaje sea un reflejo real de este fenómeno.

A pesar de la alta densidad de carreteras en Costa Rica, solo una mínima fracción ha sido evaluada por su impacto en la fauna, lo que justifica una falta de datos precisos que dificulta la comprensión completa del impacto de los accidentes vehiculares en la fauna silvestre y destaca la necesidad de más investigaciones en el área metropolitana del país, pues sugiere que los animales atropellados y llevados a centros de rescate son solo una parte de la cifra total (Bolaños, 2019).

Durante la pasantía en el TRR, de 63 animales rescatados, solo 2, ambos búhos del género *Megascops spp.*, registraron accidentes vehiculares. Esta baja cifra sugiere que muchos animales atropellados no reciben atención veterinaria pronta y mueren, sin ser registrados oficialmente. Los dos búhos atendidos mostraron traumas craneocefálicos, lo que resalta la importancia de brindar cuidados médicos adecuados para mitigar el impacto orgánico asociado al dolor y las lesiones.

3.3.3. Mordeduras por perros domésticos.

Para un correcto abordaje de pacientes que han ingresado por mordeduras de perros domésticos, que, en el caso de la pasantía, se recibieron dos ejemplares, es importante conocer el contexto del crecimiento urbano, el cual es impulsado por el aumento poblacional y económico, y ha ocasionado la introducción de especies domésticas (mascotas) como depredadoras de fauna silvestre, causando pérdida de biodiversidad (Morton et al., 2023). El perro doméstico, *Canis lupus familiaris*, es un ejemplo notable, ocupando el tercer lugar en la lista de especies invasivas, precedido por ratas y gatos domésticos (Gómez-López, 2021).

En Costa Rica, la población de perros domésticos es considerable, con alrededor de 580,000 perros registrados en 2011, lo que equivale a aproximadamente 20 perros por cada 100 personas (Rowan, 2018). Sin embargo, la gran mayoría de estos perros no tienen dueño, solo el 3% pertenece a una persona efectivamente identificable. Así, estos animales quedan sin una responsabilidad de cuidado, lo cual contribuye a que ocurran ataques de fauna silvestre por ataques de animales domésticos (Rowan, 2018).

A menudo, los animales silvestres llegan a centros médicos sin información precisa del incidente, ya que pueden ser encontrados horas después del ataque, lo que dificulta la evaluación e instauración del tratamiento adecuado (Brown, Villada y Trull, 2022). Esto se evidenció con dos perezosos atendidos durante la pasantía, cuyo pronóstico fue reservado

debido a la tardanza en recibir atención médica y a la gravedad de las lesiones, la cuales fueron compatibles con las descripciones de Brown, Villada y Trull (2022).

Las anteriores radican en contusiones, raspaduras y heridas punzantes en áreas como el cuello, espalda, abdomen y columna cervical, así como petequias en las orejas y equimosis en las costillas y extremidades. Las necropsias que se realizaron de los individuos atacados por perros revelaron lesiones graves en órganos internos, incluyendo neumotórax, hematomas, atelectasia pulmonar, neumonía y signos de perforación visceral en uno de ellos, lo que indica un alto riesgo de shock hipovolémico y eventualmente la muerte de los animales (Brown, Villada & Trull, 2022).

3.4. Técnicas diagnósticas

Con respecto a las técnicas diagnósticas realizadas, se contribuyó en la ejecución de 25 análisis de hemogramas, 12 estudios hematológicos de química sanguínea, 63 análisis coprológicos, dos estudios de tomografía axial computarizada, cuatro ecografías y 20 estudios radiográficos.

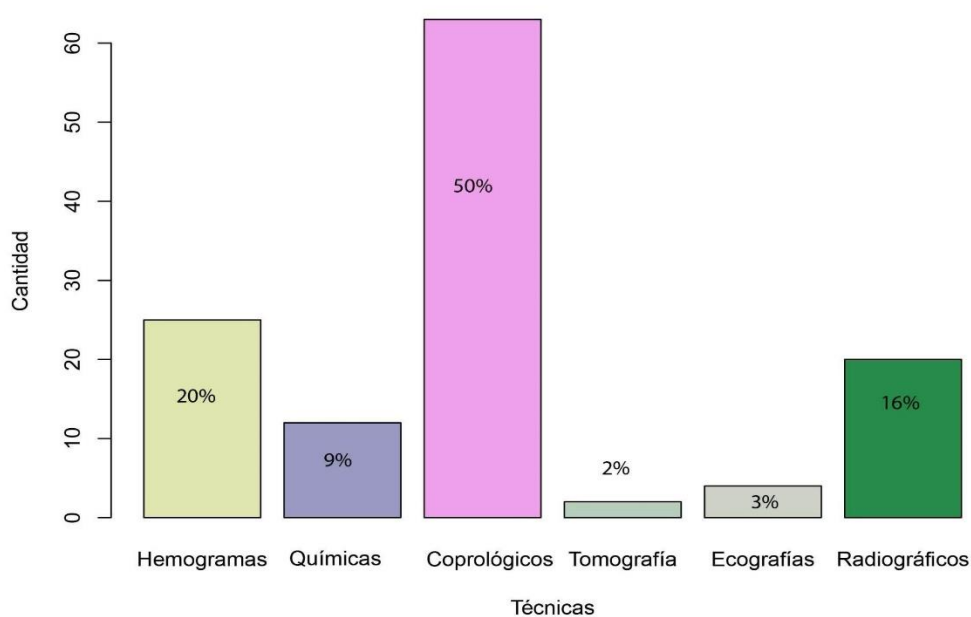


Figura 5. Representación porcentual de las técnicas diagnósticas realizadas durante la pasantía.

Las pruebas diagnósticas fueron una parte fundamental de la labor veterinaria en el centro de rescate. Se emplearon diversas técnicas para evaluar la salud y el bienestar de los animales, desde métodos básicos hasta procedimientos más avanzados.

Una de las pruebas más comunes que se llevaron a cabo, fue el estudio coprológico utilizando la técnica de flotación de Sheather. Esta técnica permitió detectar la presencia de parásitos en las muestras fecales, lo cual es crucial, especialmente en animales en cautiverio, donde el estrés puede comprometer su sistema inmunológico. Normalmente, el cuerpo veterinario del TRR realiza muestreos cada seis meses y, en caso de encontrar resultados positivos, se procede con el tratamiento adecuado. Es sabido que, en animales bajo cuidado humano en cautiverio, tiende a haber una alta prevalencia de parásitos por el tipo de manejo, lo que se refleja en cuadros de enfermedad en animales más susceptibles. Por esa razón parte del manejo va en función de reducir cargas parasitarias en animales que son residentes permanentes en este centro (Farfán-Gómez, 2019; Freitas de melo & Ungerfeld, 2016; García-Dobles, 2022).

Además, se realizaron hemogramas manualmente en el laboratorio. Esta técnica permitió evaluar los parámetros hematológicos de los animales, lo cual es esencial para comprender la salud general de los individuos (Conolly y Pérez, 2018). Es de gran relevancia, reconocer y evaluar diferentes células sanguíneas en condiciones de campo, lo cual fue fundamental para interpretar correctamente los resultados.

Las pruebas químicas sanguíneas, aunque valiosas para evaluar la salud general y la fisiología de los animales, no se realizaron con tanta frecuencia debido a limitaciones de recursos. Sin embargo, son especialmente importantes en casos críticos, como las electrocuciones, donde pueden proporcionar información vital para el tratamiento y pronóstico del paciente (Paterlini et al., 2023).

Otros estudios, tales como los radiográficos, son cruciales para detectar una variedad de condiciones, desde problemas respiratorios hasta fracturas, especialmente en animales con historial de trauma (Fonseca-Rodríguez, 2009).

En casos más complejos, como aquellos con síntomas graves o problemas neurológicos, recurrimos a técnicas más avanzadas como la tomografía axial computarizada (TAC). Aunque su uso se limitó debido a la necesidad de personal capacitado y a los costos asociados, el TAC fue fundamental para diagnosticar afecciones graves y guiar el tratamiento adecuado. Estas técnicas no son parte de las evaluaciones de rutina, pero en asociación con las técnicas básicas explicadas anteriormente, son las mínimas que se esperan en un centro de rescate, lo que permite ofrecer una mejora en las conducciones de salud y de bienestar de los animales ofreciendo el mejor cuidado posible, esto, acorde con la asociación de veterinarios de vida silvestre y zoológicos (Backues et al., 2011; Grogan & Kelly, 2013).

3.5. Cirugía

Se llevó a cabo un total de siete procedimientos quirúrgicos, que incluyen: una orquiectomía en un grisón (*Galictis vittata*), tres amputaciones de miembros anteriores en perezosos de dos dedos (*Choloepus hoffmanni*), la extirpación de un absceso en una tortuga terrestre (*Rhinoclemmys pulcherrima*) y una hemilaminectomía lumbar en un cocodrilo juvenil (*Crocodylus acutus*).

3.5.1. Orquiectomía en un grisón juvenil (*Galictis vittata*).

La orquiectomía del ejemplar de *Galictis vittata* se hizo de forma muy similar a la descrita en machos felinos pues se incidió de forma escrotal en cada testículo para seguidamente poder exponerlo fuera de su túnica vaginal y de esta manera ligar el paquete vascular y el cordón

espermático con suturas absorbibles 2/0. Al terminar el procedimiento, se decide dejar el espacio abierto por la incisión sin suturar, con el fin de que sanara por segunda intención.

Se llevó a cabo una inducción anestésica con zolazepam y tiletamina (zoletil) a 12 mg/kg y un plano anestésico con isoflurano como anestésico inhalatorio de mantenimiento. Post cirugía se aplicó meloxicam como antiinflamatorio no esteroideo a una dosis de 0.2 mg/kg como dosis inicial de manera subcutánea y amoxicilina de larga acción de forma intramuscular. Ambos medicamentos se le ofrecieron al paciente los días siguientes de manera oral utilizando la papaya como alimento de preferencia y el consumo fue exitoso. Las dosis de la terapia oral antiinflamatoria y antibiótica respectivamente, dadas al día siguiente de la cirugía fueron: meloxicam a 0.1 mg/kg durante cuatro días más y amoxicilina con ácido clavulánico a 15 mg/kg por seis días consecutivos.

En el país, la regulación legal sobre la tenencia de fauna silvestre en instalaciones de conservación *ex situ* limita la reproducción a los zocriaderos autorizados por la Ley de Conservación de Vida Silvestre (CR). Los centros de rescate, por su parte, no pueden realizar reproducción, convirtiendo la castración quirúrgica en una herramienta para el control poblacional. Por esta razón, se decidió llevar a cabo el procedimiento quirúrgico con este ejemplar, pues su rápida improntación hizo imposible su liberación a la naturaleza. Esto no solo evitaría en el futuro una reproducción indeseada en cautiverio, sino que, a la vez, previene padecimientos asociados a las gónadas de los machos como la aparición de neoplasias testiculares, hiperplasia prostática y enfermedades de transmisión sexual (Chenoweth & Lorton, 2014).

Además, este proceso ayudaría en el futuro a disminuir el comportamiento del animal asociado con el territorialismo, el cual puede también tornarse agresivo y poner aún más en riesgo la seguridad del personal que trabaja con él. Por tanto, esta reducción de testosterona facilita a su

vez el entrenamiento o condicionamiento operante que se puede realizar con este tipo de especie, el cual, en cautiverio, es beneficioso para su manejo (Chenoweth & Lorton, 2014).

3.5.2. Amputaciones de miembros anteriores en perezosos de dos dedos (*Choloepus hoffmanni*)

En el caso de las amputaciones de miembros anteriores en *Choloepus hoffmanni*, todas ellas se realizaron por causa de eventos de electrocución. Este fenómeno es capaz de provocar lesiones graves, como se ha mencionado con anterioridad, como por ejemplo: quemaduras profundas, necrosis tisular y pérdida de sensibilidad en las extremidades afectadas. En casos extremos, cuando la cirugía reconstructiva no es viable, la amputación de las extremidades se considera como último recurso para salvar la vida del paciente (animales u humanos), y con ello contribuir a la conservación de la especie (Yi et al., 2022).

Para los procedimientos quirúrgicos referentes a amputaciones de miembros anteriores en *Choloepus hoffmanni* se utilizó una inducción con zolazepam y tiletamina (zoletil) a 4 mg/kg además de un mantenimiento con isoflurano como anestésico inhalatorio y ketamina intravenosa a 6 mg/kg, administrada lentamente. En todos los casos se realizó una amputación a nivel de la unión escápulo-humeral, ligando además la irrigación principal del brazo mediante el paquete vascular y la sensibilización nerviosa mediante un corte limpio en el nervio radial del animal (Ver Figura 6).

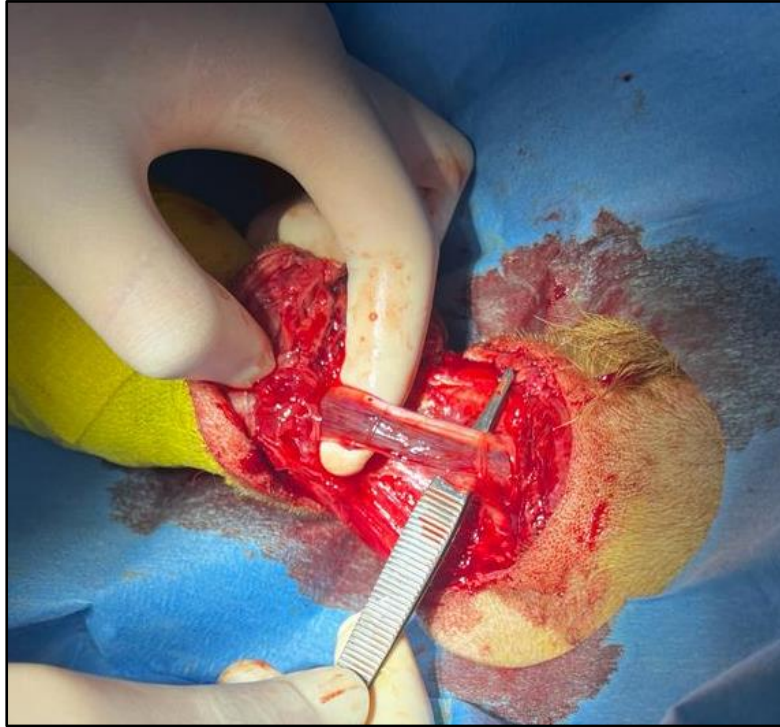

Figura 6. Paquete vascular y nervio braquial derecho de una perezosa hembra de dos dedos (*Choloepus hoffmanni*) sometida a amputación de miembro anterior derecho.

Durante la cirugía de amputación, es crucial un manejo anestésico y quirúrgico cuidadoso para asegurar el bienestar del animal y una recuperación exitosa. La técnica quirúrgica en sí, implica la extirpación precisa de la extremidad afectada, seguida de una adecuada limpieza de la herida y su cierre con suturas resistentes (LaBorde & Meier, 1978).

También se realizó terapia farmacológica transoperatoria con meloxicam como antiinflamatorio a una dosis de 0.2 mg/kg, tramadol como analgésico a 3 mg/kg y amoxicilina de larga acción a 10 mg/kg. Esta terapia también se ofreció en el postoperatorio por cuatro días más en el caso del meloxicam y por seis días consecutivos en cuanto a la analgesia y antibioterapia. También se complementó con trasplantes fecales o transfaunaciones durante cinco días más con el fin de prevenir la diarrea inherente a la administración de antibióticos en perezosos de dos dedos. El período postoperatorio requiere una atención meticulosa, incluyendo la limpieza diaria de la herida, la administración de medicamentos y el monitoreo

constante del paciente para prevenir complicaciones y promover la cicatrización adecuada (LaBorde & Meier, 1978).

En cuanto al postoperatorio inmediato a la cirugía, se monitoreó el animal hasta ser evidente su respuesta sensorial ante estímulos externos. En la Figura 7 se puede apreciar que el animal, ya se encontraba con mayor grado de consciencia y moderadamente alerta ante la luz y manipulación del equipo médico.

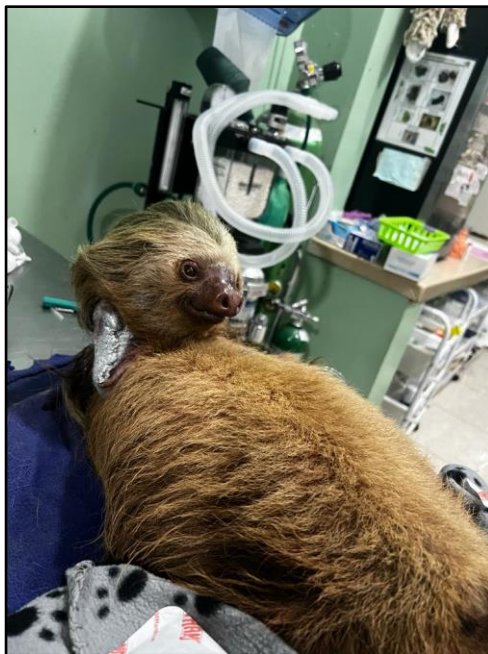


Figura 7. Hembra adulta de la especie *Choloepus hoffmanni* en recuperación post cirugía de amputación de miembro anterior derecho.

Como parte de los cuidados postoperatorios a más largo plazo, después de casi un mes de restricción de movimiento, se le brindó al animal una rehabilitación física que le permitió ejercitarse diariamente hasta lograr su locomoción con normalidad y estabilidad. Para esto se adecuaron estructuras de madera con diferentes ramas con el objetivo de que el animal pusiera en práctica sus habilidades de prensión y desplazamiento con solo tres extremidades funcionales, tal y como se muestra en la Figura 8. Este entrenamiento se realizó diariamente hasta el día de su liberación como estrategia para garantizar su nueva adaptación en los árboles.



Figura 8. Hembra adulta de *Choloepus hoffmanni* durante terapia física como parte de los protocolos de rehabilitación después de una amputación de miembro anterior derecho y restricción de movimiento por un mes.

Considerando la alta sensibilidad al estrés en los perezosos, es importante minimizar cualquier procedimiento que pueda causar malestar adicional. Por ejemplo, se evita la intubación endotraqueal antes de la cirugía debido a su potencial para irritar la región laríngea. En su lugar, se prefiere la administración de oxígeno mediante una mascarilla para mantener una vía respiratoria permeable durante la cirugía.

El éxito de la cirugía y la recuperación del animal dependen en gran medida de una atención postoperatoria completa y cuidadosa. La terapia farmacológica, física y una nutrición adecuada son componentes esenciales para promover la cicatrización de la herida y la adaptación del animal a su nueva condición.

La amputación de extremidades en perezosos afectados por la electrocución es un procedimiento complejo que requiere un enfoque multidisciplinario y una atención individualizada. La combinación de técnicas quirúrgicas avanzadas, cuidados postoperatorios

rigurosos y rehabilitación especializada puede ayudar a estos animales a recuperarse y, en última instancia, ser liberados en su hábitat natural (Ham et al., 2022; Macedo-Pereira, 2011; La Borde & Meier, 1978).

3.5.3. Extracción de absceso en una tortuga terrestre (*Rhinoclemmys pulcherrima*).

Referente a la extracción de un absceso en una tortuga, es importante tener en cuenta que los abscesos en estas especies normalmente evolucionan a partir de heridas externas, ectoparásitos o contaminación por contacto directo con heces o agua contaminada, que desencadena una inmunosupresión crónica o aguda del animal, siendo la aparición de abscesos, una consecuencia. Incluso, si las tortugas pasan tiempo con otras tortugas y se muerden entre ellas, pueden provocarse heridas contaminadas con diversas bacterias. Básicamente cualquier bacteria en la piel de estos animales es un potencial patógeno cuando hay heridas cerca, incrementando así la probabilidad de que se genere un absceso, los cuales son masas fluctuantes de consistencia dura (Martínez y Soler, 2008).

En este caso, se presentó una tortuga macho de la especie *Rhinoclemmys pulcherrima* con un absceso de aproximadamente 3x3 cm en su miembro posterior izquierdo. El procedimiento de corrección fue la extracción quirúrgica con un protocolo de sedación con zolazepam y tiletamina (zoletil) a 3 mg/kg y un bloqueo regional con lidocaína. Posteriormente se extrajo quirúrgicamente el absceso de consistencia sólida y apariencia caseosa en su interior, ubicado en miembro posterior izquierdo de aproximadamente 2x2 cm. Se medicó durante el postoperatorio con enrofloxacin parenteral cada 24 horas por tres días además de limpiezas tópicas con clorhexidina y yodo, pero sin aplicación de antibiótico tópico, dos veces al día por cinco días hasta su completa cicatrización por segunda intención.

El médico a cargo hizo hincapié en que si el absceso es visible y de no tan difícil remoción, se recomienda solamente hacer una sedación no tan profunda del animal y retirar cuando antes la

masa o protuberancia, eso sí, con sumas medidas de higiene y bioseguridad, pues estos abscesos pueden ser ocasionados por una amplia gama de bacterias que podrían representar un riesgo no solamente para el animal y sus pares que pueden vivir con el paciente en cuestión, sino también para el personal que lo atiende.

El procedimiento quirúrgico es sencillo y se recomienda retirar el borde de la masa para evitar dejar remanentes de células bacterianas para luego dejar al animal, sanar por segunda intención. No obstante, la constante limpieza de la herida con soluciones antisépticas como las yodadas, es una medida óptima para disminuir el riesgo de esparcimiento de partículas contaminadas (Martínez y Soler, 2008).

En este caso, la tortuga sanó en óptimas condiciones. El tejido que había sido afectado por la presencia del absceso en el animal, se recuperó, gracias a limpiezas y desinfecciones diarias con soluciones yodadas y clorhexidina. Aun cuando la evolución del animal fue positiva, este apartado se aprovecha para indicar que el médico veterinario y su equipo requieren adoptar medidas de higiene extremas ante este tipo de casos con reptiles pues algunas bacterias causantes de abscesos podrían ser zoonóticas y atender a la vez con la salud ocupacional. Tales como: *Pseudomonas* spp, Micobacterias y *Salmonella* spp (Martínez y Soler, 2008).

3.5.4. Hemilaminectomía lumbar en un cocodrilo juvenil (*Crocodylus acutus*).

Por otro lado, un joven ejemplar de *Crocodylus acutus* fue sometido a una intervención quirúrgica después de que una tomografía axial computarizada (TAC) revelara la presencia de un fragmento óseo en su columna vertebral. A pesar de no poder localizar el fragmento durante la cirugía en las vértebras esperadas, se optó por realizar una descompresión mecánica entre tres vértebras consecutivas (L3, L4 y L5), conocida como hemilaminectomía lumbar. Este procedimiento, que implica la extirpación de una parte de la lámina vertebral en la región

lumbar, se llevó a cabo con orientación radiográfica. La lámina, estructura ósea en la parte posterior de las vértebras, protege la médula espinal y sus raíces nerviosas.

Durante el procedimiento, se realizó una inducción con zoletil a 3 mg/kg y mantenimiento con isoflurano como anestésico inhalatorio. Se colocó un traqueotubo en el paciente para poder asistir la respiración y oxigenación durante la cirugía. En principio, el animal se intervino porque mediante tomografía axial computarizada se diagnosticó que la cara lateral derecha de la vértebra L4 presentó un defecto cortical focal y una fractura por compresión con fragmentos óseos que se extendían al canal neural que ocupó incluso un 50% del diámetro de dicho canal. Esta condición provocaba una paresia posterior, probablemente debido a un trauma. Ante dicha patología, la corrección debía ser de origen quirúrgico guiada por radiografía, sin embargo, el fragmento óseo descrito no se encontró durante el transoperatorio, por lo que se decide descomprimir la vértebra afectada (L4) más sus dos vértebras vecinas; L3 y L5 para liberar la presión acumulada y aliviar los síntomas clínicos del paciente.

Para el tratamiento postoperatorio, se administraron meloxicam cada 24 horas, enrofloxacin cada 48 horas, gabapentina cada 12 horas y tramadol cada 48 horas. Se implementó un estricto control de la higiene del agua con la que el animal entraba en contacto después de la intervención, hirviéndola y enfriándola durante los primeros cinco días. Además, se limitó el acceso del animal a la piscina durante el primer día, utilizando solución salina.

Después de tres semanas de la cirugía, el animal recibió tratamientos diarios de rehabilitación, incluyendo estiramientos, masajes, acupuntura, terapia láser y ejercicios físicos con fragmentos de madera. Esta atención integral demostró resultados positivos, con un aumento del 50% en la movilidad y sensibilidad del animal en la región posterior después de un mes de la cirugía. Sus hábitos alimenticios y necesidades fisiológicas se mantuvieron normales y eficientes.

3.6. Sedación y anestesia en la medicina veterinaria de fauna silvestre.

En la práctica veterinaria enfocada en la fauna silvestre, la sedación y anestesia son herramientas cruciales para realizar evaluaciones médicas efectivas y garantizar la seguridad y bienestar tanto del animal como del personal involucrado. Durante la pasantía, se emplearon estos procedimientos en diversas situaciones, principalmente en cirugías y toma de radiografías en perezosos, así como en chequeos anuales y procedimientos diagnósticos en aves rapaces, tucanes y mamíferos de mayor tamaño como nutrias.

La elección de los protocolos anestésicos se basó en la especie y las necesidades específicas de cada procedimiento, con el objetivo de garantizar un estado de inconsciencia seguro y controlado. Además de las cirugías, la sedación fue necesaria para realizar radiografías y chequeos anuales en aves rapaces, tucanes y mamíferos. En el caso de los perezosos, se utilizó un anestésico inhalatorio antes de las radiografías para evitar movimientos que pudieran interferir con el estudio. En mamíferos de mayor tamaño, como las nutrias, se emplearon protocolos de sedación específicos, como la administración de tiletamina/zolazepam a través de tele-inyección. Estos protocolos son resultado de la preparación de las revisiones de literatura y de la experiencia del personal médico del centro de rescate.

Aunque las técnicas de anestesia en fauna silvestre han avanzado, estos procedimientos aún conllevan riesgos, como hipertermia, acidosis y miopatía post captura. Por lo tanto, se requiere una capacitación adecuada en sedación y anestesia, tanto en protocolos como en habilidades manuales, para garantizar la seguridad y el bienestar de los animales y el personal (Argueta-López & Argueta-García, 2015).

En el Cuadro 2, a manera de resumen, se muestra cada procedimiento quirúrgico realizado durante la pasantía con las indicaciones protocolos anestésicos utilizados, medicamentos postoperatorios administrados a los pacientes, así como sus debidos cuidados postoperatorios.

Cuadro 2. Resumen de casos diagnósticos.

Especie	Procedimiento Quirúrgico	Anestesia Utilizada	Medicamentos Postoperatorios	Cuidados Postoperatorios
<i>Galictis vittata</i>	Orquiectomía	Zolazepam y tiletamina, Isoflurano	Meloxicam (0.2 mg/kg), Amoxicilina de larga acción (10 mg/kg)	Dejar el espacio abierto por la incisión sin suturar, administrar medicamentos oralmente, seguimiento de la cicatrización.
<i>Choloepus hoffmanni</i>	Amputación de miembros anteriores	Zolazepam y tiletamina, Isoflurano, Ketamina	Meloxicam (0.2 mg/kg), Tramadol (3 mg/kg), Amoxicilina de larga acción (10 mg/kg)	Terapia postoperatoria por 4-6 días, transfaunaciones durante 5 días, seguimiento de la cicatrización.
<i>Rhinoclemmys pulcherrima</i>	Extirpación de absceso	Zolazepam y tiletamina, Lidocaína	Enrofloxacina, limpiezas tópicas con clorhexidina e yodo	Limpiezas tópicas diarias, seguimiento de la cicatrización.
<i>Crocodylus acutus</i>	Hemilaminectomía lumbar	Zolazepam y tiletamina, Isoflurano	Meloxicam, Tramadol, Gabapentina, Enrofloxacina	Cuidados postoperatorios intensivos, seguimiento con terapia física, acupuntura y terapia láser.

4. LIMITACIONES

Este informe presenta la casuística y dinámica observada a lo largo de tan solo tres días a la semana. La limitación de realizar estas observaciones no consecutivas se debe a compromisos laborales adicionales, lo que podría introducir un sesgo en los porcentajes de animales atendidos mensualmente y en las principales causas de ingreso. No obstante, es importante destacar que los animales atendidos rara vez permanecían internados en la clínica por menos de una semana. En consecuencia, la mayoría de ellos estuvo presente durante los días de la pasantía, posibilitando así un seguimiento adecuado.

5. CONCLUSIONES

1. Se adquirieron destrezas y nuevas habilidades relacionadas al diagnóstico, manejo y terapéutica de las especies silvestres atendidas en el TRR durante la pasantía. La práctica profesional permitió aplicar los conocimientos teóricos que brindó el plan de estudios de la carrera de medicina veterinaria en el oficio diario de la atención médica en especies silvestres del país, al mismo tiempo que se fortalecieron las habilidades manuales y físicas en conjunto con el abordaje clínico con fines de rehabilitación y liberación de los pacientes, o bien, con el propósito de realizar un apropiado manejo en especies silvestres en cautiverio.

2. Se identificaron las principales técnicas diagnósticas llevadas a cabo en especies en cautiverio y también en aquellas con fines de liberación. El estar en contacto diariamente con estas técnicas diagnósticas permitió no solamente identificar patologías, sino, implementar procedimientos terapéuticos apropiados para aquellos pacientes que lo necesitaron, al mismo tiempo que, permitió ejercer la medicina preventiva en aquellos individuos del santuario, anticipando posibles cuadros clínicos desfavorables en la colección.

3. Se llevaron a cabo procedimientos quirúrgicos y terapéuticos comunes en animales silvestres del país, tanto en cautiverio como en aquellos rescatados con fines de liberación. Esto permitió adquirir una mayor panorámica en cuanto a las estrategias clínicas que se pueden implementar en esta área de la medicina veterinaria, contribuyendo de manera significativa a la adquisición de experiencia en el abordaje de casos en especies silvestres.

6. RECOMENDACIONES

1. Se recomienda a las autoridades encargadas de la instauración y mantenimiento del tendido eléctrico, tomar medidas de prevención contra la electrocución de fauna silvestre pues este fenómeno es una de las principales causas de ingreso de animales a los centros de rescate y representa una gran amenaza para la conservación de estas especies. Algunas medidas pueden ser: colocar aislantes al tendido eléctrico o bien colocarlo de manera subterránea, o bien, colocar cada cable de alta tensión a una distancia que impida que el animal deba tomar dos cables a la vez para trasladarse y así evitar que el individuo sea parte de la corriente eléctrica.
2. A los centros de rescate o de tenencia de animales en cautiverio, como santuarios y zoológicos, así como a las instituciones que se dedican a la educación de ciencias naturales y de salud animal, se les recomienda realizar programas sólidos y constantes de educación ambiental, enfocada en difundir el impacto que provoca la tenencia ilegal de fauna silvestre sobre la conservación y la importancia de denunciar estos casos.
3. A las escuelas universitarias de medicina veterinaria, se les insta a fomentar más el área de estudio de las especies silvestres y medicina de la conservación pues el conocimiento de un médico general incipiente es insuficiente, mas su relevancia dentro de los campos laborales enfocados en estas especies es muy grande. Al tratarse de un país tan biodiverso como Costa Rica y supuesto líder en materia ambiental a nivel mundial, la competencia de los profesionales de la salud en fauna silvestre debe ser de tal nivel.
4. Se recomienda, además, fortalecer los programas de rescate de fauna silvestre del país mediante la asignación de más recursos humanos y técnicos, pues para la realización eficiente de estas tareas se requiere colaboración humana interdisciplinaria para cumplir los objetivos de forma adecuada. Priorizar este recurso a la postre es, priorizar la conservación de la fauna.

5. A las instituciones o empresas que se dedican al trabajo con especies de compañía como perros y gatos, se les invita a desarrollar programas específicos sobre la educación a los propietarios para evitar la cercanía de estos animales con la fauna silvestre, previniendo simultáneamente, los ataques de perros y gatos hacia dichas especies.

7. REFERENCIAS BIBLIOGRÁFICAS

- Aguilar-Orozco, M. (2017). Medicina de animales exóticos y silvestres en el Departamento de Animales Exóticos y Silvestres del Veterinary Teaching Hospital de la Universidad de Illinois en Urbana Champaign y en el Servicio Veterinario de Brookfield Zoo Veterinary de Brookfield, Illinois [Tesis de licenciatura, Universidad Nacional]. http://purl.org/coar/resource_type/c_7a1f
- Aguilar-Vargas, F., Solórzano-Scott, T., Baldi, M., Barquero-Calvo, E., Jiménez-Rocha, A., Jiménez, C., Piche-Ovares, M., Dolz, G., León, B., Corrales-Aguilar, E., et al. (2022). Passive epidemiological surveillance in wildlife in Costa Rica identifies pathogens of zoonotic and conservation importance. *PLoS ONE*, 17(9), 1-22. <https://doi.org/10.1371/journal.pone.0262063>
- Aguirre, A. (2009). Essential veterinary education in zoological and wildlife medicine: A global perspective. *Scientific and Technical Review of the Office International des Épizooties*, 28(2), 605-610. <https://www.researchgate.net/publication/41403450>
- Arévalo, J., Honda, W., Arce-Arias, A., & Hager, A. (2017). Variación espacio-temporal de atropellos de vertebrados muestra eventos de mortalidad masiva de anfibios en una carretera altamente transitada adyacente a un parque nacional, Costa Rica. *Biología Tropical*. 65 (4): 1261-1276. <https://www.researchgate.net/publication/320255731>
- Arguedas-Porras, R. (2002). Medicina veterinaria de animales silvestres en cautiverio [Práctica dirigida, Licenciatura, Universidad Nacional, Heredia, C.R.].
- Argueta-López, R. & Argueta-García, R. (2015). Uso de Propofol, ketamina y tramadol como asociación polimodal en mantenimiento bajo la modalidad TIVA en anestesia equina. *Revista electrónica de Veterinaria*. 16(12): 1-5. <https://www.veterinaria.org/revistas/redvet/n121215.html>

- Azkarate, C., & Arroyo-Rodríguez, V. (2007). Diet and activity pattern of howler monkeys (*Alouatta palliata*) in Los Tuxtlas, Mexico: Effects of habitat fragmentation and implications for conservation. *American Journal of Primatology*, 69(9), 1013-1029. <https://doi.org/10.1002/ajp.20420>
- Azofeifa-Rojas, I., Sánchez-Porras, R. & Daniele, S. (2021). Mortalidad por electrocución de monos congo (*Alouatta palliata*) debido a líneas eléctricas en Guanacaste, Costa Rica. *Mesoamericana*. 25: 15-21. <https://www.researchgate.net/publication/356646421>
- Backues, K.A., Clyde, V., Denver, M.C., Fiorello, C.V., Hilsenroth, R., Lamberski, N., Larson, S., Meehan, T., Murray, M., Ramer, J.C., Ramsay, E., Suedmeyer, K.W., & Whiteside, D. (2011). Guidelines for zoo and aquarium veterinary medical programs and veterinary hospitals. *Journal of zoo and wildlife medicine*. 42 (1), 176-92.
- Benítez, J. A., Alexander, S. M., Pozo-Montuy, G. & Sánchez-Acuña, M. (2021). Vías de comunicación terrestre vs. fauna: la experiencia global. *El Colegio de la Frontera Sur*. <https://www.researchgate.net/publication/352160074>
- Biamonte, G. (2013). Contra el cautiverio y uso de animales silvestres para diversión y enriquecimiento. *Revista Mensaje Ambiental*, 239(2), 11-16.
- Bolaños, R. (2019). Decenas de animales mueren al día al cruzar las calles. *Boletín Conicit*, 194.
- Brand, C. (2014). Wildlife mortality investigation and disease research: Contributions of the USGS National wildlife health center to endangered species management and recovery. *Ecohealth*, 11, 446-454. <https://doi.org/10.1007/s10393-013-0897-4>
- Brown, N., Villada, A., & Trull, S. (2023). Domestic dogs as a threat to sloths in Costa Rica: A clinical case report and review of the problem. *Open Veterinary Science*, 3, 35-51. <https://doi.org/10.1515/ovs-2022-0115>.

- Campos, D. (2018). Pasantía en medicina y cirugía aplicada en animales silvestres de vida libre y cautiverio en el zoológico Simón Bolívar y cirugía en animales de compañía en prácticas privadas [Tesis de licenciatura, Universidad Nacional]. <http://hdl.handle.net/11056/17222>
- Canales-Delgadillo, J., Pérez-Ceballos, R., Zaldívar-Jiménez, A., Gómez-Ponce, M., Vázquez-Pérez, N., De la Rosa, M., & Potenciano-Morales, L. (2020). Muertes por tráfico sobre la carretera costera del Golfo de México: ¿Cuántas y cuáles especies de fauna silvestre se están perdiendo? *Revista Mexicana de Biodiversidad*, 91, 1-12. <https://doi.org/10.22201/ib.20078706e.2020.91.3189>.
- Carvajal-Sánchez, J. P., Cambroner-Peña, E., Sibaja-Umaña, J. J. & Espinoza-Muñoz, D. (2023). Mortalidad de mamíferos silvestres por atropellamientos en un agropaisaje de Balsa de Atenas, Costa Rica. *Yulök Revista de Innovación Académica*. 7(1): 85-90. <https://doi.org/10.47633/yulk.v7i1.572>
- Celis-Pérez, F. J. (2022). Evaluación del ingreso de mamíferos al centro de atención y valoración de fauna silvestre (CAV-CVS), Córdoba, Colombia entre los años 2017 y 2021. [Pasantía de Licenciatura, Universidad de Córdoba, Colombia]. <https://repositorio.unicordoba.edu.co/server/api/core/bitstreams/6f474fe3-fa31-4e0b-954f-bfb60842a6bc/content>
- Chaves, O. M., Souza-Junior, J. C., Buss, G., Hirano, Z. M. B., Jardim, M. M. A., Amaral, E. L. S., Godoy, J. C., Peruchi, A. R., Michel, T., Bicca-Marques, J. C. (2022). Wildlife is imperiled in peri-urban landscapes: threats to arboreal mammals. 821, <https://doi.org/10.1016/j.scitotenv.2021.152883>
- Cheeran, J. (2008). Textbook of wild and zoo animals (2nd ed.). International Book Distributing.

- Chenoweth, P. J. & Lorton, S. P. (2014). *Animal Andrology: Theories and Applications*. CAB International.
- Connolly-Juárez, R. J., & Pérez-Sevilla, K. V. (2018). Diagnóstico y tratamiento de *Dirofilariasis* (*Dirofilaria immitis*) en un paciente canino positivo en Managua por las técnicas de Inmunocromatografía, Tinción Diff-Quick® y Observación al fresco [Tesis de licenciatura, Universidad Nacional Agraria de Managua, Nicaragua]. <https://repositorio.una.edu.ni/id/eprint/3704>
- Costa, M. M., Pinto Da Cunha, N., Hagnauer, I., & Venegas, M. (2024). A Retrospective Analysis of Admission Trends and Outcomes in a Wildlife Rescue and Rehabilitation Center in Costa Rica. *Animals*, 1-17. <https://doi.org/10.3390/ani14010051>
- Cruz-Almeida, D., De Albuquerque-Lopes, C. T., Magalhaes-MAtos, P. C., Pereira-Junior, J. J., Amaral-Imbeloni, A., & Souza-Domingues, S. F. (2022). Electrocutation in a Sloth (*Choloepus didactylus*) - Clinical and Surgical Approach. *Acta Scientiae Veterinariae*, 50(1), 1-9. <https://doi.org/10.22456/1679-9216.122849>
- Cunneyworth, P. & Slade, A. M. (2021). Impact of Electric Shock and Electrocutation on Populations of Four Monkey Species in the Suburban Town of Diani, Kenya. *International Journal of Primatology* 42: 171-186. <https://doi.org/10.1007/s10764-020-00194-z>
- Dixon, A., Rahman, L., Galtbalt, B., Bold, B., Davaasuren, B., Batbayar, N., & Sugarsaikhan, B. (2019). Mitigation techniques to reduce avian electrocutation rates. *The Wildlife Society Bulletin*. <https://doi.org/10.1002/wsb.990>
- Echandi-Herrera, E. (2018). Electrocutación de monos congo (*Alouatta palliata*) en Playa Tamarindo y Langosta, Guanacaste: Una propuesta para la corrección y mitigación de estos accidentes [Maestría, Universidad de Costa Rica].

- Fallas-Paniagua, S. (2012). Pasantía: Clínica y Cirugía aplicada en animales silvestres en “The Raptor Center” y “The Wildlife Rescue and Rehabilitation Center” en Minnesota, Estados Unidos. [Pasantía de licenciatura, Universidad Nacional, Heredia, C.R.].
- Farfán-Gómez, W. G. (2019). Apoyo para la Validación de Métodos aplicados en el Diagnóstico de parásitos gastrointestinales en animales realizado en el Laboratorio Clínico Veterinario UCC [Práctica social empresarial y solidaria de licenciatura, Universidad Cooperativa de Colombia, Bucaramanga, Colombia].
<https://hdl.handle.net/20.500.12494/18047>
- Fonseca-Rodríguez, S. M. (2009). Uso de la radiografía y del ultrasonido en la región abdominal como herramientas diagnósticas en clínica de especies menores. [Pasantía de licenciatura, Universidad Nacional, Heredia, Costa Rica].
<http://hdl.handle.net/11056/12980>
- Frank, B., Glikman, J. A., & Marchini, S. (2019). *Human-Wildlife Interactions: Turning Conflict into Coexistence* (1st ed.). Cambridge University Press.
- Freitas de Melo, A., & Ungerfeld, R. (2016). Destete artificial en ovinos: respuesta de estrés y bienestar animal. Revisión. *Revista Mexicana de Ciencias Pecuarias*, 7(3), 361-375.
- Fowler, M. E. (2006). Historical Perspective of Zoo and Wildlife Medicine. *Journal of Veterinary Medical Education*, 33(3), 326-330. <https://doi.org/10.3138/jvme.33.3.326>
- García-Dobles, S. (2021). Pasantía en manejo, diagnóstico y terapéutica de especies silvestres en el Centro de Rescate Toucan Rescue Ranch, San Isidro de Heredia, Costa Rica [Tesis de licenciatura, Universidad Nacional, Heredia, Costa Rica].
<http://hdl.handle.net/11056/23234>
- Gómez-López, E. Z. (2021). Perros ferales como especie invasora en la reserva ecológica El Zapotal en Tuxtla Gutiérrez, Chiapas [Tesis de licenciatura, Universidad de Ciencias y Artes de Chiapas, Chiapas, México].

- González-Gallina, A., Hidalgo-Mihart, M. & Castelazo-Calva, V. (2018). Conservation implications for jaguars and other neotropical mammals using highway underpasses. *PLoS ONE*. 13(11): 1-20. <https://doi.org/10.1371/journal.pone.0206614>
- Grogan, A. & Kelly, A. (2013). A review of RSPCA research into wildlife rehabilitation. *The Veterinary Record*. 172(8): 211. <https://doi.org/10.1136/vr.101139>
- Gutiérrez-Murillo, A. (2020). Pasantía en medicina y cirugía de animales silvestres y mascotas no convencionales en el Centro Veterinario México, Ciudad de México [Tesis de licenciatura, Universidad Nacional, Heredia, Costa Rica]. <http://hdl.handle.net/11056/23248>
- Hilário, R. R., Carvalho, W. D., Gheler-Costa, C., Rosalino, L. M. C., Marques, T. A., Adania, C. H., Paulino, J. S., Almeida, P. M. & Mustin, K. (2021). Drivers of human-wildlife impact events involving mammals in Southeastern Brazil. 794, <https://doi.org/10.1016/j.scitotenv.2021.148600>.
- Kagan, R. A. (2016). Electrocutation of Raptors on Power Lines: A Review of Necropsy Methods and Findings. 53(5), <https://doi.org/10.1177/0300985816646431>
- LaBorde, T.C., & Meier, R.H. (1978). Amputations resulting from electrical injury: a review of 22 cases. *Archives of physical medicine and rehabilitation*, 59 3, 134-7. <https://pubmed.ncbi.nlm.nih.gov/646598/>
- Macedo-Pereira, F. M. (2011). Pereira, F.M. (2011). Choque elétrico acidental em animais de vida livre: revisão de literatura. [Tesis de Licenciatura: Universidad de Brasilia, Brasil]. <https://bdm.unb.br/handle/10483/3103>
- Martínez-Silvestre, A., & Soler-Massana, J. (2008). Enfermedades infecciosas y parasitarias en tortugas. *Consulta Difusión Veterinaria*, 150, 43-54. <https://www.researchgate.net/publication/260435197>

- Mattiello, R. J., Boviez, J., & Sánchez, M. (2007). El rol del veterinario en la conservación de las especies. *Revista Isondú* [Internet]. Recuperado de http://www.produccionanimal.com.ar/fauna/Fauna_Argentina_general/60_rol_veterinario.pdf
- Ministerio de Ambiente y Energía (MINAE). (2023). Guía para la prevención y mitigación de la electrocución de la fauna silvestre por tendidos eléctricos en Costa Rica. [Archivo PDF].
<https://minae.go.cr/documentos/avisos/Documentos/Guia%20de%20Electrocucion%202023%20final%20low.pdf>
- Morton, C., Nielsen, C. K., Carver, A. D., Nestor, C., & Yanguéz, Y. (2023). Post-release ecology of rehabilitated Hoffmann's two-toed sloths in Panamá. *Tropical Zoology*, 36, 1-20. <https://api.semanticscholar.org/CorpusID:261190274>
- Nijman, V. (2010). An overview of international wildlife trade from Southeast Asia. *Biodiversity and Conservation*, 19(4), 1101-1114.
- Ortiz-Cubero, L. (9 de julio de 2021). Animales electrocutados y atropellos aumentan en el país. *Una Comunica*. <https://www.unacomunica.una.ac.cr/index.php/julio-2021/3548-animales-electrocutados-y-atropellados-aumentan-en-el-pais>
- Parrott, M., Wicker, L., Lamont, A., Banks, C., Lang, C., Lynch, M., ... & Selwood, K. (2021). Emergency Response to Australia's Black Summer 2019–2020: The Role of a Zoo-Based Conservation Organization in Wildlife Triage, Rescue, and Resilience for the Future. *Animals*, 11(1515), 1-22. <https://doi.org/10.3390/11151515>
- Paterlini, C. A., Bo, M. S., Saggese M. D., Biondi, L. M. (2023). Hematology and Plasma Biochemistry Reference Intervals For Free-Living Adult Chimango Caracara (Milvago Chimango) During Non-Breeding Season. *Journal of Zoo and Wildlife Medicine*, 54(1). <https://pubmed.ncbi.nlm.nih.gov/36971629/>

- Parveen, N., Ghaffar, A.R., Minallah, M.N., & Ali, M. (2019). Analytical Study on Urban Expansion Using the Spatial and Temporal Dynamics of Land Use Change in Faisalabad City, Pakistan. *International Journal of Economic and Environmental Geology*. 10(3): 102-108. <https://api.semanticscholar.org/CorpusID:221694317>.
- Pérez-García, J. M., DeVault, T. L., Botella, F. & Sánchez-Zapata, J. A. (2017). Using risk prediction models and species sensitivity maps for large-scale identification of infrastructure-related wildlife protection areas: The case of bird electrocution. 210: 334-342, <https://doi.org/10.1016/j.biocon.2017.04.033>
- Pinto, F., Clevenger, A., & Grilo, C. (2020). Effects of roads on terrestrial vertebrate species in Latin America. *Environmental Impact Assessment Review*. 81: 1-8. <https://doi.org/10.1016/j.eiar.2019.106337>
- Rojas-Jiménez, J., Jiménez-Pearson, M. A., Duarte-Martínez, F., Brenes-Mora, E., Arguedas, R., & Barquero-Calvo, E. (2022). First Report of a Multidrug-Resistant ST58 *Escherichia coli* Harboring Extended-Spectrum Beta-Lactamase of the CTX-M-1 Class in a Fecal Sample of a Captive Baird's Tapir (*Tapirus bairdii*) in Costa Rica, Central America. *Microbial Drug Resistance*, 28 (1): 143-148. <https://doi.org/10.1089/mdr.2020.0339>
- Rowan, A. (2018). *Changing Human-Dog Interactions in Costa Rica*. Well Being International. <https://wellbeingintl.org/changing-human-dog-interactions-in-costa-rica/>
- Sánchez-Ramírez, S. (10 de noviembre de 2021). Monos congos son los primates más electrocutados, según conteo de UCR y ONG. *Semanario Universidad*. <https://semanariouniversidad.com/universitarias/monos-congos-son-los-primates-mas-electrocutados-segun-conteo-de-ucr-y-ong/>
- Silva dos Santos, L., Teixeira, C. R., Ferreira-Dales Nava, A., Chiesorin-Neto, Shoiti-Ichikawa, R., Canevese-Rahal, S. (2023). Threats to health and conservation of free-living sloths

- (*Bradypus* and *Choloepus*) under anthropic influence in the city of Manaus, Amazonas state, Brazil. *Biota Neotropica* 23(4). <https://doi.org/10.1590/1676-0611-BN-2023-1476>
- SINAC. (2009). IV Informe de país al Convenio sobre la Diversidad Biológica. GEF-PNUD, Oficina de Cooperación y Proyectos – SINAC, Mimeografiado.
- Sulzner, K., Fiorello, C., Ridgley, F., Garelle, D., & Deem, S.L. (2020). Conservation medicine and one health in zoos: Scope, obstacles, and recognized potential. *Zoobiology Wiley*. 40(1): 44-51. <https://doi.org/10.1002/zoo.21572>
- Taylor-Brown, A., Booth, R., Gillett, A., Mealy, E., Ogbourne, S., Polkinghorne, A., & Conroy, G. (2019). The impact of human activities on Australian wildlife. *PLOS ONE*, 14(1), 1-28. <https://doi.org/10.1371/journal.pone.0206958>
- Tintó, A., Real, J. & Mañosa, S. (2010). Predicting and Correcting Electrocution of Birds in Mediterranean Areas. 74(8): 1852-1862. <https://doi.org/10.2193/2009-521>
- Toucan Rescue Ranch. (17 de Agosto de 2021). Catálogo de vida silvestre: Loro de nuca amarilla. <https://toucanrescuerranch.org/es/2021/08/wildlife-catalog-yellow-naped-parrot/>
- Tribe, A., & Booth, R. (2003). Assessing the Role of Zoos in Wildlife Conservation. *Human Dimensions of Wildlife*, 8(1), 65–74. <https://doi:10.1080/10871200390180163>
- Ward, S., Sherwen, S., & Clark, F. (2018). Advances in applied zoo animal welfare science. *Journal of Applied Animal Welfare Science*. 21(1): 23-33. <https://doi.org/10.1080/10888705.2018.1513842>
- Yi, Y., Ham, S., Oktaviani, R., Dewi, M.C., Nur, M., Mardiasuti, A., & Choe, J.C. (2022). Cases of fatal electrocution of the endangered Javan Gibbons (Mammalia: Primates: Hylobatidae) by power lines. *Journal of Threatened Taxa*. 14(5): 20964 – 20969. <https://doi:10.11609/jott.7758.14.5.20964-20969>