Abordaje quirúrgico por infección intestinal debido a *Prosthenorchis elegans* en un mono titi (*Saimiri oerstedii citrinellus*)

Karen L. Vega-Benavides[1*]; Ernesto Rojas-Sanchez[1]; Esteban Rodriguez-Dorado[1]; Mauricio Jiménez-Soto[1]

1. Hospital Especies Menores y Silvestres, EMV, Universidad Nacional de Costa Rica. *karen.vega.benavides@una.cr

INTRODUCCIÓN

- El mono titi (*Saimiri oerstedii citrinellus)* es un primate diurno y arbóreo que consume insectos, pequeños vertebrados, frutos y flores.
- Se ubican en el Pacifico central de Costa Rica y desplazan hasta 5 km en un día.
- *Prosthenorchis elegans* es un acantocéfalo intestinal, que afecta nutrición y salud del hospedador; la detección de huevos de dicho parasito es limitada, por similitud con otros agentes.
- En su etapa adulta se fija en la pared intestinal generando granulomas y pudiendo dañarla de forma severa que incluso puede causar la muerte.
- La atención medico quirúrgica de un animal silvestre, es muy compleja y se toman en cuenta aspectos ecosistémicos, de individuo según especie, comportamiento y presentación clínica, incluyendo fisiopatología, farmacología, procedimientos y pronósticos.

OBJETIVO

- Evidenciar la presentación clinica y abordaje qururgico en un mono titi (*Saimiri oerstedii citrinellus*) con infeccion por *Prosthenorchis elegans.*

CASO CLÍNICO

- El paciente ingresa al Hospital de Especies Menores y Silvestres referido de un centro de rescate.
- Presentaba condición corporal baja, deshidratación y a la palpación abdominal se identificaban estructuras nodulares.
- Se realizo ecografía abdominal y se confirma signos de peritonitis, enteritis y estructuras filiformes intraluminal intestinal.
- El animal presentaba anemia e hipoproteinemia. Se estabilizo el paciente y se realizó una laparotomía exploratoria bajo anestesia inhalatoria.
- Se evidenciaron granulomas intestinales (0,2 a 2cm); perforación intestinal, y efusión moderada menor (por salida de contenido intestinal mitigada por la presencia de omento como parche natural).
- Se realizo una enterectomia de zonas afectadas (perforación y congestión), extracción de gusanos adultos (adheridos a pared luminal intestinal) y enteroanastomosis.
- Cierre de cavidad en capas, siendo la ultima un subcuticular; y por idiosincrasia de paciente no se deja tubo abdominal.
- Se procede a su recuperación inmediata postquirúrgica, y posterior incluyendo desparasitación con fenbendazol, manejo gastrointestinal, analgesia y soporte nutricional (se alimentó 8h post quirúrgicas).
- El animal estable es dado de alta y trasladado al centro de rescate a completar su recuperación.

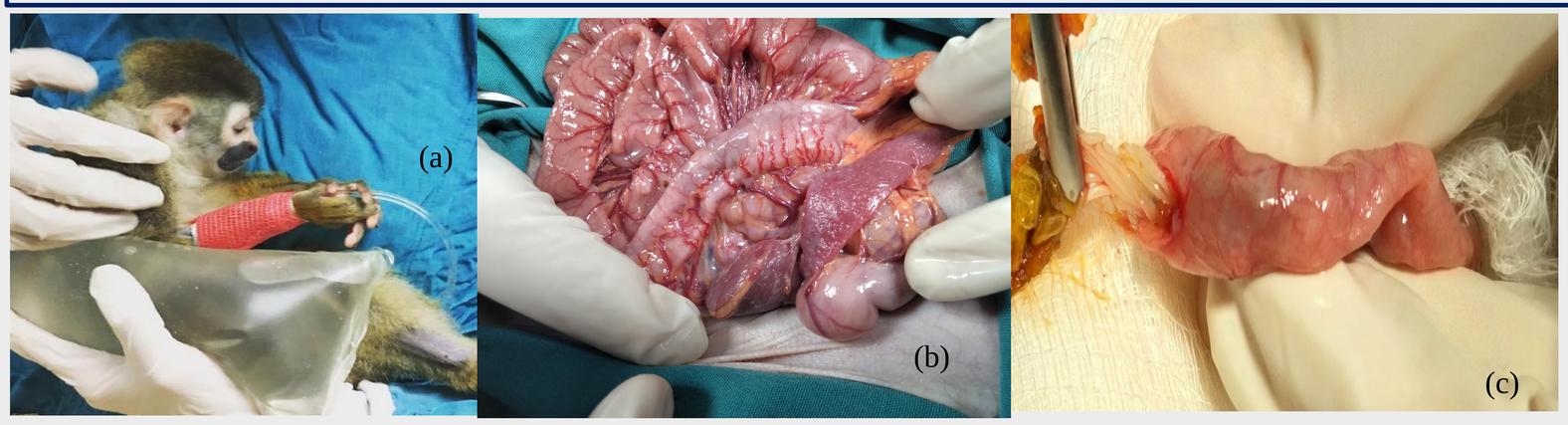

Figura 1. Infección intestinal debido a *Prosthenorchis elegans* en mono titi. (a) Mono titi en periodo de recuperación post quirúrgico, (b) laparotomía exploratoria donde se evidencian los granulomas y linfoadenomegalia mesentérica, (c) extracción quirúrgica de *P. elegans* del intestino delgado.

HEMS
HOSPITAL DE ESPECIES MENORES Y SILVESTRES

RESULTADOS Y DISCUSIÓN

- Dada la sintomatología inespecífica la ultrasonografía es una técnica de gran apoyo diagnóstico en estos casos.
- No se retiraron los granulomas menores, no perforados o con cambios leves.
- Cuando las cargas parasitarias de adultos son elevadas el tratamiento de elección es la extracción quirúrgica y enterectomia de segmentos afectados.
- Métodos de diagnóstico coproparasitológico tradicionales puede tener una baja sensibilidad aun cuando los parásitos adultos están presentes.
- El animal se recuperó de forma exitosa y volvió a su vida normal bajo cuidado humano posterior a la cirugía.

CONCLUSIÓN

- La afección del *P. elegans* puede ser severa por perforación intestinal, sin embargo el omento algunas veces mitiga la presentación de peritonitis.
- Si el diagnóstico no es temprano el animal puede fallecer de forma aguda por una perforación intestinal o crónica debido a un síndrome de malabsorción.
- Los animales pueden desarrollar infecciones secundarias a las lesiones producidas por los parasitos.
- Uno de los pilares del éxito de la cirugía en esta especie es la estabilización hemodinámica y mantenimiento de temperatura corporal.

FUTUROS ESTUDIOS

- Para mitigar este problema de la conservación es necesario realizar estudios ecológicos y epidemiológicos que aborden los factores de riesgo y el ciclo parasitario.
- Se deben buscar terapias farmacológicas que ayuden al control de este parasito bajo condiciones de cuido humano.

Agradecimientos

Al personal del HEMS que colaboro en la atención veterinaria. A los Laboratorios de Parasitología de la UNA (Dra. Ana Jiménez) y Helmintología de la UCR (Dra. Alicia Rojas) por colaborar con la identificación parasitaria. Al SINAC y Kids Saving The Rainforest por colaborar con la atención y logística de traslado del primate.