

See discussions, stats, and author profiles for this publication at: <https://www.researchgate.net/publication/269393388>

Rhinomycosis caused by *Conidiobolus coronatus* on a horse from Puntarenas, Costa Rica: Case Report

Article · January 2008

CITATIONS

0

READS

1,278

8 authors, including:



Juan Manuel Estrada-McDermott
National University of Costa Rica

1 PUBLICATION 0 CITATIONS

[SEE PROFILE](#)



Alejandra Calderón
National University of Costa Rica

22 PUBLICATIONS 14 CITATIONS

[SEE PROFILE](#)



Roberto Estrada
Freie Universität Berlin

13 PUBLICATIONS 69 CITATIONS

[SEE PROFILE](#)



Andrea Urbina
National University of Costa Rica

34 PUBLICATIONS 229 CITATIONS

[SEE PROFILE](#)

Some of the authors of this publication are also working on these related projects:



Fungal Collection of the School of Veterinary Medicine of the National University of Costa Rica [View project](#)



Biology of vectors in the neotropics [View project](#)

Reporte de caso

Rinomicosis causada por *Conidiobolus coronatus* en un caballo proveniente de Puntarenas, Costa Rica.

J. Estrada^{1*}, A. Calderón², R. Estrada¹, A. Urbina², J. Vargas¹, C. Segura¹, M. Somarriba¹, M. Estrada¹

1 Hospital de Especies Mayores, Escuela de Medicina Veterinaria, Universidad Nacional, Costa Rica.

2 Laboratorio de Micología, Escuela de Medicina Veterinaria, Universidad Nacional, Costa Rica.

RESUMEN

Se describe un caso de rinomicosis en un caballo de 8 años procedente de Quepos, Puntarenas, Costa Rica, con historia de epistaxis periódica, secreción mucopurulenta y una masa granulomatosa ulcerativa visible en el ollar izquierdo. La biopsia reveló la presencia de una rinitis micótica, de morfología similar a la descrita en conidiobolomicosis. El cultivo micológico confirmó la presencia de *Conidiobolus coronatus*. El paciente fue tratado con Yoduro de Sodio intravenoso y, posteriormente, con criocirugía por pulverización de nitrógeno líquido aplicado tópicamente. Se reporta por tercera vez *Conidiobolus coronatus* como agente de zigomicosis nasal en caballos de Costa Rica.

PALABRAS CLAVE: *Conidiobolus coronatus*, rinomicosis, rinitis micótica, zigomicosis, cultivo micológico, criocirugía.

Rhinomycosis caused by *Conidiobolus coronatus* on a horse from Puntarenas, Costa Rica: Case Report

ABSTRACT

A case of rhinomycosis in an 8 year old horse from Quepos, at the central Pacific coast of Costa Rica, with a history of periodic epistaxis, mucopurulent discharge and a visible ulcerative granulomatous mass inside the left nasal passage is reported. A biopsy of the mass revealed a mycotic rhinitis, with morphology similar to that described for conidiobolomycosis. A mycological culture confirmed the presence of *Conidiobolus coronatus*. The patient was treated with intravenous administration of Sodium Iodide and local cryosurgery with liquid nitrogen spray. This is the third report in Costa Rica of *Conidiobolus coronatus* as an agent of nasal zygomycosis in horses.

KEY WORDS: *Conidiobolus coronatus*, rhinomycosis, mycotic rhinitis, zygomycosis, mycological culture, cryosurgery.

Fecha de recepción: 09 de febrero de 2010.

Fecha de aceptación: 23 de agosto de 2011.

Fecha de publicación: 16 de setiembre de 2012.

*Autor para correspondencia: jestrada@medvet.una.ac.cr

INTRODUCCIÓN

Las zigomicosis son infecciones causadas por un grupo de hongos comúnmente denominados Zigomicetes y se presentan tanto en humanos como en animales. Los agentes etiológicos de las zigomicosis se encuentran en la Superclase Neomycetia con la clase Zygomycetes que incluye hongos de los géneros *Mucor*, *Rhizopus*, *Absidia* y *Saksenae* entre otros. Estos agentes causan un amplio espectro de infecciones que van desde formas cutáneas, gastrointestinales y pulmonares, hasta formas sistémicas. Por lo general, se asocian a factores predisponentes.

La Superclase Eozygomycetia con la clase Bolomycetes, incluye a los géneros *Conidiobolus* y *Basidiobolus* que producen infecciones crónicas en ausencia de factores predisponentes (Prabhu y Patel, 2004, Barnhill y Crowson, 2004; Cavalier-Smith, 2004, Higgins y Wright, 1995; Hinchcliff et al., 2004; Knottenbelt y Pascoe, 2003; Scott y Miller, 2004).

El género *Basidiobolus* se ha reportado, principalmente, como causante de micosis subcutánea, mientras que el género *Conidiobolus* con las especies *coronatus* e *incongruus* causa la zigomicosis rinofacial crónica que involucra el tejido subcutáneo de la cara y fosas nasales (Higgins y Wright, 1995; Hinchcliff et al., 2004; Knottenbelt y Pascoe, 2003; Scott y Miller, 2004).

En nuestro país, las conidiobolomicosis eran muy frecuentes en el pasado y su incidencia ha disminuido en forma notable; aún así, esporádicamente aparecen casos, sobre todo, hacia las zonas costeras. Es importante recalcar el hecho que esta enfermedad es difícil de tratar y suele tener recidivas, además de que entre más crónico es el problema peor es el pronóstico.

Historia clínica

El caballo, con 8 años de edad, procedente de la zona sur de Costa Rica, fue comprado en la zona de Playa Dominical de Puntarenas y luego se trasladó una finca ubicada en Quepos, Puntarenas. Al momento de la compra, el animal ya presentaba una secreción mucopurulenta con epistaxis por el ollar izquierdo (Figura 1). Durante un periodo de 2 años, el caballo fue tratado por algunos colegas de la zona, los cuales recetaron antibióticos y antiinflamatorios que disminuyeron parcialmente las secreciones, solo para que regresaran una vez terminado el tratamiento de turno.

Al momento del examen clínico en la finca, el animal se encuentra en buena condición física, pero se observa una masa granulomatosa muy friable y sangrante en el ollar izquierdo (Figura 1) y se procede a tomar una biopsia para su estudio histopatológico.

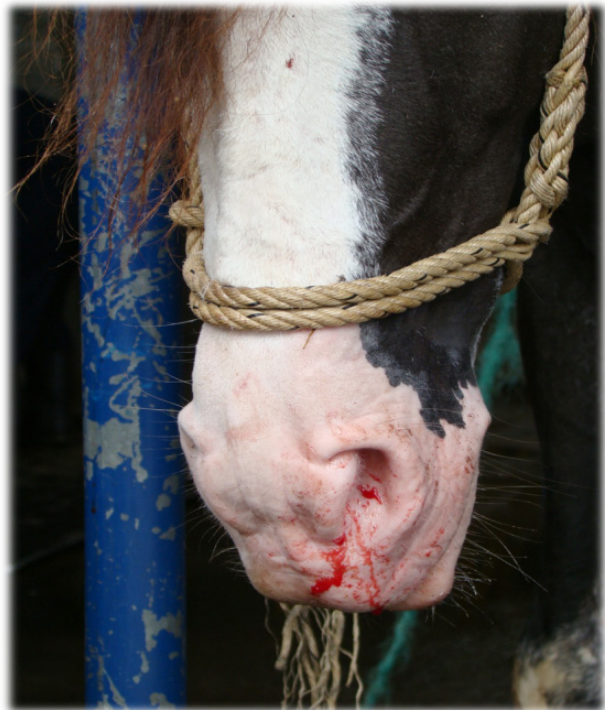

Figura 1. Equino con epistaxis y secreción mucopurulenta por el ollar izquierdo.

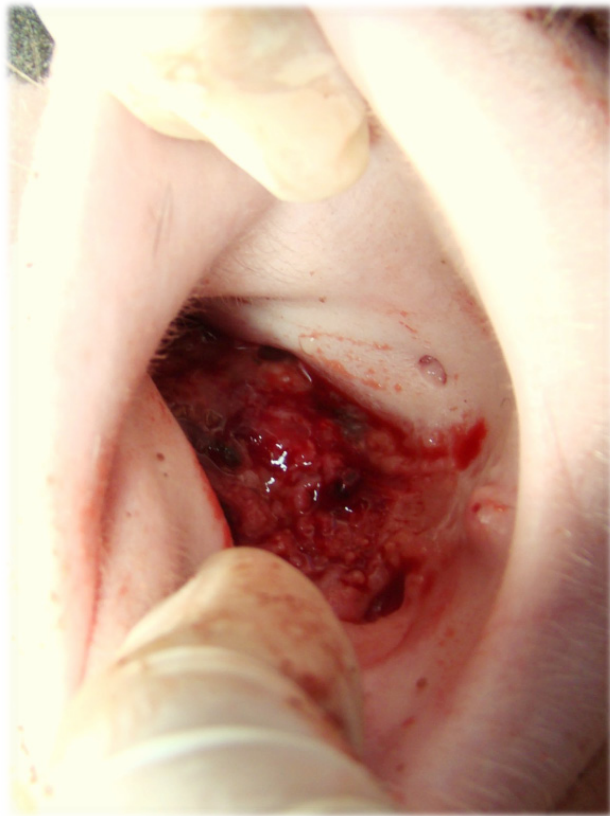


Figura 2. Masa granulomatosa muy friable y sangrante en meato ventral del ollar izquierdo.

El caso fue remitido a la Escuela de Medicina Veterinaria de la Universidad Nacional, Costa Rica, donde se realiza un examen físico completo, se le hace un examen endoscópico y se procede a tomar otra muestra del granuloma para cultivo en el Laboratorio de Micología.

Histopatología

Dentro de los hallazgos histopatológicos más importantes, se destacó la presencia de muchos detritos celulares, mezclados con células epiteliales de la mucosa respiratoria. Además, en varias partes se observó un material muy eosinofílico con estructuras tipo hifas muy anchas (cenocíticas), todo este material estaba a su vez rodeado por una gran reacción inflamatoria

predominantemente a base de eosinófilos. Estos hallazgos son compatibles con una rinitis micótica de morfología similar a la conidiobolomicosis.

Estudio micológico

El examen directo de la biopsia con KOH al 10% no reveló estructuras fúngicas. El cultivo en Agar Glucosado de Sabouraud a 37°C y en Agar Mycosel® a 25 °C no mostró crecimiento luego de 10 días de incubación, pero sí en cultivo en Agar Glucosado de Saboraud a 25 °C a los 3 días de incubación. La morfología macroscópica encontrada consistió en una colonia de apariencia hialina, algodonosa y pulverulenta en el anverso mientras que el reverso se observó también hialina (Figura 3). Asimismo, se observaron conidias en la tapa de la placa de Petri.

La morfología microscópica, usando lente de 40X, reveló la presencia de filamentos hialinos, gruesos espaciadamente septados y se evidenciaron conidias con papila basal piriformes, vellosas y algunas

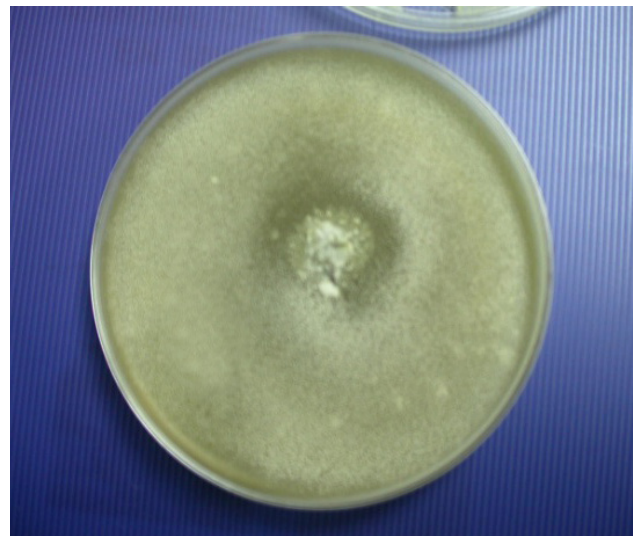


Figura 3. Colonia de apariencia hialina, algodonosa y pulverulenta en el anverso compatible con *Conidiobolus* sp.

en forma de corona, congruentes con *Conidiobolus coronatus* (Figuras 4 y 5).

Tratamiento

Una vez realizado el diagnóstico, se trató al paciente mediante la aplicación de Yoduro de Sodio intravenoso. El protocolo inicial consistió en la aplicación intravenosa lenta de una dosis de 50 ml de Yoduro de Sodio al 20% (Labs. Alcames, Costa Rica) diluidos en un litro de solución salina fisiológica, una vez a la semana durante 6 semanas. Al finalizar este tratamiento, se procedió a realizar otra endoscopia para verificar la respuesta a la terapia y evaluar el tamaño de la masa. Debido a que la respuesta clínica no fue del todo satisfactoria, entonces, se extendió el tratamiento durante 6 semanas más.

Una vez terminado este protocolo inicial de tratamiento (ciclo de 12 semanas en total), se constató que la masa redujo su tamaño y se detuvo el sangrado. Sin embargo, un mes después, la masa se volvió a extender y el sangrado regresó.

Se instauró un segundo ciclo de terapia, aumentando la frecuencia de aplicación, a

un protocolo de 3 dosis i.v. lenta por semana durante 6 semanas de 50 ml de Yoduro de Sodio al 20 % diluidos en 1 litro de solución salina fisiológica. Al finalizar este tratamiento, la masa presentó una reducción considerable en su tamaño y cantidad de sangrado. En ese momento, se realizó criocirugía en el remanente del granuloma, utilizando un pulverizador de nitrógeno líquido (“Nitrospray”), para aplicar 3 ciclos de congelación y descongelación a la zona afectada, esto en una misma sesión con el animal bajo anestesia general intravenosa (Figura 6).

Dos semanas posterior a la criocirugía, la masa había desaparecido por completo y la zona afectada estaba cicatrizando adecuadamente (Figura 7), por lo que se decide detener el tratamiento con el Yoduro de Sodio.

DISCUSIÓN

La infección con *Conidiobolus* puede ser adquirida por la inhalación de esporas o a través de pequeños traumatismos como los causados por picaduras de insectos (Hunter et al., 1989; Rodríguez, 1998).

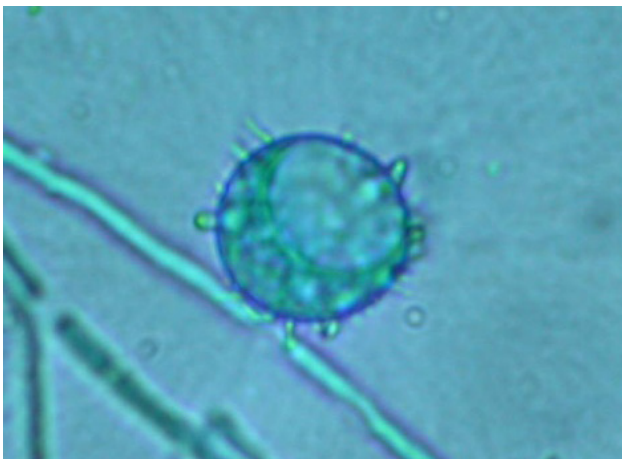


Figura 4. Filamentos hialinos, gruesos espaciadamente septados y conidias con papila basal piriforme y vellosa congruentes con *Conidiobolus coronatus*.

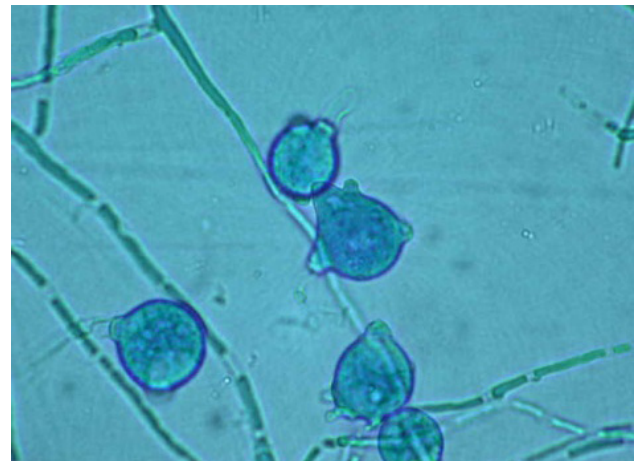

Figura 5. Conidias en forma de corona tipo *Conidiobolus coronatus*.

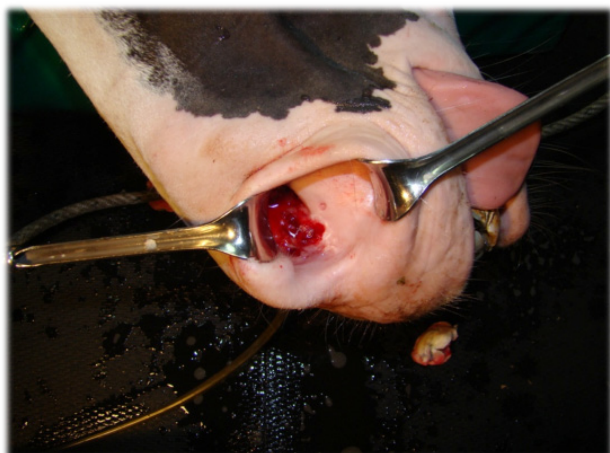

Figura 6. Evolución de la masa granulomatosa tras 30 semanas de tratamiento con Yoduro de Sodio, previo al tratamiento con nitrógeno líquido.

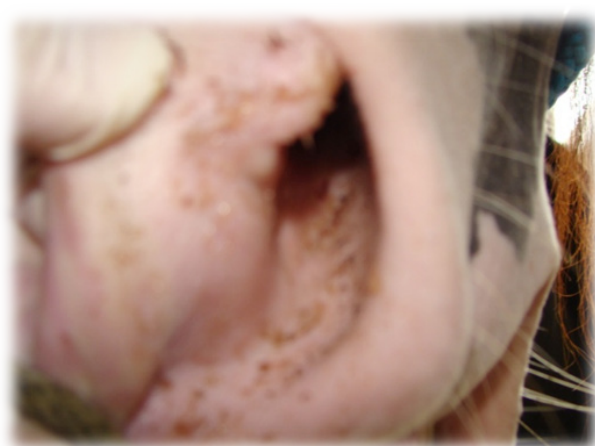


Figura 7. Evolución de la lesión dos semanas después de la criocirugía.

La infección en equinos se caracteriza por ser una enfermedad granulomatosa ulcerativa que es usual encontrarla en la parte externa de las fosas nasales y/o en el pasaje nasal. Las lesiones pueden ser únicas o múltiples y unilaterales o bilaterales (Higgins y Wright, 1995; Hinchcliff et al., 2004; Knottenbelt y Pascoe, 2003; Rush y Mair, 2004; Scott y Miller, 2004). Aparentemente, no existe ninguna predilección por edad, sexo o raza y los casos ocurren regularmente a lo largo del año. Es común que las infecciones por *C. coronatus* ocurran en áreas tropicales y subtropicales (Barnhill y Crowson, 2004; Hinchcliff et al., 2004; Scott y Miller, 2004) por lo que no es de extrañar su presencia en nuestro país.

En la literatura, se han reportado como causantes de pólipos nasales a los hongos *Conidiobolus coronatus* (Berrocal y van den Ingh, 1987, French et al., 1985; Mendoza y Alfaro, 1985; Torres-Gámez et al., 1985; Zamos et al., 1996), *Conidiobolus lamprauges* (Humber et al., 1989), *Absidia corymbifera* (Guillot et al., 2000), *Cryptococcus neoformans* (Stewart et al., 2009) y el protista

Rhinosporidium seeberi (Berrocal y López, 2007), entre otros.

En el presente trabajo, los signos clínicos del animal y el estudio micológico confirmaron una zigomicosis causada por *C. coronatus*. En Costa Rica, han habido otros reportes de pólipos nasales en equinos, dos de ellos en caballos cuya etiología fue atribuida a *Conidiobolus coronatus* (Berrocal y van den Ingh, 1987; Mendoza y Alfaro, 1985). Otro caso de pólipo nasal ocasionado por el protista *Rhinosporidium seeberi* se describió en una mula (Berrocal y López, 2007). Sin embargo, *Phythium insidiosum*, *Cunningamella* spp y *Mucor* spp han sido aislados e identificados en el Laboratorio de Micología de la Escuela de Medicina Veterinaria de la Universidad Nacional como causantes de pólipos nasales en equinos (A. Urbina, datos no publicados).

Debido a que las infecciones crónicas son a menudo de pobre pronóstico, es importante identificar el agente etiológico para iniciar la terapia a la mayor brevedad (Hinchcliff et al., 2004).

La literatura establece como primeros pasos, la excisión quirúrgica de los granulomas presentes e iniciar un tratamiento sistémico con productos yodados (yoduro de sodio intravenoso y yoduro de potasio oral) y amfotericina B (French et al., 1985; Higgins y Wright, 1995; Hinchcliff et al., 2004; Scott y Miller, 2004), mientras que en un caso se encontró resistencia al Itraconazol (Korenek et al., 1994).

El uso de amfotericina B, también recomendado por la literatura, es limitado en Costa Rica en pacientes veterinarios, pues solo está disponible el producto en presentación para uso en medicina humana y su costo es restrictivo. También hay que tomar en cuenta que todos estos antifúngicos sistémicos han sido poco evaluados y en ciertos casos en que han sido utilizados la enfermedad ha sido recurrente (Hinchcliff et al., 2004; Scott y Miller, 2004).

Según la experiencia obtenida con el presente caso, la criocirugía de las masas accesibles complementada con una apropiada terapia antimicótica sistémica, podrían ser una opción terapéutica alternativa, sobre todo en los casos en que la excisión quirúrgica de los granulomas resulta difícil o poco práctica por su ubicación anatómica.

En el seguimiento clínico 4-semanas después de la criocirugía, no había evidencia de relapso y sólo se notó mediante endoscopía la presencia de una pequeña úlcera de aproximadamente 1 cm de diámetro, razón por la que se procedió a dar de alta al paciente.

Es importante recalcar que aunque se creía desaparecida, pues su incidencia había disminuido marcadamente desde hace unos 25 años, esta enfermedad aún está presente en nuestro país. Consideramos de interés profesional este reporte, porque debido a la baja incidencia encontrada en las últimas

décadas para la enfermedad aquí descrita, muchos de los colegas veterinarios que ejercen en la actualidad, no están familiarizados con ella y desconocen su importancia como agente patológico en equinos y potencial causante de enfermedad zoonótica.

AGRADECIMIENTO

A Claudia Vargas Calderón, estudiante asistente del Laboratorio de Micología, Escuela de Medicina Veterinaria, Universidad Nacional, Costa Rica.

REFERENCIAS

- Barnhill, R., and A. Crowson. 2004. Textbook of Dermatopathology. 2nd ed. McGraw-Hill. USA.
- Berrocal, A., and A. López. 2007. Nasal rhinosporidiosis in a mule. *Can. Vet. J.* 48: 305-306.
- Berrocal, A., and T. S. van den Ingh. 1987. Pathology of equine phycomycosis. *Vet. Q.* 9: 180-184.
- Cavalier-Smith, T. 2004. Only six kingdoms of life. *Proc. R. Soc. Lond. B.* 271: 1251-1262.
- French D. D., P. F. Haynes, and R. I. Miller. 1985. Surgical and medical management of rhinophycomycosis (conidiobolomycosis) in a horse. *J. Am. Vet. Med. Assoc.* 186:1105-1107.
- Guilliot, J. C., H. E. Collobert, M. Jensen, M. Huerre, and R. Chermette. 2000. Two cases of equine mucormycosis caused by *Absidia corymbifera*. *Equine Vet. J.* 32: 453-456

- Higgins, A., and I. Wright. 1995. *The Equine Manual*. Elsevier Health Sciences. London.
- Hinchcliff, K., A. Kaneps, and R. Geor. 2004. *Equine Sports Medicine & Surgery*. Saunders. Edinburgh.
- Humber, R. A., C. C. Brown, and R. W. Kornegay. 1989. Equine Zygomycosis caused by *Conidiobolus lamprauges*. *J. Clin. Microbiol.* 27: 573-576
- Korenek N. L., A. M. Legendre, F. M. Andrews, J. T. Blackford, P. Y Wan, M. A. Breider, and M. G. Rinaldi. 1994. Treatment of mycotic rhinitis with itraconazole in three horses. *J. Vet. Intern. Med.* 8: 224-227.
- Knottenbelt, D., and R. Pascoe. 2003. *Diseases and disorders of the horse*. Elsevier Health Sciences. Philadelphia, USA.
- Mendoza, L., and Alfaro, A. 1985. Equine subcutaneous zygomycosis in Costa Rica. *Mycosen.* 28:545-549.
- Prabhu, R., and R. Patel. 2004. Mucormycosis and entomophthoromycosis: a review of the clinical manifestations, diagnosis and treatment. *Microbiol. Infect. Dis* 10:31-47.
- Rodríguez, J. 1998. *Micología Médica*. Ed. de la Universidad de Costa Rica. San José, Costa Rica.
- Rush, B., and T. Mair. 2004. *Equine Respiratory Disease*. Blackwell. Iowa, USA.
- Scott D., and W. Miller. 2004. *Dermatología Equina*. Intermédica. Buenos Aires, Argentina.
- Stewart A. J., T. Salazar, B. M. Waldrige, J. Schumacher, E. G. Welles, R. R. Hanson, E. A. Sartin, S. D. Lenz, M. Holland, and D. M. Beard. 2009. Multimodal treatment of recurrent sinonasal cryptococcal granulomas in a horse. *J. Am. Vet. Med Assoc.* 235:723-730.
- Torres-Gómez J. E., C. A. Ramírez-Jáuregui, U. Jaramillo-Salazar, and G. Carrillo. 1985. Rinozigomicosis y zigomicosis cutánea en equinos: Caracterización clinicopatológica y etiología. *Rev. Inst. Colombiano Agro.* 20:176-187.
- Zamos D. T., J. Schumacher, and J. K. Loy. 1996. Nasopharyngeal conidiobolomycosis in a horse. *J. Am. Vet. Med. Assoc.* 208:100-101.