

**Universidad Nacional  
Facultad de Ciencias de la Salud  
Escuela de Medicina Veterinaria**

**Pasantía en Cirugía e Imágenes médicas en el Centro  
Veterinario México (CVM), Ciudad de México**

**Modalidad: Pasantía**

**Trabajo Final de Graduación para optar por el grado  
académico de Licenciatura en Medicina Veterinaria**

**Tatiana Jiménez Chaves**

**Campus Presbítero Benjamín  
Núñez**

**2025**

TRIBUNAL EVALUADOR

Laura Bouza Mora, M.Sc.

Vicedecana de la Facultad Ciencias de la Salud

---

Julia Rodríguez Barahona, PhD.

Directora de la Escuela de Medicina Veterinaria

---

Mauricio Jiménez Soto, M.Sc.

Tutor

---

Fecha:

---

## ÍNDICE DE CONTENIDOS

TRIBUNAL EVALUADOR.....	i
ÍNDICE DE CONTENIDOS.....	ii
ÍNDICE DE CUADROS.....	iv
ÍNDICE DE FIGURAS.....	v
LISTA DE ABREVIATURAS.....	vii
RESUMEN.....	viii
ABSTRACT.....	ix
1.INTRODUCCIÓN.....	1
1.1. Justificación.....	1
1.2. Objetivos.....	2
1.2.1. Objetivo general .....	2
1.2.2. Objetivos específicos.....	2
2. METODOLOGÍA .....	3
2.1. Materiales y métodos .....	3
2.1.2. Abordaje de casos.....	4
2.1.3. Animales en estudio.....	5
2.2. Presentación y análisis de datos.....	5
3. RESULTADOS Y DISCUSIÓN.....	6
3.1. Área de imágenes médicas.....	6
3.1.1.Ultrasonido.....	13
3.1.2.Tomografía computarizada.....	13
3.1.3.Resonancia magnética.....	14
3.2. Área de cirugía.....	15
3.2.1.Tejididos blandos.....	21
3.2.1.1. Laparoscopia.....	23

3.2.1.2. Endoscopia.....	24
3.2.2.Ortopedia.....	25
3.2.3.Neurocirugía.....	26
3.3. Casos clínicos.....	27
3.3.1. Coco.....	27
3.3.2. Júpiter.....	31
4. CONCLUSIONES.....	36
5. RECOMENDACIONES.....	37
6. REFERENCIAS BIBLIOGRÁFICAS.....	38
7. ANEXOS.....	43
Anexo 1. Primera carta de término de pasantía en Centro Veterinario México.....	43
Anexo 2. Segunda carta de término de pasantía en Centro Veterinario México.....	44

## ÍNDICE DE CUADROS

<b>Cuadro 1.</b> Pacientes caninos y sus razas, atendidos en el área de imágenes médicas en CVM, entre enero y abril del 2025.....	8
<b>Cuadro 2.</b> Pacientes felinos y sus razas, atendidos en el área de imágenes médicas en CVM, entre enero y abril del 2025.....	9
<b>Cuadro 3.</b> Pacientes no convencionales atendidos en el área de imágenes médicas en CVM, entre enero y abril del 2025.....	10
<b>Cuadro 4.</b> Pacientes caninos y sus razas, atendidos en el área de cirugía en CVM, entre enero y abril del 2025.....	18
<b>Cuadro 5.</b> Cantidad y tipos de cirugías realizadas en el área de cirugía de tejidos blandos en CVM, entre enero y abril del 2025.....	22

## ÍNDICE DE FIGURAS

<b>Figura 1.</b> Clasificación de pacientes y cantidad según su edad atendidos en el área de imágenes médicas en CVM, entre enero y abril del 2025.....	11
<b>Figura 2.</b> Clasificación de pacientes y cantidad según su edad atendidos en el área de cirugía en CVM, entre enero y abril del 2025.....	20
<b>Figura 3.</b> Vista dorsal contrastada donde se observa la comunicación extrahepática de la vena porta entrando por el lado izquierdo hacia la vena cava.....	28
<b>Figura 4.</b> Vista transversal contrastada donde se observa el vaso anómalo que comunica de forma extrahepática la vena porta y la vena cava.....	29
<b>Figura 5.</b> Segmentación vascular del shunt portosistémico extrahepático en una vista dorsal.....	30
<b>Figura 6.</b> Vista transversal contrastada donde se observa una de las masas en el lóbulo hepático lateral izquierdo con sus medidas, y la estenosis esofágica con la sonda alimentaria en su interior.....	32
<b>Figura 7.</b> Vista transversal contrastada donde se observa la segunda masa hepática en el lóbulo lateral izquierdo con sus medidas, y múltiples lesiones en el resto del parénquima hepático.....	33
<b>Figura 8.</b> Vista transversal contrastada donde se observa la lesión en riñón derecho, la distensión del estómago con abundante contenido de atenuación gas y el derrame pleural.....	34
<b>Figura 9.</b> Segmentación volumétrica de las masas hepáticas.....	35

## LISTA DE ABREVIATURAS

AFAST: Abdominal Focused Assessment with Sonography for Trauma

CT: Computed Tomography

CVM: Centro Veterinario México

DPC: Doméstico de Pelo Corto

RM: Resonancia Magnética

TC: Tomografía Computarizada

TPLO: Osteotomía de Nivelación del Plato Tibial

UNA: Universidad Nacional

## RESUMEN

La pasantía tuvo como objetivo desarrollar competencias avanzadas teóricas y prácticas en cirugía e imágenes médicas para mejorar el diagnóstico y tratamiento integral de pacientes veterinarios. Se centró en el manejo de tomografía computarizada y resonancia magnética, complementado con experiencia en cirugía, incluyendo etapas prequirúrgicas, transquirúrgicas y postquirúrgicas.

Durante la pasantía se atendieron 883 casos, mayormente en perros (92,2%), seguidos por gatos (5,5%) y especies exóticas (2,3%), con distribución equilibrada por sexo y predominancia de mestizos en caninos y gatos domésticos en felinos. La mayoría de los pacientes tenían entre seis y diez años. En imágenes médicas, se realizaron principalmente tomografías (79,3%), resonancias (16,1%) y ultrasonidos (4,3%). En cirugía, se llevaron a cabo 161 procedimientos, destacando tejidos blandos (73,3%), ortopedia (18%) y neurocirugía (8,7%). Las cirugías de tejidos blandos incluyeron nodulectomías, orquiectomías y cistotomías, con abordajes abiertos, laparoscópicos y endoscópicos. En ortopedia, se efectuaron principalmente correcciones de luxación patelar y osteosíntesis, mientras que en neurocirugía se realizaron hemilaminectomías y slots cervicales.

Se presentan dos casos clínicos destacados que ejemplifican el uso de la tomografía computarizada en el diagnóstico y planificación quirúrgica. El primero, “Coco”, un cachorro de cuatro meses diagnosticado con shunt portosistémico extrahepático, fue tratado exitosamente mediante atenuación con banda de celofán, procedimiento planificado con imágenes avanzadas. El segundo caso, “Jupiter”, un paciente geriátrico de 14 años con masas hepáticas y múltiples patologías, fue evaluado con tomografía para definir la extensión de la enfermedad y someterse a una laparotomía exploratoria para diagnóstico y tratamiento.

Esta experiencia integró el uso de técnicas avanzadas de diagnóstico por imagen y cirugía, fortaleciendo habilidades en posicionamiento, interpretación de imágenes y manejo quirúrgico, lo que permitió abordar casos clínicos complejos con una toma de decisiones clínica fundamentada y un tratamiento integral efectivo.

**Palabras clave:** cirugía veterinaria, tomografía computarizada, resonancia magnética, tratamiento integral, especies menores.

## ABSTRACT

The internship aimed to develop advanced theoretical and practical skills in surgery and medical imaging, enhancing the comprehensive diagnosis and treatment of veterinary patients. It primarily focused on computed tomography and magnetic resonance imaging, complemented by surgical experience across preoperative, intraoperative, and postoperative stages.

A total of 883 cases were handled, mostly involving dogs (92.2%), followed by cats (5.5%) and exotic species (2.3%), with a balanced sex distribution and a predominance of mixed breeds in dogs and domestic cats in felines. The majority of patients were between six and ten years. In medical imaging, CT scans accounted for 79.3% of cases, followed by MRIs (16.1%) and ultrasounds (4.3%). Surgical procedures totaled 161, with soft tissue surgery being the most frequent (73.3%), followed by orthopedic (18%) and neurosurgery (8.7%). Soft tissue surgeries included nodulectomies, orchiectomies, and cystotomies, using open, laparoscopic, and endoscopic approaches. Orthopedic surgeries mainly addressed patellar luxation corrections and osteosynthesis, while neurosurgical procedures included lumbar and thoracic hemilaminectomies and cervical slots.

Two clinical cases illustrate the application of CT imaging in diagnosis and surgical planning. “Coco,” a four-month-old puppy diagnosed with an extrahepatic portosystemic shunt, was successfully treated by attenuation with a cellophane band, a procedure guided by advanced imaging. “Jupiter,” a 14-year-old patient with hepatic masses and multiple pathologies, underwent CT evaluation to determine disease extent and was submitted to exploratory laparotomy for diagnosis and treatment.

This internship provided an integrated experience in advanced imaging techniques and surgery, enhancing skills in patient positioning, image interpretation, and surgical management. It enabled the handling of complex clinical cases through informed clinical decision-making and effective, comprehensive treatment.

**Key words:** veterinary surgery, computed tomography, magnetic resonance imaging, comprehensive treatment, small animal species.

## 1. INTRODUCCIÓN

### 1.1 Justificación

El concepto de “One Health” destaca que, al cuidar la salud animal, también se beneficia la salud humana, al estudiar enfermedades y su entorno para prevenir nuevas afecciones (Takashima & Day, 2014).

Para diagnosticar y tratar eficazmente a un paciente, es fundamental realizar una anamnesis detallada y un examen físico completo de manera sistemática. La anamnesis permite identificar el origen y la evolución de la afección, mientras que el examen físico detecta anomalías clínicas y ayuda a determinar posibles causas (Radostits et al., 2002). Este examen incluye la inspección visual, evaluación de la condición corporal, estado mental, signos vitales y palpación de diferentes áreas (Ettinger & Feldman, 2007). Sin embargo, cuando los hallazgos no son suficientes para un diagnóstico definitivo, se recurre a pruebas complementarias como análisis de laboratorio e imágenes médicas para confirmar o descartar diagnósticos y guiar el tratamiento adecuado (DiPrete, 2021; Samples, 2021).

En medicina veterinaria, las imágenes diagnósticas son herramientas cruciales y no invasivas usualmente utilizadas para confirmar un diagnóstico (Bashir et al., 2014). La ultrasonografía utiliza pulsos de ultrasonido para evaluar tejidos blandos, permitiendo observar su tamaño, forma y ubicación (Burk & Fenny, 2003). La radiografía produce imágenes bidimensionales que diferencian materiales según su densidad, siendo útil para evaluar huesos, masas y detectar obstrucciones u objetos extraños. Técnicas avanzadas como la tomografía computarizada y la resonancia magnética ofrecen una localización anatómica más precisa, mejorando los diagnósticos y tratamientos (Lenox et al., 2013).

Cuando el paciente requiere intervención quirúrgica, es fundamental evaluar los resultados de pruebas complementarias y la condición del paciente, estabilizándolo si es necesario, especialmente en casos de emergencia (Devey, 2013; MacPhail, 2013). Si el paciente es apto, se toman precauciones prequirúrgicas como oxigenación, terapia de fluidos, profilaxis, manejo del dolor, y preparación aséptica (Rodríguez, 2008). Las cirugías se clasifican en cirugía de tejidos blandos, que involucra diversos sistemas corporales, y cirugía de traumatología y ortopedia, enfocada en el aparato locomotor y lesiones óseas (Tobias, 2010; Studder et al., 2012; Fossum et al., 2013).

## **1.2. OBJETIVOS**

### **1.2.1. Objetivo General**

Desarrollar habilidades y conocimientos avanzados en cirugía e imágenes médicas, integrando teoría y práctica para contribuir al diagnóstico y tratamiento efectivo de pacientes.

### **1.2.2. Objetivos Específicos**

1. Adquirir experiencia en el tratamiento de procedimientos quirúrgicos comunes en la medicina veterinaria, incluyendo la preparación preoperatoria, técnicas quirúrgicas y cuidados postoperatorios, mediante la asistencia al médico tratante.
2. Desarrollar habilidades en la interpretación de imágenes médicas, como ultrasonidos, tomografías computarizadas y resonancias magnéticas, para apoyar en el diagnóstico y planificación de tratamientos quirúrgicos.
3. Fortalecer destrezas para analizar casos clínicos complejos que requieran intervenciones quirúrgicas, combinando conocimientos de cirugía e imágenes médicas para formular planes de tratamiento integrales.

## 2. METODOLOGÍA

### 2.1 Materiales y métodos

#### 2.1.1 Área de trabajo

La pasantía se realizó en el Centro Veterinario México (CVM), en el período del 13 de enero al 21 de febrero y del 3 de marzo al 18 de abril de 2025, en una jornada laboral de lunes a viernes incluyendo algunos días de fines de semana para un total de 606 horas.

El Centro Veterinario México (CVM) en Ciudad de México ofrece una infraestructura completa y avanzada para el cuidado integral de los pacientes. Brinda servicios de medicina interna, medicina preventiva y atención de urgencias las 24 horas del día, junto con una unidad de cuidados intensivos diseñada para el monitoreo continuo de pacientes críticos. Este centro cuenta con cuatro edificios distintos para la atención de caninos, felinos y mascotas no convencionales, unidad de cuidados intensivos, y un edificio especializado en cirugía.

En cuanto a cirugía, el centro dispone de dos quirófanos totalmente equipados, con capacidad para realizar dos procedimientos simultáneamente, especializados en cirugía de tejidos blandos, ortopedia, neurocirugía, cirugía de tórax, oncología, cirugía reconstructiva y endoscopías. Además, cuenta con un quirófano aparte de mínima invasión donde se realizan las cirugías por laparoscopia. También hay un área prequirúrgica para la preparación de pacientes y la realización de procedimientos menores, como la remoción de masas pequeñas y resutura de heridas. La casuística promedio de este centro es de 70 pacientes por día, de los cuales aproximadamente 20 requieren pruebas con imágenes diagnósticas y diez procedimientos quirúrgicos de todo tipo.

También ofrece atención especializada en diversas áreas, incluyendo nutrición, cardiología, dermatología, odontología, neurología y urología. Los servicios de diagnóstico están respaldados por un laboratorio clínico completamente equipado en cada uno de sus edificios, salas de radiografías y ecografías, y equipos de imagen avanzada de tomografía computarizada y resonancia magnética; cuentan con un tomógrafo Revolution ACT de GE HealthCare de 32 cortes y con un resonador Esaote Vet MR Grande de 0,4 Tesla. Con esta infraestructura, el CVM asegura una atención integral y de alta calidad para todos sus

pacientes, combinando tecnología de punta con un enfoque especializado en diversas áreas de la medicina veterinaria.

### **2.1.2 Abordaje de casos**

La pasantía se centró en el área de imágenes médicas, específicamente en tomografía computarizada y resonancia magnética, y en menor medida en el área de cirugía. Las actividades se llevaron a cabo en estrecha colaboración y bajo la supervisión del personal médico responsable de cada área, así como en coordinación con otros estudiantes pasantes y auxiliares.

En el área de imágenes médicas, se participó activamente en las labores de recepción y preparación de pacientes para la realización de estudios diagnósticos, incluyendo la coordinación del manejo anestésico en conjunto con el equipo de anestesiología. Se recibió formación teórica y práctica sobre el funcionamiento del tomógrafo y del equipo de resonancia magnética, lo que permitió adquirir conocimientos fundamentales para el adecuado posicionamiento y marcado de los pacientes previo a la realización de tomografías computarizadas y resonancias magnéticas. Adicionalmente, se completó un proceso de capacitación orientado a la interpretación básica de las imágenes obtenidas y a la elaboración de informes diagnósticos correspondientes a los estudios realizados.

Finalmente, en el área de cirugía, se participó en las etapas prequirúrgica, transquirúrgica y postquirúrgica de procedimientos correspondientes a cirugía de tejidos blandos, ortopedia y neurocirugía. Las actividades incluyeron la recepción de los pacientes en el área prequirúrgica, la canalización venosa y la toma de muestras sanguíneas cuando era requerido. Durante la intervención quirúrgica, se colaboró en el posicionamiento y la preparación aséptica del paciente dentro del quirófano, así como en la asistencia directa al médico cirujano. Posteriormente, se participó en el proceso de recuperación postquirúrgica, asegurando el monitoreo y la atención del paciente en la fase inmediata al procedimiento.

Un procedimiento quirúrgico adecuado requiere un monitoreo constante del paciente, vigilando signos vitales como la saturación de oxígeno, ritmo cardíaco, presión arterial y temperatura para prevenir descompensaciones (Horn, 2013). Es esencial establecer un protocolo de anestesia previo que incluya anestésicos, sedantes y analgésicos para

garantizar un manejo seguro, humano y efectivo del dolor, asegurando también amnesia y relajación muscular (Grimm et al., 2015). Durante la cirugía, se deben seguir los principios de Halsted, que incluyen una técnica aséptica estricta, manejo cuidadoso de los tejidos, correcta hemostasia, preservación del aporte vascular, mínima tensión en los tejidos, aposición precisa de los mismos y obliteración de espacios muertos (Pavletic, 2018; Freeman & Ives, 2020). Los cuidados postoperatorios deben enfocarse en el manejo del dolor, terapia antibiótica, nutrición adecuada y, si es necesario, rehabilitación, para asegurar una recuperación óptima y reducir el tiempo de hospitalización (Willard & Schulz, 2013).

### **2.1.3. Animales en estudio**

Durante la pasantía, se participó en la atención de animales de especies menores, principalmente caninos y felinos, y en menor medida, animales exóticos en el área de imágenes médicas. Se llevó un registro de la información correspondiente a cada paciente mediante una bitácora, organizada según el área de atención. En el área de ultrasonido, se recopilaron datos como fecha, nombre, especie, raza, edad, sexo y tipo de estudio. En los estudios de tomografía computarizada y resonancia magnética, se documentaron el nombre, especie, raza, edad, sexo y región anatómica evaluada. En el área de cirugía, se registraron el nombre, especie, raza, edad, sexo y el procedimiento quirúrgico realizado.

## **2.2. Presentación y análisis de datos**

Se empleó estadística descriptiva cualitativa para el análisis de los datos recopilados durante la pasantía. Este análisis incluyó la clasificación de los animales atendidos según especie, sexo, raza, edad, tipo de estudio de imagen requerido y su correspondiente motivo en el área de imágenes médicas, así como la categorización de los procedimientos quirúrgicos realizados en el área de cirugía. Los resultados obtenidos se presentan de forma visual mediante gráficos y tablas, lo que permite una interpretación clara y concisa de las tendencias y patrones observados en los casos registrados. La estadística descriptiva es fundamental para comprender y comunicar las características principales de un conjunto de datos, proporcionando una base para el análisis más avanzado y la toma de decisiones (Anderson et al., 2011).

### 3. RESULTADOS Y DISCUSIÓN

#### 3.1 Área de imágenes médicas

A lo largo de la pasantía en el área de imágenes médicas, se participó en un total de 722 casos, de los cuales el 91,8% (663 casos) correspondieron a la especie canina, el 5,4% (39 casos) a la especie felina y el 2,8% restante (20 casos) a especies exóticas.

La predominancia de pacientes caninos atendidos durante la pasantía en CVM es consistente con lo reportado en experiencias previas documentadas por Gómez (2019), Rojas (2022) y Mora (2022), quienes también observaron una mayor frecuencia de casos clínicos en esta especie; esta tendencia puede estar vinculada con la distribución poblacional de mascotas en México.

Según los datos de la Encuesta Nacional de Bienestar Autorreportado (ENBIARE) de 2021, el 69,8% de los hogares en México cuenta con al menos una mascota. De un total estimado de 80 millones de animales de compañía, 43,8 millones corresponden a perros, 16,2 millones a gatos y los 20 millones restantes incluyen una amplia variedad de especies clasificadas como mascotas no convencionales o exóticas.

En el caso particular de esta pasantía, la limitada presencia de gatos y especies exóticas puede atribuirse a la ubicación en la que se llevó a cabo, específicamente en un edificio destinado a especialidades médicas. Esto implicó que los pacientes pertenecientes a la unidad de medicina felina y medicina de animales exóticos, que se encuentran en un edificio diferente, no fueran atendidos en el mismo espacio; como consecuencia, el número de casos clínicos de estas especies fue considerablemente menor. Cabe señalar, además, que los pocos pacientes que fueron evaluados durante la pasantía se presentaron únicamente para la realización de estudios de imágenes médicas, sin participación en procesos diagnósticos o terapéuticos más amplios.

En cuanto a la distribución por sexo, en el caso de los caninos se presentaron en proporciones similares entre hembras con 51,9% (344 casos) y machos con 48,1% (319 casos). Una tendencia comparable se observó en los felinos, con hembras con 48,7% (19 casos) y 51,3% de machos (20 casos). En el caso de los animales exóticos, se registró una ligera predominancia de hembras con 55% (11 casos) frente a machos con 45% (nueve casos).

Los datos obtenidos muestran una distribución por sexo que difiere de resultados reportados en experiencias previas. Por ejemplo, Mora (2022) informó una mayor proporción de machos en la especie canina en comparación con la felina, mientras que Rojas (2022) observó un patrón opuesto, con un predominio de hembras sobre machos en los pacientes atendidos. Según Infobae (2019), en la Ciudad de México, a diferencia de otros estados del país, los propietarios tienden ligeramente a preferir mascotas hembras, posiblemente por la percepción de que tienen un carácter más dócil y manejable.

Entre las 64 razas de perros registradas, que suman un total de 663 ejemplares, se identifican cinco como las más predominantes. En primer lugar, los mestizos representan el 26,5% del total (176 perros), seguidos por el Schnauzer con 5,1% (34 ejemplares), el Labrador Retriever con 4,5% (30 ejemplares), y tanto el Pitbull como el Chihuahueño, con 4,4% cada uno (29 ejemplares respectivamente).

Estas cinco razas mencionadas anteriormente en conjunto agrupan más del 45% del total, lo que evidencia una marcada concentración en ciertas razas y tipos de perros, combinando ejemplares sin raza definida con razas de alta demanda. El resto de las razas se distribuye de manera más equitativa, con participaciones individuales menores al 4%. Los perros que registraron únicamente dos casos, con un porcentaje individual de 0,3%, fueron: Dálmata, Gran Danés, Lobo, Mastín Napolitano, Pastor Holandés, Pointer Alemán, Pomsky, Viejo Pastor Inglés, Vizsla y Whippet. En conjunto, estos representan un total de 10 casos, lo que equivale al 3%. Por otro lado, las razas que tuvieron solo un caso cada una, con un porcentaje individual de 0,2%, fueron: Akita, Alaskan Malamute, American Staffordshire Terrier, Basset Hound, Bull Terrier Inglés, Flat Coat Retriever, Fox Terrier de pelo duro, Ganadero Australiano, Gigante de los Pirineos, Goldendoodle, Labradoodle, Pastor de Shetland, Pekinés, Perro de Agua Español, Pinscher, Rhodesiano, Rough Collie, Samoyedo, Teckel, Weimaraner y Welsh Terrier. Estas 21 razas suman un total de 4,2% (Cuadro 1).

**Cuadro 1.**

*Pacientes caninos y sus razas, atendidos en el área de imágenes médicas en CVM, entre enero y abril del 2025.*

	<b>Raza</b>	<b>Cantidad</b>	<b>Porcentaje</b>
1	Mestizo	176	26,5
2	Schnauzer	34	5,1
3	Otras	41	7,2
4	Labrador	30	4,5
5	Chihuahueño	29	4,4
6	Pitbull	29	4,4
7	Bulldog Francés	24	3,6
8	Dachshund	23	3,5
9	Bulldog inglés	22	3,3
10	Pomeranian	22	3,3
11	Husky Siberiano	19	2,9
12	Shih Tzu	19	2,9
13	Golden Retriever	18	2,7
14	Pug	16	2,4
15	Yorkshire Terrier	15	2,3
16	Poodle	14	2,1
17	Welsh Corgi	14	2,1
18	Beagle	13	2,0
19	Bóxer	13	2,0
20	Bernés de la Montaña	11	1,7
21	Cocker Spaniel	9	1,4
22	Pastor australiano	9	1,4
23	Shiba Inu	9	1,4
24	Pastor Alemán	8	1,2
25	Pastor Belga	7	1,0
26	Boston terrier	6	0,9
27	Jack Russell Terrier	6	0,9
28	Maltés	6	0,9
29	Cavalier King Charles Spaniel	5	0,8
30	Bichón Frisé	4	0,6
31	Border Collie	3	0,5
32	San Bernardo	3	0,5
32	Springer spaniel	3	0,5
34	Terrier Escocés	3	0,5
	<b>Total</b>	<b>663</b>	<b>100</b>

Esta amplitud en la variedad sugiere una diversidad significativa en las preferencias de los tutores caninos, abarcando desde razas pequeñas de compañía hasta razas de trabajo y deportivas. En conjunto, la muestra refleja una población canina variada, en la que convergen diferentes estilos de vida, motivaciones de tenencia y criterios de selección en la adopción o adquisición de mascotas.

Del total de 39 ejemplares felinos registrados, la categoría doméstico de pelo corto (DPC) resulta ampliamente predominante, representando el 84,6% del total (33 individuos). Estos hallazgos coinciden con los estudios de Mora (2022) y Rojas (2022), que también identificaron a los felinos DPC como el grupo más representativo (Cuadro 2).

## Cuadro 2.

*Pacientes felinos y sus razas, atendidos en el área de imágenes médicas en CVM, entre enero y abril del 2025.*

	<b>Raza</b>	<b>Cantidad</b>	<b>Porcentaje</b>
1	Doméstico pelo corto	33	84,6
2	Siamés	3	7,7
3	Maine Coon	2	5,1
4	Persa	1	2,6
	<b>Total</b>	<b>39</b>	<b>100</b>

Esta marcada mayoría sugiere que la tenencia de felinos en el entorno analizado está principalmente asociada a ejemplares sin una raza específica definida, lo cual puede estar relacionado con prácticas comunes de adopción informal, reproducción no planificada y una menor importancia atribuida a la raza en la selección de mascotas. El resto de los ejemplares corresponde a razas específicas, con una representación considerablemente menor. Las razas Siamés, Maine Coon y Persa suman en conjunto solo el 15,4% del total. Esta distribución evidencia una baja presencia de felinos de raza en comparación con los DPC, lo que refuerza la tendencia general hacia una población felina diversa pero dominada por ejemplares sin raza definida.

Del total de 20 animales no convencionales registrados, se identifican como especies predominantes el conejo y el hurón, cada uno con seis ejemplares, lo que representa un 30% del total en ambos casos. Esta coincidencia en la proporción sugiere una marcada preferencia por especies pequeñas, domésticas y de fácil manejo, que presentan un alto grado de adaptabilidad a entornos familiares y urbanos (Cuadro 3).

### **Cuadro 3.**

*Pacientes no convencionales atendidos en el área de imágenes médicas en CVM, entre enero y abril del 2025.*

	<b>Raza</b>	<b>Cantidad</b>	<b>Porcentaje</b>
1	Conejo	6	30
2	Hurón	6	30
3	Pingüino de Humboldt	4	20
4	Iguana	2	10
5	Erizo	1	5
6	Mini pig	1	5
	<b>Total</b>	<b>20</b>	<b>100</b>

El resto de las especies se encuentra representado en proporciones significativamente menores. La iguana alcanza un 10% del total (dos ejemplares), mientras que el pingüino de Humboldt representa un 20% (cuatro ejemplares). Cabe señalar que ambos casos corresponden a ejemplares registrados en el marco de una colaboración institucional con un zoológico, lo cual explica su presencia excepcional dentro de esta categoría. Finalmente, tanto el erizo como el mini pig figuran con un único ejemplar cada uno, equivalente al 5% respectivamente.

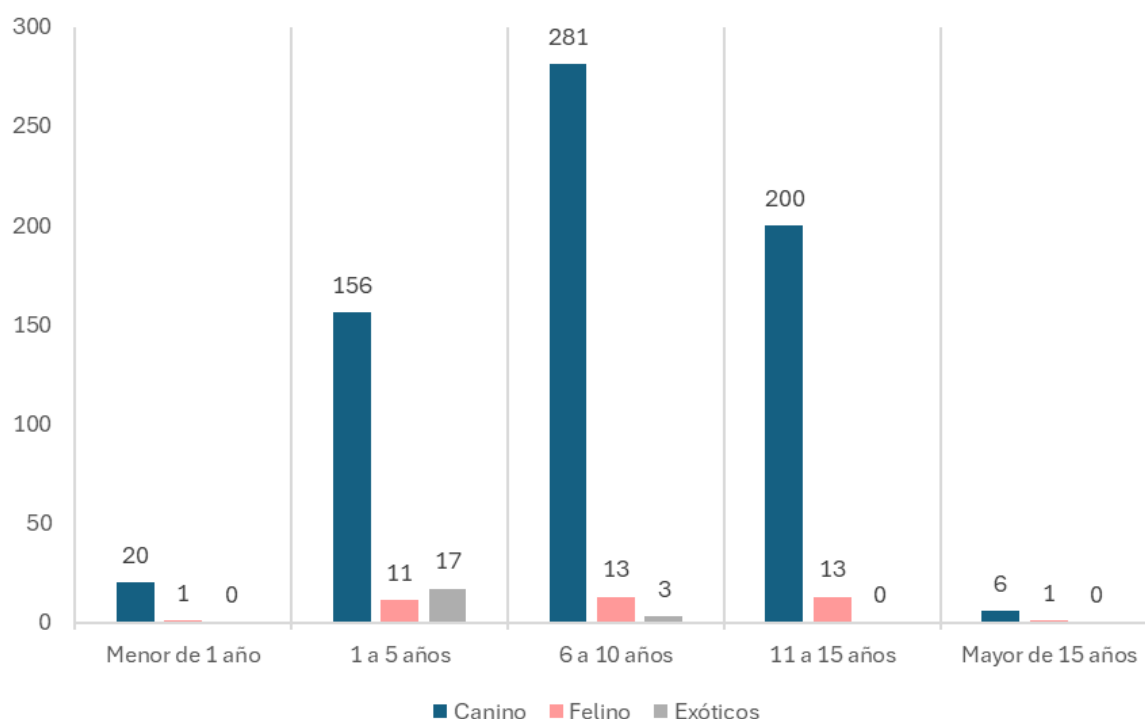
La Encuesta Nacional de Bienestar Autorreportado (ENBIARE) 2021, señala una alta tenencia de mascotas no convencionales o exóticas en México, estimando hasta 20 millones de ejemplares. No obstante, el informe no especifica las especies o tipos de animales incluidos dentro de esta categoría. Además, actualmente no existen estudios detallados ni bases de datos oficiales que permitan conocer con precisión la distribución,

clasificación o condiciones de tenencia de estos animales en ese país.

En relación con la edad, los pacientes fueron clasificados en cinco grupos etarios establecidos para facilitar el análisis de la población. Las categorías definidas fueron: menores de un año, de uno a cinco años, de seis a diez años, de 11 a 15 años y mayores de 15 años. Esta segmentación permitió obtener una visión más detallada de la distribución por edad de los individuos registrados (Figura 1).

### Figura 1.

*Clasificación de pacientes y cantidad según su edad atendidos en el área de imágenes médicas en CVM, entre enero y abril del 2025.*



Se observa que la mayor concentración de pacientes se encuentra en el grupo de seis a diez años, seguido por el rango de 11 a 15 años y luego el de uno a cinco años. Las edades extremas, es decir, menores de un año y mayores de 15 años, presentan una cantidad significativamente menor de animales registrados. Esta distribución sugiere que la mayoría de los animales de compañía se encuentra en etapas de vida adulta y geriátricas (mayor de diez años). Los procedimientos veterinarios difieren considerablemente según la etapa de

vida del paciente, ya que cada fase del desarrollo animal implica requerimientos específicos en cuanto a prevención, diagnóstico y tratamiento. En el caso de animales de edad avanzada o con enfermedades crónicas, es común que se recomienden controles médicos más frecuentes (Barrett, 2022), los cuales incluyen estudios complementarios con técnicas de diagnóstico por imagen con el fin de monitorear adecuadamente su estado de salud.

A lo largo de la pasantía en el área de imágenes médicas, se participó en un total de 722 casos, de los cuales el 79,6% (575 casos) fueron tomografías computarizadas (TC), el 16,1% (116 casos) fueron resonancias magnéticas (RM), y el 4,3% restante (31 casos) a ultrasonidos (US).

La TC suele ser la técnica preferida frente a la RM en el ámbito del diagnóstico veterinario, debido a una combinación de factores prácticos, técnicos y económicos. Según Jergler (2018), uno de los aspectos más relevantes es la duración del estudio, la TC permite obtener imágenes en un tiempo relativamente corto, alrededor de 20 minutos, lo que reduce de forma significativa el período de anestesia requerido para el paciente. Por el contrario, la resonancia magnética puede prolongarse entre 45 y 60 minutos o más, lo que incrementa el riesgo anestésico, especialmente en animales en estado crítico o de edad avanzada.

Según Sage Veterinary Imaging (s.f.), desde el punto de vista diagnóstico la TC es la herramienta de elección para evaluar pulmones, fracturas, lesiones dentales, traumatismos craneales y alteraciones en cavidades nasales o senos paranasales. En el caso particular de CVM, la TC se utiliza con frecuencia como parte del proceso de planificación quirúrgica, tanto en cirugías oncológicas de tejidos blandos como en procedimientos de neurocirugía, especialmente para la localización precisa de hernias discales, lo que ha contribuido a un aumento significativo en la cantidad de casos atendidos mediante esta técnica.

Cabe destacar que la cantidad de casos de ultrasonido es reducida, ya que el centro cuenta con dos sedes específicas para la realización de este tipo de estudios. En el área de imágenes médicas, los casos de US que se atienden corresponden principalmente a controles postquirúrgicos o se utilizan como complemento en procedimientos quirúrgicos.

### 3.1.1 Ultrasonido

De los 31 casos registrados en el área de US, el 70,9% (22 casos) correspondieron a evaluaciones abdominales completas, mientras que el 29,1% restante (nueve casos) fueron estudios AFAST, es decir, evaluaciones rápidas enfocadas en situaciones de trauma o en la detección de líquido libre.

Entre los motivos principales para la realización de estudios ecográficos abdominales completos se encuentran la evaluación de dolor abdominal, sospecha de cuerpo extraño, piómetras, así como obstrucciones del tracto urinario e intestinal, y la identificación de masas esplénicas, hepáticas o pancreáticas. También se incluyó la valoración de órganos como riñones y próstata. Estos procedimientos fueron solicitados, en su mayoría, con fines de evaluación preanestésica, diagnóstico clínico y planificación quirúrgica. En cuanto a los estudios ecográficos tipo AFAST, estos se realizaron predominantemente como parte del seguimiento postoperatorio, con el objetivo de descartar la presencia de líquido libre, especialmente en pacientes que habían sido sometidos a intervenciones quirúrgicas recientes y que se encontraban hospitalizados.

El US constituye una herramienta diagnóstica de gran relevancia en la práctica veterinaria, destacándose por su carácter no invasivo, seguro y altamente versátil. Su capacidad para generar imágenes en tiempo real a partir de ondas sonoras de alta frecuencia permite la evaluación precisa de estructuras internas sin exposición a radiación ionizante (Meraz, 2023). Se utiliza ampliamente en la valoración de órganos abdominales, el diagnóstico de diversas patologías como piómetras, peritonitis y obstrucciones, así como en contextos de emergencia mediante protocolos específicos como el AFAST.

### 3.1.2 Tomografía computarizada

Los 575 estudios registrados en el área de TC se distribuyeron según la región anatómica evaluada en cada caso. La mayor proporción correspondió a la columna vertebral, con un 33,9% (195 casos), seguida por el abdomen con un 20,5% (118 casos) y el cráneo con un 18,9% (109 casos). En menor medida, se realizaron estudios en las extremidades 11,7% (67 casos) y en el tórax 11% (63 casos). Por último, la región del cuello fue la menos evaluada, con un 4% (23 casos).

La TC es una herramienta ampliamente utilizada en medicina veterinaria para una variedad de indicaciones clínicas, especialmente cuando se requiere una evaluación precisa de estructuras óseas o cuando es necesario obtener imágenes de forma rápida. Su utilidad es destacada en casos de enfermedades dentales, reconstrucciones tridimensionales y fracturas óseas (Jergler, 2018). Además, los estudios de columna mediante TC se emplean frecuentemente como prueba inicial para identificar protrusiones o extrusiones discales, ya que su rapidez en comparación con la RM permite una planificación diagnóstica y quirúrgica más eficiente.

La TC también resulta especialmente ventajosa en la evaluación de fracturas traumáticas de cráneo y vértebras, así como en diversas patologías nasales, donde su capacidad para generar imágenes anatómicas detalladas la convierte en la técnica de elección según Sage Veterinary Imaging (s.f.). En el ámbito torácico, se destaca por su alta resolución, que facilita una valoración precisa del parénquima pulmonar, el mediastino y las estructuras cardiovasculares y pleurales (Jergler, 2018). Su uso es común para descartar enfermedad metastásica pulmonar, dado que ofrece una sensibilidad significativamente superior a la de la radiografía convencional.

Asimismo, la TC es una herramienta fundamental en la planificación quirúrgica oncológica, especialmente en tumores abdominales de gran tamaño, al permitir una rápida identificación del suministro vascular y la extensión de la masa (Jergler, 2018). En conjunto, la tomografía computarizada proporciona un nivel de detalle superior y una cobertura anatómica más amplia que otras modalidades diagnósticas, lo que la posiciona como una técnica clave en el diagnóstico avanzado veterinario.

### **3.1.3 Resonancia magnética**

De los 116 casos registrados, los estudios fueron distribuidos según la región anatómica evaluada. La mayor proporción correspondió a estudios de cráneo, que representaron el 50,9% (59 casos), seguidos por los estudios de columna con un 38,8% (45 casos). Por último, los estudios en extremidades constituyeron el 10,3% (12 casos).

La RM es la técnica de elección cuando se sospechan patologías del sistema nervioso central, debido a su sobresaliente capacidad para visualizar estructuras de tejidos

blandos con gran precisión. Esta modalidad permite diferenciar con claridad la sustancia gris y blanca, los nervios y el líquido cefalorraquídeo, lo que supera ampliamente la capacidad de la TC (Jergler, 2018). Según Sage Veterinary Imaging (s.f.), en casos como convulsiones de inicio agudo o síntomas neurológicos como cambios de comportamiento súbitos, donde se considera la posibilidad de tumores cerebrales, enfermedades inflamatorias o eventos vasculares, la RM ofrece una sensibilidad diagnóstica notablemente superior.

La elección entre RM y TC suele depender del contraste tisular de la región anatómica a estudiar. En zonas con alto contraste, como los pulmones, la TC resulta más útil; sin embargo, en regiones con bajo contraste entre tejidos adyacentes, como el cerebro, la médula espinal, los ojos, los músculos, ligamentos o articulaciones, la RM es preferida. En enfermedades de la médula espinal, la RM permite evaluar el parénquima medular, las meninges, las raíces nerviosas y los tejidos paravertebrales, mientras que la TC se limita principalmente a los márgenes óseos y resulta menos sensible para lesiones intramedulares o compresiones medulares (Jergler, 2018).

Asimismo, la RM supera a la TC en la evaluación de lesiones musculoesqueléticas de tejidos blandos, como tendinitis del hombro o desgarros de ligamento cruzado y meniscos en la articulación femorotibial. Esta ventaja se debe a su excelente contraste de tejidos blandos, permitiendo identificar claramente las estructuras articulares, tendinosas y capsulares mediante secuencias específicas. No obstante, una limitación de la RM es su dificultad para evaluar estructuras en movimiento o cercanas a zonas de alta movilidad (Jergler, 2018). En conjunto, estas características posicionan a la RM como la modalidad diagnóstica más adecuada en neurología veterinaria y en patologías complejas de tejidos blandos, como en el caso de la ortopedia.

### **3.2 Cirugía**

A lo largo de la pasantía en el área de cirugía, se participó en un total de 161 casos, de los cuales el 93,8% (151 casos) correspondieron a la especie canina y el 6,2% restante (10 casos) a la especie felina.

La mayor frecuencia de procedimientos quirúrgicos realizados en perros en comparación con gatos responde a una combinación de factores biológicos, conductuales y

culturales que influyen tanto en la aparición de patologías como en las decisiones clínicas. En términos médicos, ciertas enfermedades que requieren intervención quirúrgica, como la displasia de cadera, la rotura del ligamento cruzado anterior o las afecciones del disco intervertebral, son significativamente más comunes en perros. Asimismo, los caninos presentan con mayor frecuencia masas cutáneas o abdominales que requieren extirpación quirúrgica, según Harrisburg Regional Veterinary Surgical Specialty (2024).

Desde el punto de vista conductual, los perros suelen tolerar mejor el manejo hospitalario y el periodo posoperatorio, lo que facilita su atención quirúrgica y seguimiento clínico. En cambio, los gatos tienden a estresarse con mayor facilidad en entornos clínicos, lo que puede llevar a que tanto propietarios como veterinarios prefieran opciones médicas conservadoras cuando el cuadro clínico lo permite (Jacobson & Englar, 2024). Además, los felinos tienen una mayor capacidad para ocultar signos de dolor, lo que puede hacer que su malestar pase desapercibido y se subestime la necesidad de una intervención quirúrgica. De hecho, algunos estudios han demostrado que procedimientos quirúrgicos idénticos son percibidos como más dolorosos en perros que en gatos, lo cual puede influir en la elección terapéutica.

También intervienen factores culturales y de percepción por parte de los tutores. Los propietarios de perros suelen mostrar una mayor disposición a invertir en procedimientos quirúrgicos, en parte porque los consideran miembros activos de la familia. Por el contrario, estudios han señalado que los gatos reciben menos atención médica regular (Jacobson & Englar, 2024). Esta diferencia podría deberse a la creencia de que los gatos son más autosuficientes y menos necesitados de atención veterinaria frecuente.

La distribución por sexo de los animales registrados muestra diferencias notables entre especies. En la población canina, la proporción entre hembras y machos es prácticamente equilibrada, con un 49,7% de hembras y un 50,3% de machos. En contraste, dentro de la población felina se observa una mayor predominancia de hembras, que representan el 70% del total, mientras que los machos constituyen únicamente el 30%. Esta diferencia podría estar influida por factores relacionados con la adopción, comportamiento o preferencias en la tenencia de mascotas.

Un estudio realizado por el laboratorio Labyes en 2022 sobre la tenencia de mascotas en hogares mexicanos indica que, en el caso de los caninos, los machos son más

comunes que las hembras. Estas discrepancias en la proporción de sexos, tanto en caninos como en felinos, sugieren que dichas variaciones podrían estar influenciadas por factores circunstanciales, como la zona geográfica, el tipo de población atendida, las características del centro veterinario, e incluso el periodo específico en el que se desarrollan los estudios.

En cuanto a las razas, de las 39 razas de caninos registradas, que suman un total de 151 ejemplares, se identifican cuatro como las más predominantes. En primer lugar, los mestizos representan el 18,5% del total (28 perros), seguidos por el Bulldog Francés y el Pomeranian, con 6,6% cada uno (10 ejemplares respectivamente), el Pug con 6% (nueve ejemplares). Las razas que presentaron solo un caso cada una, con un porcentaje individual de 0,7%, fueron: Airedale Terrier, Basset Hound, Bernés, Bichón Habanero, Boston Terrier, Boxer, Cavalier King Charles Spaniel, Labradoodle, Lóbero Irlandés, Mini Pinscher, Pastor Alemán, Silky Terrier, Terranova, Terrier de Norwich y West Highland White Terrier. En total, estas 15 razas representan un 10,5%. Por otro lado, las razas que registraron dos casos cada una, con un porcentaje individual de 1,3%, fueron: Doberman, French Poodle, Galgo Italiano, Jack Russell, Maltés, Pastor Belga Malinois, Pitbull y Shih Tzu. Estas ocho razas suman un 10,4% (Cuadro 4).

**Cuadro 4.**

*Pacientes caninos y sus razas, atendidos en el área de cirugía en CVM, entre enero y abril del 2025.*

	<b>Raza</b>	<b>Cantidad</b>	<b>Porcentaje</b>
1	Mestizo	28	18,5
2	Otras	31	20,9
3	Bulldog Francés	10	6,6
4	Pomeranian	10	6,6
5	Pug	9	6,0
6	Chihuahua	8	5,3
7	Yorkshire terrier	8	5,3
8	Cocker Spaniel	6	4,0
9	Husky Siberiano	6	4,0
10	Pastor Australiano	6	4,0
11	Bulldog Inglés	5	3,2
12	Dachshund	5	3,2
13	Labrador	5	3,2
14	Golden Retriever	4	2,6
15	Schnauzer	4	2,6
16	Beagle	3	2,0
17	Welsh Corgi	3	2,0
	<b>Total</b>	<b>151</b>	<b>100</b>

Esta distribución refleja una marcada preferencia de los hogares mexicanos por razas de tamaño pequeño o mediano, que suelen adaptarse con mayor facilidad a espacios urbanos y estilos de vida modernos. Algunas razas como el Bulldog Francés, el Pomeranian y el Pug son valoradas por su carácter sociable y su tamaño compacto, lo cual las convierte en opciones ideales para departamentos o casas con espacio limitado. Asimismo, la alta presencia de perros mestizos evidencia tanto la diversidad genética en la población canina como la disposición de muchas familias a adoptar animales sin raza definida, lo que puede estar relacionado con una creciente conciencia sobre la adopción responsable (Milenio, 2019; Labyes, 2022).

En el grupo de felinos analizado, compuesto por un total de diez ejemplares, se observó una marcada predominancia de DPC, los cuales representaron el 60% del total (seis individuos). En segundo lugar, se ubicó la raza Himalaya con el 30% (tres ejemplares),

seguida por la raza Persa, con una presencia menor del 10% (un ejemplar).

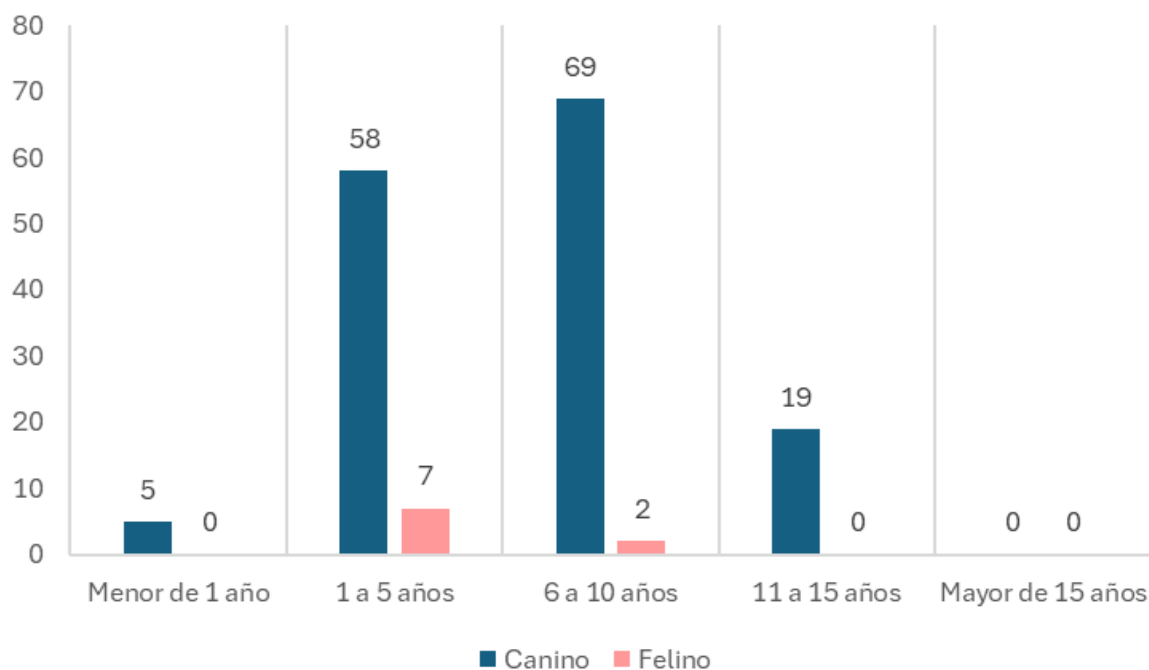
Esta distribución evidencia una preferencia por los felinos sin raza definida, en concordancia con lo previamente reportado. El estudio realizado por Labyes (2022) señala que los felinos DPC ocupan un lugar destacado como animales de compañía en México, siendo la opción preferida por una amplia proporción de los hogares.

En cuanto a la distribución etaria, las categorías fueron de igual manera definidas en menores de un año, de uno a cinco años, de seis a diez años, de 11 a 15 años y mayores de 15 años.

La distribución por edades de los pacientes caninos y felinos muestra una mayor concentración en el grupo de seis a diez años, especialmente en los perros, con 69 ejemplares registrados. Le siguen los grupos de uno a cinco años, con 58 caninos y siete felinos, y el de 11 a 15 años, donde solo se registraron perros (19 casos). En los extremos de edad, se reportaron cinco caninos menores de un año y ninguno mayor de 15 años, mientras que no se registraron felinos en estos rangos. En general, los pacientes atendidos se concentran principalmente en etapas adultas, con menor representación de ejemplares jóvenes o geriátricos (Figura 2).

**Figura 2.**

*Clasificación de pacientes y cantidad según su edad atendidos en el área de cirugía en CVM, entre enero y abril del 2025.*



La necesidad de realizar procedimientos quirúrgicos en animales varía significativamente según su edad, debido a factores fisiológicos, riesgos anestésicos y la prevalencia de ciertas patologías en diferentes etapas de la vida. La mayor realización de cirugías en animales adultos responde a varios factores clínicos y fisiológicos. En esta etapa de la vida es más común la aparición de patologías que requieren intervención quirúrgica, como neoplasias, trastornos ortopédicos o problemas reproductivos. Además, los animales adultos suelen tener una mejor estabilidad fisiológica que los muy jóvenes o geriátricos, lo que reduce los riesgos asociados a la anestesia y facilita una recuperación más predecible (Frías, 2021). A esto se suma que los propietarios suelen estar más atentos a los signos clínicos en animales adultos y dispuestos a invertir en procedimientos que mejoren su calidad de vida, lo que contribuye a un mayor número de intervenciones quirúrgicas en esta población.

Los casos de cirugía se dividieron en tres categorías: cirugía de tejidos blandos,

ortopedia y neurocirugía. De un total de 161 casos, 118 (73,3%) correspondieron a cirugía de tejidos blandos, 29 (18%) a cirugía ortopédica y 14 (8,7%) a neurocirugía. Esta distribución refleja la diversidad de técnicas empleadas y la oportunidad formativa que representó la pasantía en el ámbito quirúrgico veterinario.

Los procedimientos quirúrgicos veterinarios abarcan una amplia gama de intervenciones orientadas al control reproductivo, tratamiento de enfermedades y mejora del bienestar animal. Entre los más comunes se encuentran la esterilización y castración, que ayudan a prevenir problemas de salud y comportamiento. También son frecuentes las cirugías para tratar lesiones, corregir afecciones ortopédicas, extirpar tumores y resolver complicaciones gastrointestinales (Gutiérrez, 2019). Además, se emplean técnicas menos invasivas como la laparoscopia y la endoscopia, así como intervenciones específicas en ojos y piel, dependiendo de la condición clínica de cada paciente.

En la categorización de las cirugías, se registraron 118 procedimientos de tejidos blandos, de los cuales 112 (94,9%) correspondieron a pacientes caninos y seis (5,1%) a pacientes felinos. En el área de ortopedia, se realizaron 29 cirugías, siendo 26 (89,6%) en caninos y tres (10,4%) en felinos. Finalmente, en neurocirugía, se llevaron a cabo 14 intervenciones, con 13 (92,9%) en caninos y una (7,1%) en paciente felino.

Esta observación es coherente con lo expuesto previamente, donde se señala que la mayoría de los procedimientos quirúrgicos realizados corresponden a cirugías de tejidos blandos, las cuales abarcan intervenciones como esterilizaciones, extirpaciones de masas y tratamientos gastrointestinales, seguido de las cirugías ortopédicas. Asimismo, se confirma que los caninos representan la mayor proporción de pacientes atendidos, lo que refuerza la tendencia observada en la práctica clínica veterinaria respecto al tipo de cirugía más frecuente y la especie más comúnmente intervenida.

### **3.2.1 Tejidos blandos**

Durante el período de la pasantía, se llevaron a cabo un total de 118 procedimientos quirúrgicos en tejidos blandos. De estos, 82 (69,5%) fueron realizados mediante abordaje quirúrgico abierto, también conocido como cirugía tradicional. En 28 casos (23,7%) se empleó la técnica de cirugía laparoscópica, una alternativa mínimamente invasiva que

permite una recuperación más rápida y con menos complicaciones postoperatorias. Finalmente, se realizaron ocho procedimientos (6,8%) mediante endoscopia, una técnica diagnóstica y terapéutica que permite acceder al interior del cuerpo sin necesidad de incisiones quirúrgicas extensas.

En el conjunto de cirugías de tejidos blandos realizadas, la intervención más común fue la nodulectomía, con un total de 27 procedimientos, lo que equivale al 32,9% del total. Le siguieron en frecuencia la orquiectomía, con 14 casos (17,1%), y la cistotomía, que se llevó a cabo en seis oportunidades (7,3%). Los procedimientos que se realizaron una sola vez, con un porcentaje individual de 1,2%, fueron: mandibulectomía, hernioplastia diafragmática, gastropexia, hernioplastia abdominal, injerto de membrana amniótica, otophematoma, colgajo conjuntival, colecistectomía, cistectomía parcial, amputación de miembro, ablación escrotal, rectopexia por prolapso rectal, sialoadenectomía unilateral, linfadenectomía y enucleación. En conjunto, estos 15 procedimientos representan un 18%. Por otro lado, los procedimientos que se realizaron en dos ocasiones, con un porcentaje individual de 2,5%, fueron: atenuación de shunt portosistémico y estafilectomía. Estos dos procedimientos suman un 5%. (Cuadro 5).

### **Cuadro 5.**

*Cantidad y tipos de cirugías realizadas en el área de cirugía de tejidos blandos en CVM, entre enero y abril del 2025.*

<b>Tipo de procedimiento quirúrgico</b>	<b>Cantidad</b>	<b>Porcentaje</b>
1 Nodulectomía	27	32,9
2 Otras	19	23
3 Orquiectomía	14	17,1
4 Cistotomía	6	7,3
5 Ovariohisterectomía	4	4,9
6 Esplenectomía	3	3,7
7 Mastectomía	3	3,7
8 Falangectomía	3	3,7
9 Cierre de herida	3	3,7
<b>Total</b>	<b>82</b>	<b>100</b>

Estos resultados son consistentes con lo reportado en un estudio llevado a cabo en el Hospital Veterinario de Especialidades de la UNAM (2019), el cual identificó como intervenciones de tejidos blandos más frecuentes la esterilización (tanto ovariectomía como orquiectomía), la extirpación de masas (nodulectomía), la reparación de hernias y las cirugías del tracto urinario, como la cistotomía. La alta prevalencia de estos procedimientos se atribuye a su finalidad preventiva y a su utilidad en el tratamiento de patologías comunes en perros y gatos.

Cabe resaltar que, en el contexto de CVM, la esterilización en hembras se practica principalmente a través de la ovariectomía, procedimiento que se realiza mediante cirugía laparoscópica. Esta preferencia por una técnica mínimamente invasiva explica la menor frecuencia de ovariectomías, las cuales se indican únicamente en casos particulares que requieren la extirpación simultánea del útero y los ovarios.

### **3.2.1.1 Laparoscopia**

Se realizaron un total de 28 procedimientos quirúrgicos mediante técnica laparoscópica. La gran mayoría correspondió a ovariectomías, con 23 intervenciones, lo que representa el 82,1% del total, reflejando su uso predominante en la esterilización de hembras. En menor proporción se llevaron a cabo cuatro colecistectomías (14,3%) y una biopsia hepática (3,6%), lo que evidencia la aplicación de la laparoscopia no solo con fines reproductivos, sino también diagnósticos y terapéuticos en otras áreas clínicas.

La cirugía laparoscópica en animales es una técnica quirúrgica de mínima invasión que permite realizar procedimientos con pequeñas incisiones, utilizando cámaras e instrumental especializado para acceder y tratar estructuras internas. Esta modalidad ofrece diversas ventajas técnicas frente a la cirugía tradicional, entre ellas una reducción considerable del trauma tisular, menor dolor postoperatorio, menor pérdida sanguínea y una disminución en el tiempo de hospitalización. Asimismo, permite una visualización más detallada del campo quirúrgico, lo cual mejora la precisión durante procedimientos como la ovariectomía, la colecistectomía o la biopsia hepática. Un estudio retrospectivo publicado en el *Journal of Small Animal Practice* por Charlesworth & Sanchez (2019), analizó 260 casos de ovariectomía en perros y encontró que aquellos sometidos a cirugía laparoscópica

presentaron una tasa de complicaciones del 20%, en comparación con el 44% en el grupo de cirugía abierta. Además, la cicatrización de las heridas fue mejor en el grupo laparoscópico, con solo un 11% de complicaciones frente al 28,3% en el grupo de cirugía abierta.

### **3.2.1.2 Endoscopia**

La distribución de los procedimientos endoscópicos realizados durante el periodo evaluado muestra que la broncoscopia fue la técnica más frecuente, representando el 50% de los casos (cuatro procedimientos). Le sigue la laringoscopia, con un 37,5% (tres procedimientos), mientras que la toracoscopia se realizó en una sola ocasión, abarcando el 12,5% restante. En total, se llevaron a cabo ocho procedimientos de este tipo.

La endoscopia es una técnica mínimamente invasiva que permite la visualización directa de órganos internos y cavidades corporales, lo que facilita tanto el diagnóstico como el tratamiento de diversas afecciones en animales. Entre sus principales ventajas se encuentran la reducción del trauma tisular, menor dolor postoperatorio y una recuperación más rápida, así como una visualización en tiempo real de alta calidad que favorece un diagnóstico preciso. Además, esta herramienta no solo tiene fines diagnósticos, sino que también permite realizar intervenciones terapéuticas como la extracción de cuerpos extraños, la toma de biopsias y ciertas cirugías menores (Preena et al., 2016).

Las aplicaciones de la endoscopia en medicina veterinaria abarcan distintas especialidades, incluyendo la gastroenterología, neumología, urología y reproducción. Es útil para evaluar el tracto gastrointestinal, vías respiratorias, sistema urinario y aparato reproductor (Preena et al., 2016). En el presente caso, las técnicas más utilizadas fueron la laringoscopia, la broncoscopia y la toracoscopia. La laringoscopia y la broncoscopia se emplearon para examinar alteraciones respiratorias como colapsos traqueales y neoplasias, mientras que la toracoscopia se utilizó para el diagnóstico de lesiones en el mediastino. Estas técnicas reflejan la versatilidad de la endoscopia como herramienta diagnóstica y terapéutica.

### 3.2.2 Ortopedia

Durante el periodo evaluado se realizaron un total de 29 procedimientos quirúrgicos ortopédicos, siendo las intervenciones por luxación patelar las más frecuentes. En particular, las cirugías combinadas de luxación patelar con TPLO representaron el 31% del total (nueve casos), seguidas por las correcciones de luxación patelar aislada con un 24,1% (siete casos). La osteosíntesis de radio también tuvo una participación relevante, con un 17,2% (cinco casos). Otras intervenciones incluyeron escisión de cabeza femoral (6,9%), TPLO sola (6,9%) y procedimientos menos frecuentes como artrodesis, artroscopía de codos, combinaciones de artroscopía con TPLO y retiro de clavos percutáneos, cada uno con un 3,4%.

La frecuencia de procedimientos ortopédicos observada durante el periodo de pasantía, en particular las intervenciones por luxación patelar y rupturas del ligamento cruzado craneal, refleja la alta prevalencia de estas patologías en la práctica clínica veterinaria. La luxación patelar, especialmente común en razas pequeñas y de compañía, suele tener una base congénita o del desarrollo, y requiere corrección quirúrgica para evitar dolor crónico y degeneración articular (Perry & Déjardin, 2021). Por otro lado, la ruptura del ligamento cruzado craneal, frecuente en razas medianas y grandes, se asocia con inestabilidad articular progresiva, siendo la técnica de TPLO (osteotomía de nivelación del platillo tibial) una de las soluciones quirúrgicas más eficaces. Esta intervención modifica la biomecánica de la articulación de la rodilla, eliminando la necesidad funcional del ligamento lesionado (Spinella et al., 2021). En gran parte de los casos, es necesario combinar múltiples técnicas para corregir adecuadamente la luxación y restaurar la estabilidad de la articulación (Candela et al., 2022).

La coexistencia de distintas alteraciones anatómicas en un mismo paciente justifica el número significativo de cirugías combinadas. Esta distribución quirúrgica evidencia una demanda constante de intervenciones ortopédicas en animales de compañía, muchas de ellas derivadas de alteraciones estructurales comunes, y pone de manifiesto la importancia del abordaje quirúrgico especializado en estos casos.

### 3.2.3 Neurocirugía

Durante el periodo evaluado se realizaron un total de 14 procedimientos quirúrgicos neurológicos. Las intervenciones más frecuentes fueron la hemilaminectomía en regiones lumbares y torácicas, así como el slot ventral en la región cervical, cada una con cuatro casos, lo que representa un 28,6% del total en cada categoría. En menor proporción se realizaron dos artrodesis, una por listesis en la región lumbar y otra en la región torácica, representando ambas el 7,1% respectivamente. Esta distribución evidencia una alta incidencia de patologías medulares asociadas a compresiones discales y desplazamientos vertebrales que requieren intervención quirúrgica especializada.

En el ámbito de la cirugía neurológica veterinaria, existen distintas técnicas especializadas empleadas según la localización y naturaleza de la lesión medular. Una de las más utilizadas es la hemilaminectomía, procedimiento indicado principalmente para el tratamiento de hernias discales toracolumbares. Esta técnica consiste en la remoción parcial de la lámina vertebral en uno de los lados, lo que permite acceder de forma directa al canal espinal y aliviar la compresión sobre la médula. Se prefiere sobre la laminectomía dorsal en muchos casos debido a su menor grado de invasividad y a la mejor exposición que ofrece de las regiones dorsolateral y ventral del canal vertebral (Creed et al., 2005).

Por su parte, el slot ventral representa la técnica quirúrgica de elección para las hernias discales cervicales. Se realiza mediante un abordaje ventral al cuello, permitiendo la extracción del material discal desplazado y descomprimiendo así la médula espinal de forma eficaz (VCA California Veterinary Specialists, s.f.). Finalmente, en casos donde existe un desplazamiento anómalo de una vértebra sobre otra (listesis vertebral) se recurre a la artrodesis, técnica que busca estabilizar el segmento afectado mediante la fusión de las vértebras comprometidas, utilizando implantes e injertos óseos si es necesario. El objetivo principal de esta intervención es eliminar la movilidad patológica en el área afectada y prevenir daños neurológicos adicionales.

### 3.3. Casos Clínicos

La inclusión de casos clínicos en el presente documento tiene como finalidad evidenciar la aplicación práctica de los conocimientos adquiridos durante la pasantía, a través de un abordaje clínico integral. Cada caso expone de manera estructurada el proceso completo, que abarca desde la obtención e interpretación de imágenes médicas para la planificación quirúrgica, hasta la ejecución de la intervención y el seguimiento postquirúrgico. Este enfoque permitió consolidar habilidades técnicas y analíticas en un contexto profesional real, subrayando la relevancia de la integración entre diagnóstico por imágenes y práctica quirúrgica para una atención médica precisa y efectiva.

#### 3.3.1. Coco

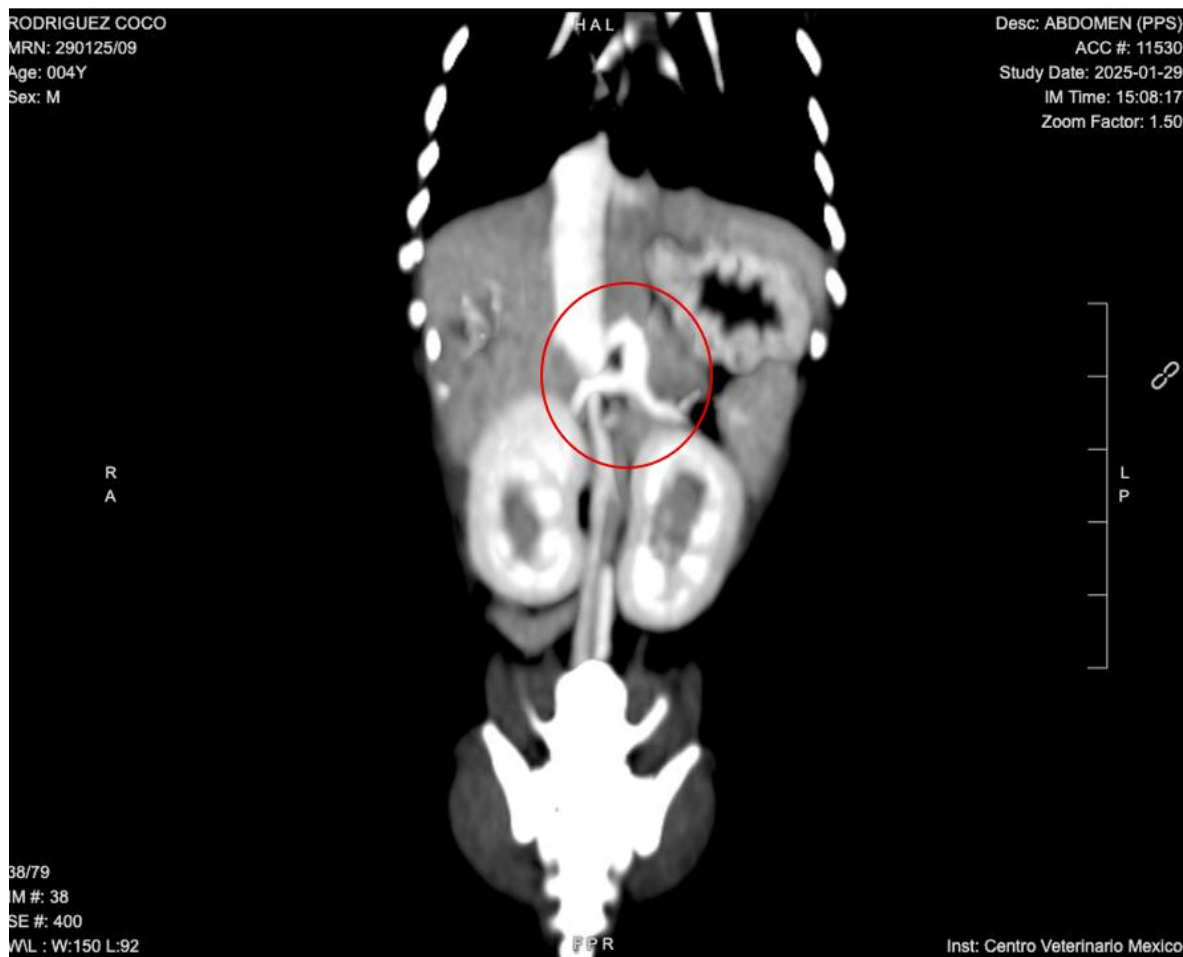**Datos del paciente:** Coco es un canino macho de raza Chihuahua, de cuatro meses de edad al momento del diagnóstico, que fue atendido en el área de medicina interna de CVM. Fue ingresado inicialmente en diciembre de 2024 para una revisión general.

**Motivo de consulta:** se presentó para revisión general debido a signos clínicos compatibles con encefalopatía hepática: letargia, desorientación y episodios de conducta anormal. Se le realizan exámenes de bioquímica sanguínea, donde se muestran la ALT en 71  $\mu\text{mol/L}$  (límite de referencia: 0 - 70  $\mu\text{mol/L}$ ), la albúmina en 24 g/L (límite de referencia: 29 - 40 g/L) y el amoniaco en 306  $\mu\text{mol/L}$  (límite de referencia: 0 - 99  $\mu\text{mol/L}$ ). Ante la sospecha clínica de shunt portosistémico congénito, se planificó estudio tomográfico.

**Estudios de imagen:** el 29 de enero de 2025 se realizó TC de abdomen con contraste intravenoso, incluyendo fases arterial y venosa (portal). En los hallazgos se identificó una comunicación anómala compatible con un shunt portosistémico extrahepático, el cual conectaba la vena porta prehepática con la vena cava caudal. Se evidenció también microhepatía, acompañada de escasas venas portales intrahepáticas visibles. El resto de las estructuras abdominales evaluadas no presentó alteraciones significativas. No se observaron urolitos ni signos compatibles con hipertensión portal (Figuras 3, 4 y 5).

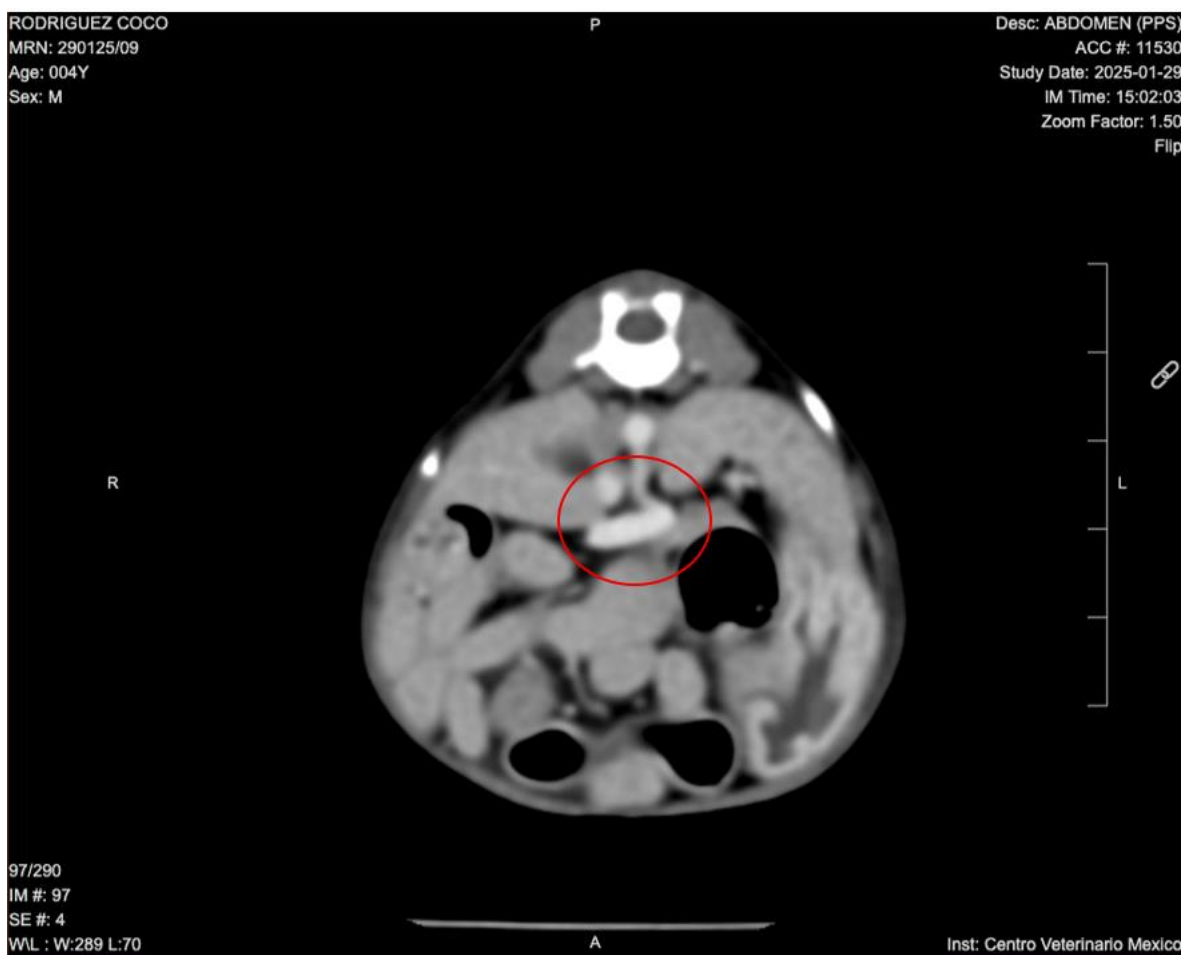
**Figura 3.**

*Vista dorsal contrastada donde se observa la comunicación extrahepática de la vena porta entrando por el lado izquierdo hacia la vena cava (círculo).*



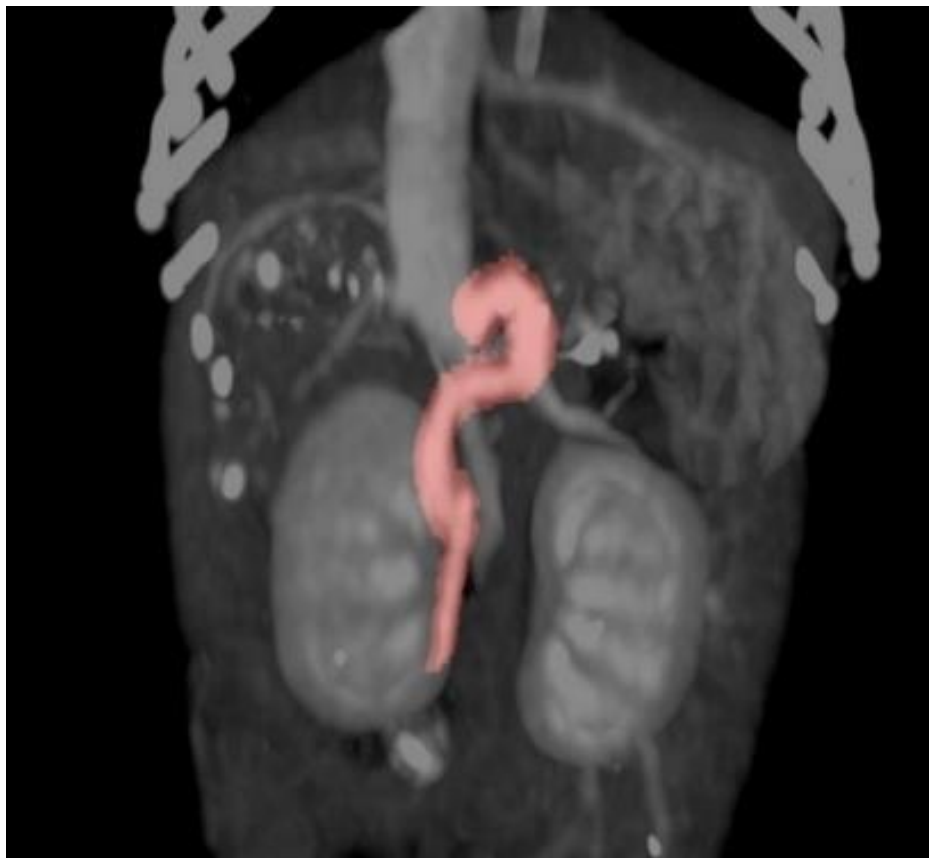**Figura 4.**

*Vista transversal contrastada donde se observa el vaso anómalo que comunica de forma extrahepática la vena porta y la vena cava (círculo).*



**Figura 5.**

*Segmentación vascular del shunt portosistémico extrahepático en una vista dorsal.*



**Intervención quirúrgica:** el 6 de febrero de 2025 se llevó a cabo la intervención quirúrgica para la atenuación de un shunt portosistémico congénito. El procedimiento se realizó mediante una laparotomía, que permitió la identificación del vaso anómalo correspondiente a un shunt extrahepático tipo izquierdo. Sobre dicho vaso se colocó una banda de celofán, aplicando la técnica de oclusión gradual, sin que se presentaran complicaciones intraoperatorias. La banda quedó adecuadamente posicionada, sin evidencia de compromiso en otras estructuras vasculares adyacentes.

**Evolución y seguimiento:** en controles posteriores, se observó mejoría significativa del estado neurológico y metabólico del paciente. En abril de 2025, presentó valores de 21  $\mu\text{mol/L}$  de amoníaco, por lo que se dio de alta médica con función hepática estable y sin signos clínicos de encefalopatía.

### 3.3.2. Júpiter

**Datos del paciente:** Júpiter es un canino macho de raza Pitbull, de 14 años. Fue atendido el 14 de abril de 2025 en el área de urgencias de CVM.

**Motivo de consulta:** el paciente ingresó con dolor abdominal generalizado, abdomen pendulante y dificultad para caminar e incorporarse. Entra con diagnóstico previo de masa hepática detectada desde hace tres años en un hospital veterinario externo. Al ingreso, se realizan exámenes de bioquímica, donde se muestran las enzimas hepáticas incrementadas: ALT en 165 umol/L (límite de referencia: 0 - 70 umol/L), AST en 246 umol/L (límite de referencia: 0 - 55 umol/L), fosfatasa alcalina en 527 U/L (límite de referencia: 0 - 189 U/L), GGT en 9,4 U/L (límite de referencia: 0 - 6 U/L) y la albúmina en 25 g/L (límite de referencia: 29 - 40 g/L). Ante este cuadro clínico, se indicó la realización de una TC abdominal para evaluar la neoplasia hepática. Además, se le coloca una sonda alimentaria y una urinaria para manejo intrahospitalario.

**Estudios de imagen:** el 16 de abril de 2025 se realizó TC de abdomen con contraste intravenoso. En los hallazgos tomográficos se identificaron dos estructuras de gran tamaño localizadas en el lóbulo hepático lateral izquierdo, con medidas de 90,2mm x 132mm y 113mm x 96,6mm. Ambas presentaban forma redondeada e irregular, con atenuación mixta y múltiples focos de contenido fluido en su interior, además de generar una captación de contraste moderada y heterogénea. La vena cava caudal se encontraba estenosada en su entrada a la cavidad abdominal y la vasculatura hepática estaba desplazada, debido al efecto de masa de las lesiones.

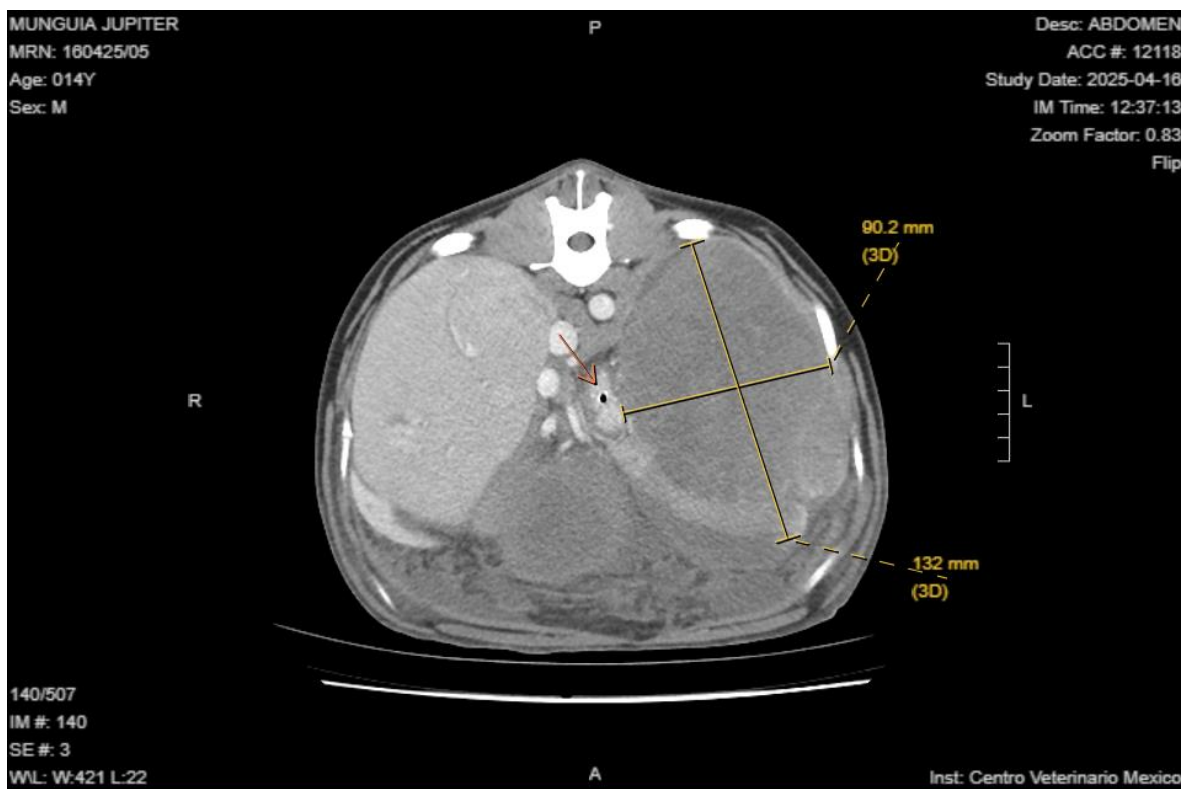
También se evidenciaron otras múltiples lesiones hepáticas compatibles con hepatopatía crónica o infiltración tumoral. Se observaron signos de colecistitis y colestasis secundaria a compresión del conducto cístico, así como ascitis y signos de peritonitis crónica, posiblemente relacionadas con hipertensión portal o diseminación neoplásica.

Se identificaron además una lesión esplénica de origen incierto (maligno o benigno), un probable quiste renal derecho, el esófago estenosado en su extremo distal, el fondo del estómago y el antro pilórico desplazados, distendidos y con sonda alimentaria en su interior, retención gástrica posiblemente secundaria a obstrucción parcial, y engrosamiento de la pared vesical compatible con cistitis crónica. También se evidenció

linfadenopatía abdominal, un nódulo pulmonar sugestivo de metástasis o lesión benigna, y cambios degenerativos en la columna vertebral con hernia discal a nivel de L7-S1 (Figuras 6, 7, 8 y 9).

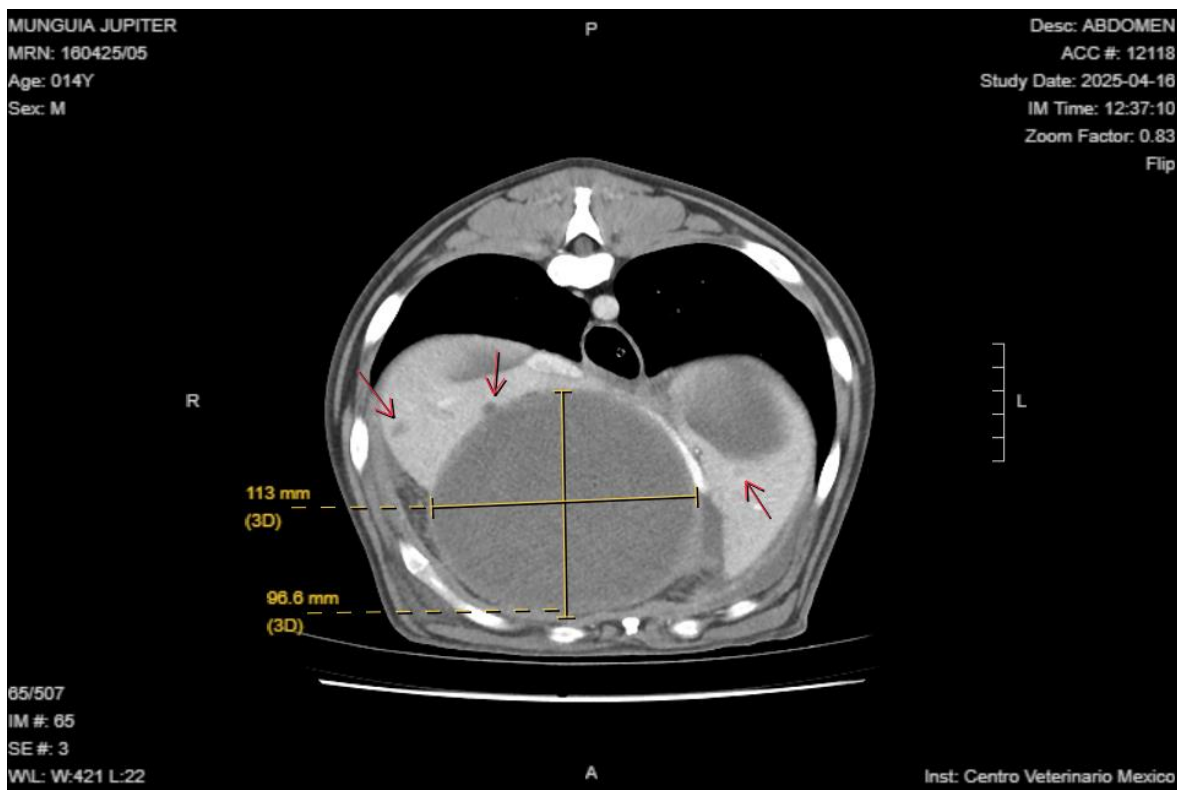
### Figura 6.

*Vista transversal contrastada donde se observa una de las masas en el lóbulo hepático lateral izquierdo con sus medidas, y la estenosis esofágica con la sonda alimentaria en su interior (flecha).*



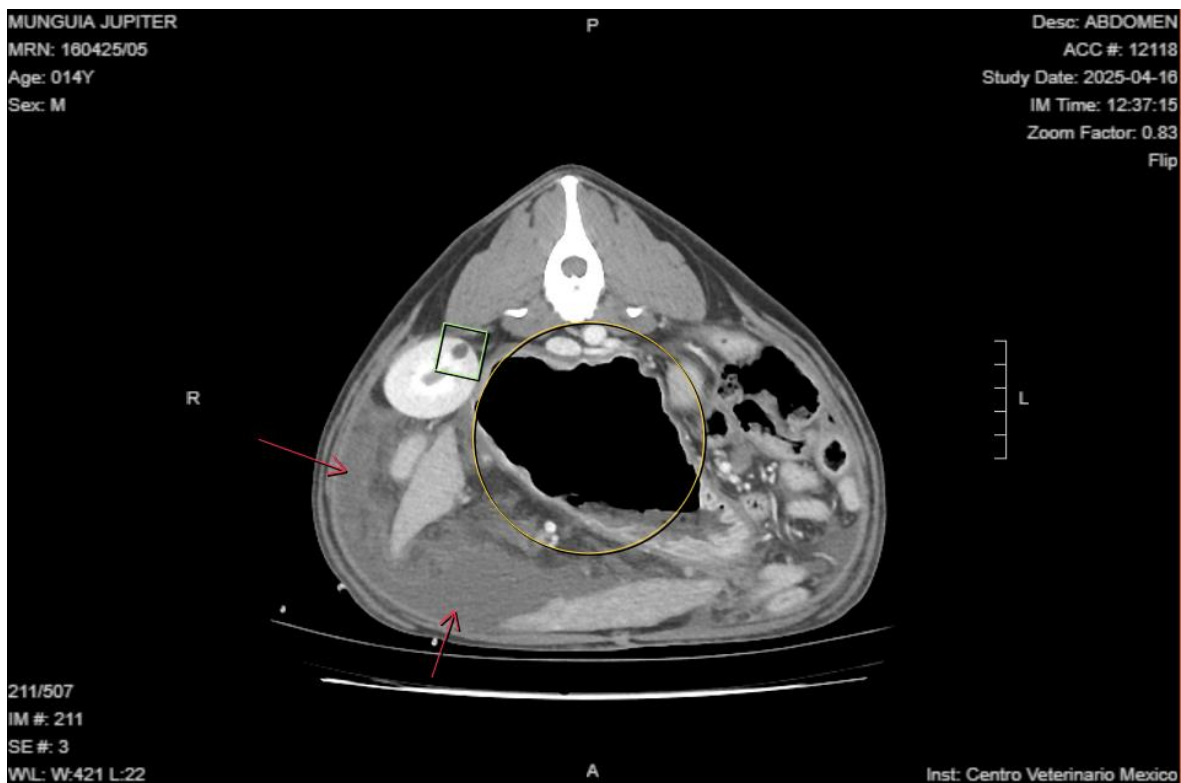
**Figura 7.**

*Vista transversal contrastada donde se observa la segunda masa hepática en el lóbulo lateral izquierdo con sus medidas, y múltiples lesiones en el resto del parénquima hepático (flechas).*



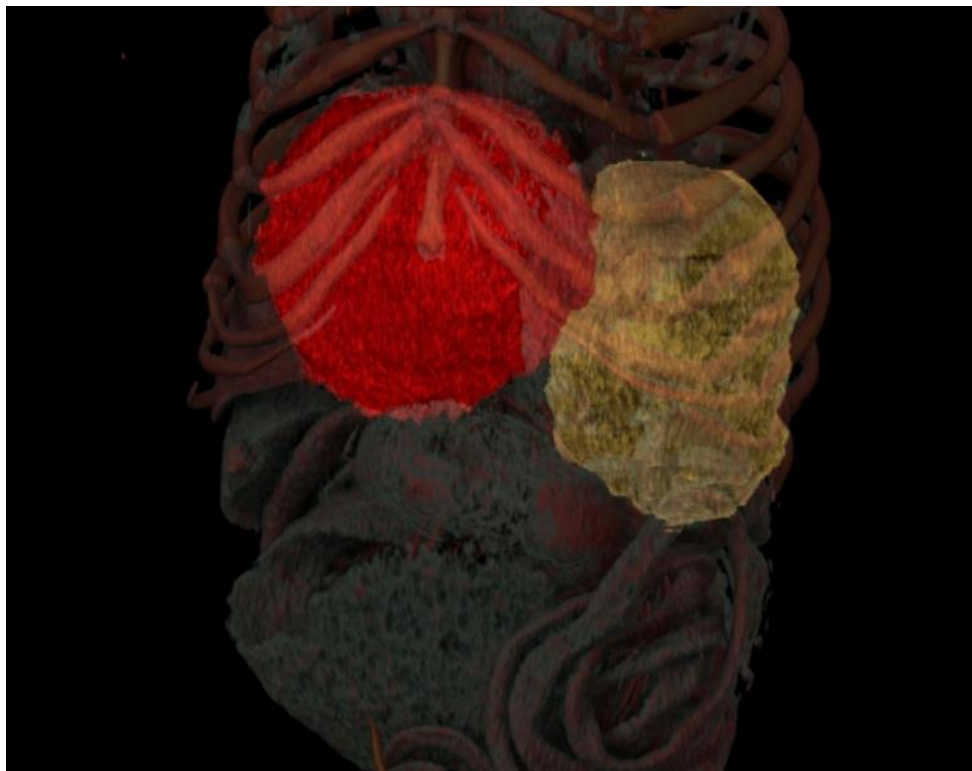
**Figura 8.**

*Vista transversal contrastada donde se observa la lesión en riñón derecho (cuadrado), la distensión del estómago con abundante contenido de atenuación gas (círculo) y el derrame pleural (flechas).*



**Figura 9.**

*Segmentación volumétrica de las masas hepáticas.*



**Intervención quirúrgica:** el 18 de abril de 2025 se realizó una laparotomía con el objetivo de evaluar la viabilidad quirúrgica de resección de las masas hepáticas identificadas previamente por TC. Durante el procedimiento, se localizó una de las masas de gran tamaño en el lóbulo lateral izquierdo del hígado, la cual presentaba firmes adherencias a estructuras vasculares circundantes, incluyendo la vena cava caudal.

Al intentar movilizar y reseca dicha masa, se produjo un desgarro en la pared de la vena cava, debido a su íntima adherencia a la superficie tumoral. Esta complicación generó un sangrado agudo e intenso, lo que obligó al equipo quirúrgico a realizar maniobras de hemostasia inmediata. A pesar de los esfuerzos realizados para controlar la hemorragia, la condición clínica del paciente se volvió crítica, comprometiendo la estabilidad hemodinámica. Debido a la gravedad de la lesión vascular y la pérdida masiva de sangre, el paciente falleció durante el procedimiento.

## 4. CONCLUSIONES

4.1. Esta pasantía permitió desarrollar competencias en cirugía e imágenes médicas, integrando teoría y práctica para mejorar el diagnóstico y tratamiento de los pacientes. Este proceso contribuye al crecimiento profesional y a una atención médica más efectiva.

4.2. Se obtuvo experiencia directa en la ejecución de procedimientos quirúrgicos comunes en medicina veterinaria, colaborando estrechamente con el médico tratante. Se adquirieron conocimientos y habilidades en diversas técnicas quirúrgicas, especialmente en las áreas de tejidos blandos, ortopedia y neurocirugía, así como en los protocolos de preparación preoperatoria y cuidados postoperatorios. Esta participación permitió consolidar destrezas prácticas fundamentales y profundizar en la comprensión del abordaje quirúrgico de distintos casos clínicos.

4.3. Se desarrollaron habilidades en el manejo e interpretación de estudios de diagnóstico por imagen, como ultrasonido, tomografía computarizada y resonancia magnética. Se aprendió a posicionar adecuadamente al paciente para obtener imágenes de calidad diagnóstica, comprendiendo los aspectos técnicos de cada procedimiento. Asimismo, se desarrolló la capacidad de analizar e interpretar las imágenes obtenidas, reconociendo hallazgos relevantes que apoyan el diagnóstico clínico y la toma de decisiones terapéuticas.

4.4. Se obtuvo experiencia que permitió abordar casos clínicos complejos que requerían intervención quirúrgica, integrando conocimientos de cirugía e imagenología para la elaboración de planes de tratamiento efectivos. Se comprendió el valor de la tomografía computarizada y la resonancia magnética como herramientas esenciales en la planificación quirúrgica, al proporcionar una visualización detallada de las estructuras anatómicas y posibles complicaciones. Este enfoque integral favoreció un razonamiento clínico más preciso y una toma de decisiones basada en evidencia diagnóstica.

## 5. RECOMENDACIONES

5.1. A los docentes de la Escuela de Medicina Veterinaria de la UNA se les recomienda incentivar a los estudiantes a optar por la modalidad de pasantía para su Trabajo Final de Graduación, ya que esta experiencia permite aplicar y consolidar los conocimientos adquiridos durante la carrera, especialmente en lo que respecta a la atención clínica de pacientes.

5.2. A los estudiantes de Medicina Veterinaria de la UNA se les recomienda hacer un uso pleno de los recursos ofrecidos por la institución, tales como los laboratorios, las bibliotecas y los espacios prácticos. Estos recursos son fundamentales para fortalecer tanto el conocimiento teórico como las habilidades prácticas necesarias para un desempeño profesional competente.

5.3. Tanto a médicos veterinarios como a estudiantes, se les recomienda mantener una constante actualización en cuanto a reportes de casos, nuevas investigaciones y técnicas clínicas. La formación continua contribuye a mejorar la calidad del servicio veterinario, garantizando una atención más eficaz y promoviendo el bienestar animal.

5.4. Se sugiere a los médicos especialistas de CVM involucrar más activamente a los estudiantes en los procedimientos quirúrgicos. Contar con un equipo profesional altamente capacitado brinda una excelente oportunidad para que los estudiantes adquieran conocimientos prácticos esenciales y experiencia directa, lo cual es invaluable para su futura inserción laboral.

5.5. Se recomienda a los docentes de la carrera de Medicina Veterinaria de la UNA promover la incorporación de conocimientos sobre equipos y tecnologías diagnósticas de uso en países con sistemas veterinarios más avanzados. Esta iniciativa permitiría innovar y adaptar nuevas técnicas al contexto nacional, mejorando la calidad de la enseñanza y la práctica clínica futura.

## 6. REFERENCIAS BIBLIOGRÁFICAS

- Anderson, D.R., Sweeney, D.J., & Williams, T.A. (2011). *Estadística para Administración y Economía*. 10. ed. Cengage Learning.
- Barrett, S. (Mayo de 2022). *Atención sanitaria preventiva para pequeños animales*. Manual de veterinaria de MSD. MSD Animal Health. <https://www.msdtvetmanual.com/es/manejo-y-nutrici%C3%B3n/cuidado-sanitario-preventivo-y-cr%C3%ADa-de-peque%C3%B1os-animales/atenci%C3%B3n-sanitaria-preventiva-para-peque%C3%B1os-animales>
- Bashir, M., Amarpal., Kinjavdekar, P., Prasad, H., Motiram, A. & Dhama, K. (2014). An update on diagnostic imaging techniques in veterinary practice. *Advances in Animal and Veterinary Sciences*, 2(4S), 64–77. <https://doi.org/10.14737/journal.aavs/2014/2.4s.64.77>
- Burk, R. & Feeney, D. (2003). *Small Animal Radiology and Ultrasound*. (3. ed). Missouri: Saunders.
- Candela, M., Slunsky, P., Klass, L.G., & Brunberg, L. (2022). Patellar luxation and concomitant cranial cruciate ligament rupture in dogs – A review. *Veterinarni Medicina*, 67(4), 163–178. <https://doi.org/10.17221/111/2021-VETMED>
- Charlesworth, T.M., & Sanchez, F.T. (2019). A comparison of the rates of postoperative complications between dogs undergoing laparoscopic and open ovariectomy. *Journal of Small Animal Practice*, 60(4), 218–222. <https://doi.org/10.1111/jsap.12993>
- Creed, J.A., Yurraspe, D.J., Bojrab, M.J., Constantinescu, G.M., Biggart, J.F., Kraus, K.H., Weih, J.M., Trotter, E.J., Tarvin, G.B., Lenehan, T.M., Kline, K.L., & Bruecker, K.A. (2005). Thoracolumbar and sacral spine. En M.J. Bojrab, D.R. Waldron, & J.P. Toombs (Eds.), *Current techniques in small animal surgery* (pp. 743–762). Teton NewMedia. <https://www.ivis.org/library/current-techniques-small-animal-surgery-5th-edition/thoracolumbar-and-sacral-spine>
- Devey, J. (2013). Surgical considerations in the emergent small animal patient. *Veterinary*

*Clinics of North America: Small Animal Practice*, 43(4), 899–914.  
<https://www.sciencedirect.com/science/article/abs/pii/S0195561613000533?via%3Dihub>

DiPrete, A. (2021). *Clinical chemistry, serology, and urinalysis*. En J.M. Bassert, A.D. Beal, & O.M. Samples (Eds). *McCurnin's clinical textbook for veterinary technicians and nurses* (pp. 363-375). Missouri: Elsevier.

Ettinger, S.J. & Feldman, E.C. (2007). *Tratado de medicina interna veterinaria: enfermedades del perro y el gato*. (6ª ed). Elsevier.

Fossum, T.W., Dewey, C.W., Horn, C.V., Johnson, A.L., MacPhail, C.M., Radlinsky, M.G., Shulz, C.M. & Willard, M.D. (2013). *Small Animal Surgery*. 4. ed. Missouri: Elsevier.

Freeman, P. & Ives, E. (2020). *A practical approach to neurology for the small animal practitioner*. 1ª ed. Wiley Blackwell.

Frías, J. (3 de junio de 2021). *Anestesia del perro y gato geriátrico*. Hospital Veterinario Puchol. <https://veterinarios.hospitalveterinariopuchol.com/blog/anestesia-del-perro-y-gato-geriatrico/>

Gómez, E. (2019). *Medicina interna, cirugía de tejidos blandos, diagnóstico por imágenes, emergencias y cuidados intensivos en especies de compañía, en el Hospital Especies Menores y Silvestres de la Escuela de Medicina Veterinaria de la Universidad Nacional, Costa Rica y en el Centro Veterinario México, México* [Trabajo final de graduación, Universidad Nacional de Costa Rica]. Repositorio Académico Institucional UNA.

Grimm, K.A., Lamont, L.A., Tranquilli, W.J., Greene, S.A. & Robertson, S.A. (2015). *Veterinary anesthesia and analgesia*. (5 ed). Iowa: Wiley Blackwell.

Gutiérrez, A.S. (2019). *Frecuencia de atención quirúrgica de tejidos blandos en el Hospital Veterinario de Especialidades UNAM*. [Tesis de licenciatura, Universidad Autónoma Metropolitana, Unidad Xochimilco]. Repositorio Institucional UAM-Xochimilco.

- Harrisburg Regional Veterinary Surgical Specialty. (2024). Our top 10 surgeries in cats and dogs. <https://hrvss.com/our-top-10-surgeries-in-cats-and-dogs/>
- Horn, C. (2013). Anesthesia and perioperative multimodal therapy. En T.W. Fossum (Ed), *Small animal surgery* (pp. 131-153). Missouri: Elsevier.
- Infobae. (2019). *El Censo Canino 2019 reveló las razas de perros favoritas para los mexicanos.* <https://www.infobae.com/america/mexico/2019/01/29/el-censo-canino-2019-revelo-las-razas-de-perros-favoritas-para-los-mexicanos/>
- Instituto Nacional de Estadística y Geografía. (2021). *Encuesta Nacional de Bienestar Autorreportado (ENBIARE) 2021.* Nota técnica. [https://www.inegi.org.mx/contenidos/programas/enbiare/2021/doc/enbiare\\_2021\\_nota\\_tecnica.pdf](https://www.inegi.org.mx/contenidos/programas/enbiare/2021/doc/enbiare_2021_nota_tecnica.pdf)
- Jacobson, L., & Englar, R. (2024). Breaking down the barriers to accessible veterinary care. *Journal of Feline Medicine and Surgery*, 26(3), 123–130. <https://doi.org/10.1177/1098612X241283532>
- Jergler, D. (2018). *CT or MRI? When to use each and why.* Veterinary Practice News. <https://www.veterinarypracticenews.com/ct-or-mri-when-to-use-each-and-why/>
- Labyes. (2022). *Las mascotas en los hogares mexicanos.* <https://labyes.com/las-mascotas-en-los-hogares-mexicanos/>
- Lenox, M., Spaulding, K., Wall, C. & Dewey, C. (2013). Advance imaging for surgeons. En T.W. Fossum (Ed), *Small animal surgery* (pp. 176-179). Missouri: Elsevier.
- MacPhail, C.M. (2013). Preoperative and intraoperative care of the surgical patient. En T.W. Fossum (Ed), *Small animal surgery* (pp. 27-38). Missouri: Elsevier.
- Meraz, M.A. (2023). Manual para el uso del ultrasonido modelo Sonoscape E1V de la Policlínica “Las Ánimas”. [Tesis de licenciatura, Universidad Autónoma Metropolitana, Unidad Xochimilco]. Repositorio Institucional UAM-Xochimilco.
- Milenio. (2019). Perros mestizos, favoritos de los mexicanos. <https://www.milenio.com/politica/comunidad/perros-mestizos-favoritosde-los->

mexicanos

- Mora, Y. (2022). *Pasantía en medicina interna y cirugía en especies menores en el Hospital Veterinario México (CVM) y en el Hospital de Especies Menores y Silvestres (HEMS) de la Escuela de Medicina Veterinaria de la Universidad Nacional de Costa Rica* [Trabajo final de graduación, Universidad Nacional, Costa Rica]. Repositorio Académico Institucional UNA.
- Pavletic M. (2018). *Atlas of small animal wound management and reconstructive surgery*. (4<sup>a</sup> ed). Wiley-Blackwell.
- Perry, K.L., & Déjardin, L.M. (2021). Canine medial patellar luxation. *Journal of Small Animal Practice*, 62(5), 315–335. <https://doi.org/10.1111/jsap.13311>
- Preena, P., Vineetha, S., Aneesha, V.A., Mohan, D., & Vibin, V. (2016). Applications of Endoscopy in Canine Medicine. *Veterinary Clinical Science*, 4(2), 19–22.
- Radostits, O., Mayhew, I. & Houston, D. (2002). *Examen y diagnóstico clínico en veterinaria*. 1<sup>a</sup> ed. Harcourt.
- Rodríguez, V. (2008). El bienestar animal en cirugía. Veterinaria Organización Málaga, España. *Revista Electrónica de Veterinaria* 9(10). <https://www.redalyc.org/articulo.oa?id=63617098013>
- Rojas, D. (2022). *Pasantía en cirugía y medicina interna de especies menores en Centro Veterinario México, Ciudad de México y en Hospital de Especies Menores y Silvestres de la Escuela de Medicina Veterinaria UNA, Heredia* [Trabajo final de graduación, Universidad Nacional de Costa Rica]. Repositorio Académico Institucional UNA.
- Sage Veterinary Imaging. (s.f.). CT vs MRI. <https://www.sageveterinary.com/ct-vs-mri>
- Samples, O.M. (2021). *Hematology and cytology*. En J.M. Bassert, A.D. Beal, & O.M. Samples (Eds). *McCurnin's clinical textbook for veterinary technicians and nurses*, (pp. 341-362). Missouri: Elsevier.
- Spinella, G., Arcamone, G., & Valentini, S. (2021). Cranial cruciate ligament rupture in

dogs: Review on biomechanics, etiopathogenetic factors and rehabilitation. *Veterinary Sciences*, 8(9), 186. <https://doi.org/10.3390/vetsci8090186>

Studdert, V.P., Gay, C.C. & Blood, D.C. (2012). *Saunders comprehensive veterinary dictionary*. (4. ed). Missouri: Saunders.

Takashima, G.K. & Day, M.J. (2014). *Setting the one health agenda and the human-companion animal bond. International Journal of Environmental Research and Public Health*, 11 (11), 11110-11120. <https://doi.org/10.3390/ijerph111111110>

Tobias, K.M. (2010). *Manual of Small Animal Soft Tissue Surgery*. Iowa: Wiley Blackwell.

VCA California Veterinary Specialists - Ontario. (s.f.). Ventral Slot Surgery. <https://vcahospitals.com/california-veterinary-specialists-ontario/departments/neurology/ventral-slot-surgery>

Willard, M.D. & Schulz, K.S. (2013). *Surgical infections and antibiotic selection*. En T.W. Fossum (Ed), *Small animal surgery* (pp. 84-94). Missouri: Elsevier.

## 6. ANEXOS

### Anexo 1. Primera carta de término de pasantía en Centro Veterinario México.

Ciudad de México a 21 de febrero de 2025



**Tatiana Jiménez Chaves**

Nacionalidad: Costarricense  
Profesión: Estudiante de Medicina Veterinaria  
Universidad Nacional de Costa Rica  
Medicina Veterinaria  
Cédula: 115990762

Por medio de la presente hacemos constar que la estudiante de Medicina Veterinaria **TATIANA JIMÉNEZ CHAVES** ha concluido satisfactoriamente el programa interno de estancia correspondiente al periodo del **13 de enero al 21 de febrero de 2025** en las instalaciones de nuestro hospital cubriendo un total de 282 horas.

Durante su estancia la alumna siempre presentó actitud cooperativa y propositiva, con un trato cordial con los médicos del hospital y respetuoso hacia los pacientes tratados.

El programa tiene como finalidad extender los conocimientos médicos veterinarios dirigidos a la práctica cotidiana considerándose una extensión de su formación académica.

Centro Veterinario México avala que la estudiante de Medicina Veterinaria **TATIANA JIMÉNEZ CHAVES**, cumplió con el objetivo de dicho programa.

Extiendo la presente para los fines que al interesado convengan.

M.V.Z. Cesar Sánchez Merino  
Coordinador de Programas Académicos  
Centro Veterinario México

PORFIRIO DIAZ 149  
COL. NOCHE BUENA

ALCALDIA BENITO JUAREZ  
C.P. 03720 CIUDAD DE MEXICO

TEL.: 55-9501-6050  
55-5598-4203  
56-3739-6018

**Anexo 2.** Segunda carta de término de pasantía de Centro veterinario México.

Ciudad de México a 18 de abril de 2025



**Tatiana Jiménez Chaves**

Nacionalidad: Costarricense  
Profesión: Estudiante de Medicina Veterinaria  
Universidad Nacional de Costa Rica  
Medicina Veterinaria  
Cédula: 115990762

Por medio de la presente hacemos constar que la estudiante de Medicina Veterinaria **TATIANA JIMÉNEZ CHAVES** ha concluido satisfactoriamente el programa interno de estancia correspondiente al periodo del **03 de marzo al 18 de abril de 2025** en las instalaciones de nuestro hospital cubriendo un total de 324 horas.

Durante su estancia la alumna siempre presentó actitud cooperativa y propositiva, con un trato cordial con los médicos del hospital y respetuoso hacia los pacientes tratados.

El programa tiene como finalidad extender los conocimientos médicos veterinarios dirigidos a la práctica cotidiana considerándose una extensión de su formación académica.

Centro Veterinario México avala que la estudiante de Medicina Veterinaria **TATIANA JIMÉNEZ CHAVES**, cumplió con el objetivo de dicho programa.

Extiendo la presente para los fines que al interesado convengan.



M.V.Z. Cesar Sánchez Merino  
Coordinador de Programas Académicos  
Centro Veterinario México

PORFIRIO DIAZ 149  
COL. NOCHE BUENA

ALCALDIA BENITO JUAREZ  
C.P. 03720 CIUDAD DE MEXICO

TEL.: 55-9501-6050  
55-5598-4203  
☎ 56-3739-6018