

**Universidad Nacional
Facultad de Ciencias de la Salud
Escuela de Medicina Veterinaria**

Biopsias y Citologías Endometriales en Bovinos

Modalidad: Pasantía

**Trabajo Final de Graduación para optar por el Grado Académico
de Licenciatura en Medicina Veterinaria**

Daniel Zeledón Donzo

**Campus Pbro. Benjamín Núñez
2007**

TRIBUNAL EXAMINADOR

Nombre: Dra. Laura Castro Ramírez

Subdirectora: _____

Nombre: Dr. Carlos Jiménez Sánchez

Director: _____

Nombre: Dr. Alexis Berrocal Ávila

Tutor: _____

Nombre: Dr. Carlos Madriz Bonilla

Lector _____

Nombre: Dr. Leonel Navarro Rojas

Lector _____

Fecha: Lunes 17 de Septiembre del 2007

DEDICATORIA

A Martha Donzo Moya y Daniel Zeledón Gómez por hacer de mi lo que hoy en día soy.
A Julieta Zeledón Donzo y a Gustavo Zeledón Donzo por haber estado siempre ahí para mí.
A los miembros de la familia que ya se fueron y a los que llegaron.
Y a mis amigos.

AGRADECIMIENTOS

A la Dra. Ana Meneses Guevara y al Dr. Jorge Villalobos Salazar por haber ayudado en el inicio de mi formación como Médico Veterinario.

Al Dr. Alexis Berrocal Ávila por ser el impulso para romper fronteras y por insistir que existe algo más allá.

A la gente del Ontario Veterinary College, en especial al Dr. Walter Jonhson, Dr. Cyril Stephen, Sr. Jim Rahn, Dr. Carlos Medina y Dr. Guillermo Arroyo, por haber ayudado en mi pasantía y por haber hecho de mi estancia en el extranjero provechosa y acogedora.

A la gente de la Escuela de Medicina Veterinaria de la Universidad Nacional que de una u otra manera han contribuido con mi formación como Médico Veterinario y como persona.

A toda la gente que durante la carrera estuvo ahí y en especial aquellos que se ganaron mi cariño y aprecio: Ana Cecilia Estrada, Carlos Alpizar, Gabriela Beita, Alejandra Calderón, Bernabé Berrocal, Ricardo García, Rocío Gonzáles, María Pía Martín, Esteban Mesen, Natalia Pérez, Sharon Pérez, Gabriel Rodríguez, Melissa Rodríguez, Laura Villegas y si se me escapa alguien sabrá que igual está en mi corazón.

A mi grupo de internado por haber compartido tantas experiencias gratas y no tan gratas conmigo.

Al Dr. Leonel Navarro Rojas por su apoyo incondicional y por ser un gran maestro, gran amigo y gran persona.

A mi tutor, Dr. Alexis Berrocal, y lectores, Dr. Leonel Navarro y Dr. Carlos Madriz, por facilitar y pulir este trabajo.

INDICE DE CONTENIDOS

TRIBUNAL EXAMINADOR	i
DEDICATORIA	ii
AGRADECIMIENTOS	iii
INDICE DE CONTENIDOS	iv
INDICE DE CUADROS	vi
INDICE DE FIGURAS	vii
LISTA DE ABREVIATURAS	ix
RESUMEN	x
ABSTRACT	xii
1. INTRODUCCIÓN	1
1.1. Antecedentes.	1
1.1.1. Generalidades.	1
1.1.2. Estructura histológica del tracto reproductivo de la hembra.	2
1.1.3. Cambios histológicos en el endometrio a través del ciclo estral.	2
1.1.4. Inmunidad del tracto reproductivo de la hembra.	4
1.1.5. Biopsias endometriales como técnica diagnóstica.	5
1.1.6. Citología endometrial como técnica diagnóstica.	7
1.1.7. Condiciones uterinas donde las biopsias y citologías endometriales son de utilidad diagnóstica.	8
1.1.7.1 Período post-parto y complejo metritis.	8
1.1.7.2 Infecciones uterinas.	11
1.1.7.3 Desbalances hormonales.	12
1.2. Justificación.	14
1.2.1. Importancia.	14
1.3. OBJETIVOS	15
1.3.1. Objetivo General.	15
1.3.2. Objetivos Específicos.	15
2. MATERIALES Y METODOS	16
2.1. Lugar visitado.	16

2.2. Población utilizada.	16
2.3. Recolección de muestras.	16
2.4. Evaluación histopatológica.	17
2.5. Evaluación citológica.	18
3. RESULTADOS	19
3.1. Parte I. Tractos reproductivos provenientes de matadero.	19
3.1.1. Evaluación macroscópica.	19
4. DISCUSIÓN	34
4.1. Parte I. Tractos reproductivos provenientes de matadero.	34
4.1.1. Evaluación Macroscópica.	34
4.1.2. Evaluación Histopatológica.	34
4.1.3. Evaluación Citológica.	40
4.2. Parte II. Animales de enseñanza del Ontario Veterinary College.	44
4.2.1. Evaluación Macroscópica y Citológica.	44
5. CONCLUSIONES	48
6. RECOMENDACIONES	50
7. REFERENCIAS BIBLIOGRAFICAS	51
8. ANEXOS	57

INDICE DE CUADROS

Cuadro 1. Relación de la configuración glandular endometrial, presencia de secreción glandular endometrial y edema endometrial en muestras histológicas endometriales de tractos reproductivos provenientes de matadero con la presencia de estructuras ováricas.	22
Cuadro 2. Relación entre la presencia de células inflamatorias en la zona funcional del endometrio y variables como el diámetro cervical, la presencia de secreción cervical y la presencia de fibrosis periglandular endometrial en las muestras histológicas de tractos reproductivos obtenidos de matadero.	25
Cuadro 3. Comparación del hallazgo de presencia de células inflamatorias entre muestras histológicas y muestras citológicas del endometrio de tractos reproductivos provenientes de matadero.	29
Cuadro 4. Número de muestras citológicas obtenidas mediante lavado uterino o mediante raspado endometrial según su concentración de células inflamatorias. De acuerdo a la clasificación cualitativa hecha de la concentración de células inflamatorias.	33

INDICE DE FIGURAS

- Figura 1. Proporción de estructuras ováricas (cuerpo lúteo, folículos, quistes) presentes en los 24 tractos reproductivos provenientes de vacas sacrificadas en el matadero Gencor (Kitchener, Ontario, Canadá). 19
- Figura 2. Proporción de tractos uterinos provenientes del matadero Gencor (Kitchener, Ontario, Canada) que presentaban secreciones cervicales (n=8, 33,3%) clasificados según a la apariencia macroscópica de la secreción. 20
- Figura 3. Proporción de muestras histológicas de acuerdo a su aptitud para ser interpretadas. Según la escala de evaluación utilizada basada en la presencia de epitelio endometrial. 21
- Figura 4. Proporción de muestras histológicas obtenidas en los tractos reproductivos provenientes de matadero según su concentración de células inflamatorias. Según la clasificación cualitativa hecha de la presencia de células inflamatorias. 24
- Figura 5. Proporción de muestras citológicas obtenidas por cepillo de tractos reproductivos provenientes de matadero clasificadas según la integridad de las células endometriales encontradas. 27
- Figura 6. Proporción de muestras citológicas obtenidas en los tractos reproductivos provenientes de matadero según su concentración de células inflamatorias. Según la clasificación cualitativa realizada de la concentración de células inflamatorias. 28

Figura 7. Número de muestras citológicas clasificadas de acuerdo a la morfología de las células endometriales obtenidas mediante las técnicas de lavado uterino y raspado endometrial por cepillo. La clasificación utilizada se basa en la integridad de las células.....	31
Figura 8. Número de muestras clasificadas de acuerdo a la naturaleza del fondo de las muestras citológicas obtenidas mediante las técnicas de lavado uterino y raspado endometrial por cepillo.	32

LISTA DE ABREVIATURAS

FSH:	Hormona Folículo Estimulante
LH:	Hormona Luteinizante
GnRH:	Hormona Liberadora de las Gonadotropinas
TNF- α :	Factor de Necrosis Tumoral - alfa
IL:	Interleucina
LPS:	Lipopolisacárido
PGF-2 α :	Prostaglandina F-2alfa
PGE2;	Prostaglandina E2
EGF:	Factor de Crecimiento Epidermal
IGF:	Factor de Crecimiento Insulínico

RESUMEN

El presente trabajo final de graduación se realizó en el “Theriogenology Laboratory” del “Ontario Veterinary College” y consistió en un externado de 11 semanas, donde se desarrolló una experiencia teórico-práctica en el abordaje histopatológico y citológico endometrial para el diagnóstico de problemas reproductivos.

Se evaluó, tanto con histopatología como con citología, 19 tractos reproductivos provenientes de matadero, mientras que 5 tractos mas fueron evaluados únicamente mediante citología. Las muestras endometriales fueron obtenidas mediante biopsia del endometrio y mediante raspado endometrial con cepillo. Además, estos tractos se describieron macroscópicamente.

También, se realizó un análisis citológico de 10 muestras tomadas por raspado endometrial con cepillo y 10 muestras por lavado uterino en 4 vacas pertenecientes al hato de enseñanza del “Ontario Veterinary College”. Además, se realizó palpación trans-rectal para dar una descripción macroscópica del tracto reproductivo.

En las muestras citológicas y en las histológicas se reconoció e interpretó los hallazgos presentes, se identificó la calidad de la muestra tomada y se asoció los hallazgos microscópicos con los hallazgos encontrados tanto a nivel de ovarios como de útero.

En el estudio histopatológico se reconoció variables histológicas que ayudan a definir la relación entre la función ovárica con respecto al día del ciclo estral y la etapa de desarrollo en que se encuentra el tejido endometrial. Además, en tractos con endometritis se determinó la concentración de células inflamatorias y el tipo de célula predominante, los cuales son buenos marcadores de cronicidad y severidad del proceso.

En cuanto a la citología endometrial, métodos como el raspado del endometrio mediante cepillo y el lavado uterino son prácticos para obtener muestras citológicas a nivel de campo. La evaluación citológica de las muestras obtenidas por cualquiera de estos dos métodos da idea del desarrollo endometrial y grado de inflamación. Aunque las muestras obtenidas con cepillo son de mejor calidad.

Se encontró correlación entre los hallazgos encontrados en muestras citológicas e histológicas. Sin embargo, el estudio histopatológico de muestras uterinas tiene una mayor

sensibilidad y especificidad para la detección de enfermedad endometrial en comparación con la citología. No obstante, ambas herramientas ayudan a mejorar la precisión diagnóstica.

Son necesarias más herramientas diagnósticas para abordar adecuadamente problemas reproductivos. El estudio histopatológico y citológico representan buenas opciones para dar un diagnóstico certero, establecer un tratamiento apropiado y dar un pronóstico adecuado del desempeño reproductivo futuro del animal.

ABSTRACT

This final graduation project was carried out in the Theriogenology Laboratory of the Ontario Veterinary College. It consisted of an externship of 11 weeks long where a theoretical-practical experience on histopathological and cytological assessment of the endometrium was performed.

Nineteen reproductive tracts coming from a slaughterhouse were evaluated by histopathology and cytology. Also, 5 more tracts were also evaluated but just by cytology. Endometrial samples were obtained by biopsies and by the cytobrush technique. Besides, the reproductive tracts were described macroscopically.

Additionally, an endometrial cytological analysis of 4 cows which belonged to the teaching cows of the Ontario Veterinary College was performed. In addition, trans-rectal palpation was performed in order to describe macroscopically the reproductive tract.

In the cytological and histological samples, the principal findings were recognized and interpreted; the quality of the samples was defined; and, microscopic findings were related with findings at ovaric level as at uterine level.

Histological variables of the endometrium that help to establish a relationship between the ovaric function and the development of the endometrial tissue were recognized. As well in the reproductive tracts with endometritis, the concentration of inflammatory cells and the predominant cell type were determined; these parameters are good indicators of the cronicity and severity of the process.

Regarding the endometrial cytology methods, the cytobrush technique and the uterine lavage are very useful to get cytological samples in the field. The cytological evaluation of samples taken either by cytobrush technique or by uterine lavage gives an idea of the endometrial development and inflammatory status. Though, the samples taken by cytobrush have better quality than the ones taken by uterine lavage.

A correlation was found between the findings in the cytological samples and those of the histological samples. However, the histopathological examination of endometrial samples has a better sensitivity and specificity in the detection of endometrial disease than the cytological examination. Nevertheless, cytology and histopathology improve diagnostic accuracy.

More diagnostic tools are needed in order to assess properly reproductive diseases. The histopathological and cytological evaluations are good options to give an accurate diagnosis, to establish a proper treatment and, to give a prognosis of the future reproductive performance.

1. INTRODUCCIÓN

1.1. Antecedentes.

1.1.1. Generalidades.

Las anomalías en el tracto reproductivo de bovinos, especialmente en el útero y/o los ovarios, usualmente resultan en subfertilidad. Un examen morfológico de este sistema provee información útil cuando se presentan problemas en la fertilidad de los animales, pero desgraciadamente en la mayoría de los casos no se observa signos evidentes cuando se realizan exámenes clínicos de rutina a animales con riesgo de sufrir un pobre desempeño reproductivo. La palpación trans-rectal del sistema reproductivo de la vaca es la técnica más común y barata para la evaluación de las condiciones fisiológicas y patológicas del mismo. Sin embargo, en ciertas ocasiones, esta técnica no provee suficiente información (Ferguson y Galligan, 2000; Kasimanickam, 2002; Ahmadi et al., 2005; Sanders, 2005).

La eficiencia reproductiva tiene un impacto mayor en la rentabilidad de las operaciones ganaderas. Una tasa de preñez del 100% nunca puede ser esperada, hasta en los animales completamente normales. Novillas normales y fértiles tienen una tasa de concepción de casi el 90%, pero debido a muerte embrionaria temprana durante las primeras semanas post-concepción la tasa de preñez disminuye al 60%. Se ha propuesto que fallos en la fertilización y la muerte embrionaria deben de ser tomados como normales. Estas pérdidas en la tasa de preñez son resultado del azar o de la manera que la naturaleza ha escogido para eliminar genotipos dañados. Por esta razón, resulta necesario optimizar la eficiencia en los programas reproductivos al máximo, por lo que es importante identificar patologías reproductivas y seleccionar los animales según su eficiencia reproductiva (Ferguson y Galligan, 2000; Bage et al., 2002; Sanders, 2005; Wiltbank et al., 2006).

El objetivo del manejo reproductivo en bovinos es tener la vaca preñada de manera eficiente en un intervalo rentable después del parto. Las intervenciones veterinarias y de manejo son beneficiosas únicamente si resultan en una preñez a tiempo. Cuando se realizan evaluaciones reproductivas antes del periodo de monta, se requiere que se identifique los animales que presentan riesgos de no quedar preñados en el tiempo requerido para que esta práctica tenga valor. Además, se deben identificar aquellos animales que se pueden beneficiar de tratamientos. El abordaje de estos problemas, recordando que en muchos de los casos el útero es el órgano de interés, muestra que el estudio del tejido endometrial, tanto con

histopatología como con citología, representa una gran alternativa para un diagnóstico preciso (Bonnett, 1988; Ferguson y Galligan, 2000; Kasimanickam, 2002; LeBlanc et al., 2002; Sanders, 2005).

1.1.2. Estructura histológica del tracto reproductivo de la hembra.

La estructura histológica de los cuernos y el cuerpo uterino de los bovinos consta de tres capas: endometrio (mucosa y submucosa), miometrio (túnica muscularis) y perimetrio (serosa). El endometrio está compuesto de dos zonas que difieren en función y estructura. Una capa superficial, también llamada zona funcional, que se degenera parcialmente durante el ciclo estral. Y una capa profunda, la zona basal, la cual persiste a través del ciclo. La zona funcional, cuando se pierde, es restaurada a partir de esta capa profunda (Dellmann y Brown, 1987; Ohtani et al., 1993; Dellman y Carithers, 1996).

La zona funcional puede ser dividida en capa superficial o compacta, esta contiene relativamente pocas glándulas y abundante estroma, y una capa profunda, la cual contiene abundantes glándulas y relativamente menos estroma. La capa funcional es extremadamente sensible a la influencia hormonal ovárica, mientras que la capa basal no lo es tanto. El epitelio endometrial del bovino es pseudoestratificado columnar y/o simple columnar. La altura y la estructura de las células epiteliales están relacionadas con la secreción de hormonas ováricas a través del ciclo (Dellmann y Brown, 1987; Bibbo, 1997).

El miometrio consiste de dos capas musculares organizadas en forma espiral, con orientación predominantemente circular en la capa interna y más longitudinal en la capa externa. En medio de estas dos capas existe una capa vascular (estrato vascular) del cual se deriva un aporte sanguíneo importante para el endometrio. Por otra parte, el perimetrio es altamente vascularizado y consta de tejido conectivo cubierto por mesotelio peritoneal (Dellman y Carithers, 1996).

1.1.3. Cambios histológicos en el endometrio a través del ciclo estral.

Se ha reportado cambios histológicos en el endometrio bovino a través del ciclo estral. Estos incluyen variaciones en la altura del epitelio superficial, en la altura del epitelio glandular, en el tamaño del lumen glandular, en el desarrollo glandular, en la secreción glandular y en el edema estromal. Estos cambios endometriales son influenciados

principalmente por estrógenos durante el proestro y estro, por estrógenos y progesterona durante el metaestro y por progesterona durante el diestro (Dellmann y Brown, 1987; Ohtani et al., 1993; Dellman y Carithers, 1996).

En el proestro, los niveles de progesterona disminuyen, la secreción de FSH por la adenohipofisis aumenta y promueve el crecimiento folicular y la secreción de estrógenos. El endometrio se ve engrosado, congestionado y edematoso, las glándulas uterinas aumentan de tamaño y la altura del epitelio uterino y glandular aumenta. Durante el estro, los niveles de estrógeno son máximos, y un pequeño pico de LH induce la ovulación. La mucosa uterina aumenta de grosor, las glándulas uterinas aumentan aun más en tamaño y se ramifican, y el epitelio uterino y glandular continúa aumentando en altura (Dellmann y Brown, 1987; Ohtani et al., 1993; Dellman y Carithers, 1996).

Pequeñas hemorragias (metrorragia) se observan en la capa funcional poco después de la ovulación. Durante el metaestro, los niveles de estrógeno disminuyen y los niveles de progesterona empiezan a aumentar (desarrollo inicial del cuerpo lúteo). La mucosa uterina se encuentra en su máxima altura y las glándulas uterinas continúan ramificándose. La metrorragia cesa alrededor de la mitad de metaestro. Una invasión de eosinófilos puede ocurrir durante el estro hasta la mitad del ciclo, pero este no es un hallazgo constante. Mastocitos, los que usualmente se encuentran en la mucosa, aumentan en número en el momento de máximo edema, especialmente en las áreas de las carúnculas (Dellmann y Brown, 1987; Dellman y Carithers, 1996; Ohtani et al., 1993).

Durante el diestro, el cuerpo lúteo alcanza su madurez, lo que causa que los niveles de progesterona alcancen su máximo cerca de la mitad del diestro. Bajo la influencia de la progesterona producida por el cuerpo lúteo, las células del estroma endometrial, especialmente aquellas de la capa superficial, acumulan volumen citoplasmático, aumentan de tamaño y adquieren apariencia poliédrica resultando en una apariencia epiteloide, estas células del estroma endometrial son conocidas como células predeciduales o pseudodeciduales. El edema endometrial y el grosor endometrial gradualmente empiezan a disminuir, causando que las glándulas se muestren con una configuración tortuosa. Durante el diestro medio, la actividad secretoria tanto de las células epiteliales superficiales como de las glandulares se encuentra al máximo. En el diestro tardío, el cuerpo lúteo entra en regresión (al menos que ocurra preñez), causando una disminución en los niveles de progesterona, provocando un drástico aumento en

la altura del endometrio, las glándulas entran en regresión, esto es, dejan su configuración tortuosa y se acortan, y las células epiteliales superficiales y glandulares cesan la secreción (Dellmann y Brown, 1987; Ohtani et al., 1993; Dellman y Carithers, 1996; Bibbo, 1997).

1.1.4. Inmunidad del tracto reproductivo de la hembra.

La vulva, el vestíbulo, la vagina y el cérvix actúan como barreras físicas contra los patógenos que pretenden ascender a través del tracto genital. Las barreras fisiológicas incluyen cantidades considerables de muco secretadas por la vagina y el cérvix, particularmente durante el estro. La principal barrera fagocítica es proveída por la invasión de neutrófilos en respuesta al desafío por los patógenos. Y las barreras inflamatorias incluyen las moléculas de defensa no específicas como la lactoferrina, defensinas y proteínas de fase aguda (Sheldon y Dobson, 2004).

La fagocitosis es el principal mecanismo de defensa de patógenos del útero de la vaca. En el útero, los neutrófilos son las células fagocíticas más importantes y las primeras en ser reclutadas desde la circulación periférica hacia el lumen en respuesta al desafío por parte de patógenos. Una fagocitosis efectiva en el lumen uterino necesita de la movilización y migración de una cantidad adecuada de neutrófilos desde la circulación periférica en respuesta a estímulos quimiotácticos producidos tanto directa como indirectamente por las bacterias que están ahí presentes. La respuesta inmune celular juega un papel predominante en las infecciones genitales, comparado con la respuesta humoral. A pesar de que se ha sugerido que los focos de linfocitos son una indicación de infección bacteriana, se ha encontrado frecuentemente estos focos en vacas en las cuales no se han aislado bacterias, siendo considerados como indicadores de la competencia inmunitaria del animal (Bonnett et al., 1991b; Ahmadi et al., 2005; Herath et al., 2006).

Seguido al reconocimiento de los patógenos, las células inmunes liberan moléculas pro-inflamatorias incluyendo factor de necrosis tumoral α (TNF- α), γ -interferon, interleucinas (IL-1, IL-6, IL-8, IL-12) y óxido nítrico. Estas moléculas ayudan al reclutamiento y activación de más células inmunes y estimulan la secreción hepática de proteínas de fase aguda. Las células ováricas han sido cultivadas para probar los efectos de mediadores de inflamación *in-vitro*. La adición de LPS a folículos ováricos pequeños en cultivo reduce la secreción de estradiol y aumenta la apoptosis de células de la granulosa, mientras que el porcentaje de

oocitos que se desarrollan en blastocistos disminuye. Las células de la granulosa y de la teca expresan receptores de TNF- α y el TNF- α suprime la secreción de estradiol y progesterona. Otra citoquina, IL-6 también suprime la secreción de estradiol por las células de la granulosa. En las células luteales, la producción de progesterona inducida por gonadotropina es inhibida por IL-1, TNF- α y γ -interferon. Además, se ha probado que la administración de bacterias a explantes endometriales o células epiteliales endometriales in vitro promueve la secreción de prostaglandina F2 α (PGF2 α) y prostaglandina E2 (PGE2). Aparte de ser inmunomediadores, la PGF2 α conlleva una función luteolítica en el ganado, mientras tanto la PGE2 es luteotrópica. Por consiguiente, una producción de prostaglandinas sin regulación puede alterar los ciclos ováricos. En otras palabras, la presencia de un folículo dominante en el ovario ipsilateral al cuerno uterino previamente grávido es un marcador de fertilidad, ya que al existir esta estructura indica que no hubo ninguna interferencia en su desarrollo y es posible que esto sea reflejo de la salud uterina (Mateus et al., 2002; Sheldon y Dobson, 2004; Herath et al., 2006).

Los esteroides ováricos modifican la respuesta a patógenos en el útero. La progesterona suprime la respuesta inmune haciendo al útero más susceptible a infecciones bacterianas espontáneas. Infusiones intrauterinas experimentales de *Escherichia coli* y *Arcanobacterium pyogenes* solo establecieron infecciones cuando las bacterias fueron infundidas después del inicio de la fase luteal y se encontraban concentraciones elevadas de progesterona. Es difícil establecer infecciones uterinas experimentales cuando los estrógenos dominan el útero (Lewis, 1997; Herath et al., 2006).

1.1.5. Biopsias endometriales como técnica diagnóstica.

“Mejoras en el área del diagnóstico de enfermedades reproductivas son un requisito para enfrentar exitosamente los problemas de infertilidad en bovinos. En este camino, parece deseable dilucidar las posibilidades de las biopsias endometriales”. Esta cita proviene de uno de los trabajos pioneros en el campo de las biopsias endometriales, que fue publicado por Skjerven en 1956. En la actualidad siguen haciendo falta herramientas diagnósticas para el clínico que espera resolver problemas de infertilidad en bovinos (Bonnett, 1988; Ferguson y Galligan, 2000; Kasimanickan, 2002; Sanders, 2005).

En un estudio realizado por Bonnett et al. (1991a) se demostró que un 95% de las biopsias tomadas de tan temprano como el día 26 post-parto fueron adecuadas para la evaluación subjetiva de la inflamación en el estrato compacto, conteos de focos de linfocitos y observación de las glándulas, incluyendo: concentración, tamaño, y número de capas de fibrosis alrededor de las glándulas. Además, se demostró una correlación positiva entre la evaluación subjetiva y objetiva de las biopsias endometriales (Bonnett et al., 1991b). Finalmente, se demuestra la correlación de estos criterios evaluados en las biopsias endometriales con el desempeño reproductivo subsiguiente del animal (Bonnet y Martin, 1995).

Las biopsias endometriales han sido ampliamente utilizadas para el estudio de vacas repetidoras (vacas con más de tres saltos o inseminaciones, que no han quedado preñadas y que no presentan hallazgos clínicos evidentes). Mediante biopsias endometriales y estudios histopatológicos se concluyó que la endometritis subclínica es un contribuyente mayor al síndrome de las vacas repetidoras (Dogan et al., 2002). Usando técnicas histológicas se evaluaron los cambios en el endometrio de vacas repetidoras contra los de vacas normales. Encontrando diferencias significativas en el desarrollo histológico endometrial de acuerdo al día del ciclo estral entre los animales infértiles y fértiles (Ohtani y Okuda, 1995). Además, las biopsias endometriales han sido utilizadas como una técnica para obtener muestras para medir concentraciones de factores de crecimiento en el tejido endometrial de vacas repetidoras y vacas normales. Demostrando desbalances de factores de crecimiento en vacas repetidoras en ciertas etapas del ciclo estral comparadas con animales normales (Katagiri y Takahashi, 2006).

Finalmente, la biopsia endometrial y el estudio histopatológico es el único método que da una clara perspectiva del ambiente uterino, tanto en el desarrollo (altura epitelial, concentración glandular, tipo de glándulas, mitosis, reacción pseudodecidual, etc.) como en inflamación (fibrosis, grado de infiltración leucocitaria, célula inflamatoria predominante, etc.) e infección (aislamientos bacterianos). A pesar de su gran utilidad, existe controversia en el uso de las biopsias endometriales debido a su elevado costo, consumo de tiempo y su posible repercusión en la fertilidad (aunque de esto último no existe información concluyente) (Bonnett, 1988; Bekana et al., 1996; Boos, 1998; Kask et al., 1998; Gilbert et al., 2005; Katagiri y Takahashi, 2006).

1.1.6. Citología endometrial como técnica diagnóstica.

La evaluación citológica del tracto reproductivo ha sido utilizada con frecuencia para evaluar posibles lesiones en humanos y animales domésticos. Para la evaluación citológica se requiere de una técnica que obtenga células bien preservadas, representativas de una gran área de la superficie uterina y que no cause daño al tracto reproductivo, esto con el objeto de obtener resultados consistentes y confiables. Las células para la evaluación citológica del endometrio pueden ser recolectadas mediante aspirados, lavados, hisopados y mediante raspado con cepillo (Ball et al., 1988; Bourke et al., 1997; Gilbert et al., 2005; Kasimanickam et al., 2005; Santos et al., 2006).

La citología puede dar una idea del desarrollo celular endometrial, grado de inflamación y además puede ser una buena técnica para recolectar muestras para el análisis bacteriológico. Estudios han propuesto que la citología endometrial puede ser una prueba diagnóstica de utilidad para identificar vacas con inflamación uterina subclínica que no han sido identificadas por otras pruebas diagnósticas de rutina (Gilbert et al., 2005; Kasimanickam et al., 2005; Santos et al., 2006).

El examen citológico de muestras obtenidas mediante lavados uterinos con pequeños volúmenes de salina para recuperar neutrófilos ha sido recientemente estudiado en ganado de leche. El lavado uterino obtiene más células de la superficie endometrial y provee una muestra más representativa de los contenidos del lumen uterino comparado con hisopados o con las biopsias. Sin embargo, se puede causar irritación del endometrio y es posible que cualquier demora en la evaluación citológica pueda afectar el número total de células nucleadas y pueda alterar la evaluación citológica (Gilbert et al., 2005; Santos et al., 2006).

Tanto en humanos como en equinos, la técnica del cepillo ha sido determinada como superior a otros métodos para la colecta de células cervicales y endometriales. Kasimanickam et al. (2005) demostró que la técnica del cepillo puede ser usada exitosamente y con confiabilidad para obtener muestras del endometrio en bovinos. Esta técnica abarca una muestra *in situ*, la cual puede representar la naturaleza inflamatoria del endometrio, comparado con la técnica del lavado uterino, la cual recoge una muestra diluida de los contenidos del lumen uterino. Además, resulta en menos distorsión de las células comparada con el lavado uterino. No obstante, la técnica del cepillo requiere equipo especializado, la

colecta de la muestra por este método resulta más sencilla, más consistente, y produce resultados rápidos (Kasimanickam et al., 2005).

1.1.7. Condiciones uterinas donde las biopsias y citologías endometriales son de utilidad diagnóstica.

1.1.7.1 Período post-parto y complejo metritis.

El desempeño reproductivo de las vacas post-parto después de un periodo de espera voluntario está altamente relacionado con el estatus de salud del útero. Antes del parto el lumen uterino es estéril y si ocurre invasión bacteriana existe usualmente reabsorción del embrión o aborto. Durante el parto, las barreras físicas del cérvix, vagina y vulva se ven comprometidas proveyendo la oportunidad para que bacterias asciendan al tracto genital desde el ambiente, al igual que desde la piel y las heces del animal (Kasimanickam et al., 2002; Sheldon y Dobson, 2004).

El periodo post-parto es crucial en la vida de las vacas, es el periodo en el cual el animal reestablece las actividades uterinas y ováricas normales. El periodo post-parto se ha definido como el intervalo desde el parto hasta la completa involución uterina. Este periodo se ha dividido en puerperio, periodo intermedio y periodo post-ovulatorio. El puerperio es definido como el intervalo desde el parto hasta que la hipófisis es capaz de responder a los estímulos de GnRH (aproximadamente de 7 a 14 días post-parto). El periodo intermedio es el intervalo desde que la hipófisis responde a la GnRH a la primera ovulación post-parto. Y el periodo post-ovulatorio es el intervalo desde la primera ovulación hasta una completa involución uterina, la cual es definida a grosso modo como el tiempo en que los cuernos uterinos y el cérvix alcanzan aproximadamente 40 mm. en diámetro y las carúnculas se encuentran epitelizadas (Bekana et al., 1996; Lewis, 1997).

Durante el periodo puerperal, alrededor del 90% de las vacas desarrollan una leve endometritis no-patológica, la cual parece ser característica de la involución uterina. Durante el periodo intermedio, las vacas normales reducen o eliminan los organismos patogénicos que típicamente se encuentran en el útero post-parto. Las infecciones uterinas que persisten durante este periodo usualmente son clasificadas como endometritis o metritis, y ambas condiciones pueden llegar a ser crónicas. Cuando vacas con endometritis o metritis crónica ovulan (empezando el periodo post-ovulatorio) usualmente desarrollan una piometra en

cuestión de unos días. Endometritis, metritis y piometra se encuentran relacionadas (usualmente se desarrollan secuencialmente) y regularmente son llamadas colectivamente como el complejo metritis-piometra o el complejo metritis (Lewis, 1997).

Como una entidad patológica, la endometritis es una inflamación del endometrio sin signos sistémicos, la cual está asociada con infección crónica post-parto del útero con bacterias patógenas, principalmente *Arcanobacterium pyogenes*. En la metritis todas las capas de la pared uterina se encuentran inflamadas. Por otra parte, la piometra indica que un exudado purulento se ha acumulado en el lumen uterino (Lewis, 1997; LeBlanc et al., 2002).

En la endometritis aguda se observa congestión, edema e infiltración de neutrófilos en la mucosa y el lumen glandular con degeneración y necrosis del epitelio superficial. En la endometritis subaguda se observa, agregación local o difusa de linfocitos, macrófagos y células plasmáticas cargadas de hemosiderina y actividad regenerativa en glándulas sin fibrosis. La endometritis crónica es caracterizada por infiltración de células inflamatorias mononucleares asociada con fibrosis periglandular y dilatación quística de las glándulas endometriales. Además, se ha dicho que la presencia de neutrófilos en el útero entre los 40 a 60 días post-parto está asociado con endometritis subclínica (Gilbert et al., 1998; Ahmadi et al., 2005).

Las causas exactas de las infecciones uterinas durante el período post-parto son desconocidas. Los organismos patógenos que son aislados del útero son encontrados generalmente en el ambiente de las explotaciones ganaderas y son capaces de infectar otros tejidos y órganos. La mayoría de vacas resuelve la endometritis espontáneamente y normalmente no se observa ningún efecto apreciable en el desempeño reproductivo. Se ha dicho que condiciones como distocia, retención de placenta, partos gemelares, nutrición, enfermedades metabólicas, pobres condiciones higiénicas de la granja y partos asistidos pueden predisponer a infecciones uterinas. Además, la función de los neutrófilos en la sangre periférica puede estar afectada antes del parto en algunas vacas y este defecto puede predisponer a los animales a infecciones uterinas post-parto; aunado a esto, los organismos asociados con estas infecciones pueden afectar aun más la actividad fagocítica y el movimiento de los neutrófilos al sitio de la infección (Lewis, 1997; Kasimanickam et al., 2005).

La palpación rectal es probablemente la técnica más utilizada para el diagnóstico de infecciones uterinas, pero es el método más insensible y menos específico que se encuentra a disposición. Típicamente, el tamaño, la consistencia de útero y cérvix y la cantidad de fluido en el útero son juzgados de acuerdo a lo esperado según el tiempo post-parto que tiene el animal. Sin duda, el grado de certeza de la palpación rectal del útero para el diagnóstico de infecciones depende en gran medida de habilidad y entrenamiento, lo cual puede variar tremendamente entre los practicantes. Por consiguiente, la palpación es un método que puede tender a llevar a errores en el diagnóstico (Lewis, 1997, LeBlanc et al., 2002).

Varios estudios han demostrado que el examen vaginoscópico es un método más certero para la detección de infecciones uterinas que la palpación rectal. Puede parecer lógico pensar que la presencia de una secreción uterina purulenta es un buen indicador para el abordaje de la salud uterina post-parto. La presencia de secreción purulenta a la vaginoscopia se encuentra altamente relacionada con infección bacteriana activa del útero. Sin embargo, la vaginoscopia falla en identificar todas las vacas que realmente se encuentren a riesgo de sufrir un pobre desempeño reproductivo. La ausencia de secreción uterina por examen vaginoscópico no es un verdadero indicador de ausencia de inflamación uterina. La identificación vaginoscópica de secreciones puede estar influenciada por la severidad de la infección, contracción miometrial, mecanismos uterinos de limpieza, conformación perineal, condición corporal, cambios posturales y ejercicio. Además, las secreciones uterinas pueden ser no detectadas externamente o por vaginoscopia en animales en los cuales el cérvix se encuentra cerrado (Miller et al., 1980; LeBlanc et al., 2002).

Se ha demostrado que animales identificados clínicamente como normales por procedimientos diagnósticos de rutina durante el periodo post-parto deben ser tamizados para la presencia de endometritis subclínica, esto con el objetivo de identificar animales a riesgo de un pobre desempeño reproductivo. Varios estudios demuestran que la citología es un método de gran ayuda para la prevención, diagnóstico y tratamiento de endometritis clínica y subclínica (Kasimanickam et al., 2002; Ahmadi et al., 2005; Gilbert et al., 2005). Kasimanickam et al. (2004) establecieron un umbral para definir endometritis subclínica con impacto en el desempeño reproductivo, este umbral fue conteos de polimorfonucleares en muestras citológicas por arriba del 10% entre los 34 y 47 días post-parto. Las biopsias endometriales y el estudio histopatológico puede constituir el método ideal para el

diagnóstico de la endometritis. Sin embargo, es un procedimiento invasivo, caro y que consume mucho tiempo. A parte de las limitaciones, las biopsias uterinas pueden proveer información significativa del pronóstico reproductivo del animal con infecciones uterinas (Lewis, 1997; Ahmadi et al., 2005; Gilbert et al., 2005).

La endometritis post-parto tiene un efecto negativo en el desempeño reproductivo, ya que aumenta los servicios por concepción, el intervalo parto-primer servicio y el intervalo parto-concepción, reduce el riesgo de preñez, disminuye la tasa de concepción, aumenta los días abiertos y aumenta la tasa de descarte (LeBlanc et al., 2002; Kasimanickam et al., 2004; Gilbert et al., 2005). Las infecciones uterinas usualmente interfieren con la fertilización o la sobrevivencia del embrión. Sin embargo, la endometritis no solo causa infertilidad al momento de la infección, sino que también resulta en infertilidad inclusive después de una resolución exitosa de la enfermedad (Herath et al., 2006).

Estudios han concluido que la endometritis subclínica puede ser un contribuyente mayor en el síndrome de vacas repetidoras (Ohtani y Okuda, 1995). Además de reducir la eficiencia reproductiva, las infecciones uterinas usualmente aumentan los costos sanitarios del hato, reducen la ingesta de alimento y causan una apreciable reducción en la producción láctea (Lewis, 1997). Gilbert et al. (2005) reportaron una prevalencia del 53% para endometritis en vacas entre los 40 y 60 días en 5 diferentes fincas lecheras. La alta prevalencia de esta condición hace que merezca gran atención por su impacto en el desempeño reproductivo subsiguiente (Gilbert et al., 2005).

1.1.7.2 Infecciones uterinas.

Durante el periodo del post-parto temprano más de un 90% de las vacas posee múltiples especies de bacterias en el lumen uterino, pero la prevalencia de esta condición disminuye con el tiempo. Una fuerte contaminación bacteriana después de trauma, distocia, pobre higiene y pobres mecanismos de defensa uterina pueden conllevar al establecimiento de infecciones uterinas post-parto (Mateus et al., 2002; Kasimanickam et al., 2004). Fluidos uterinos, citologías uterinas y biopsias endometriales pueden ser cultivados para identificar las poblaciones bacterianas aeróbicas y anaeróbicas durante el periodo post-parto. A pesar de que los cultivos bacterianos del útero pueden ser informativos, ellos no proveen evidencia definitiva de que la vaca debe ser tratada para infección uterina (Lewis, 1997).

Muchos de estos organismos asociados con infecciones uterinas han sido clasificados como patógenos facultativos (Bonnett et al., 1991c). Dentro de las bacterias más comúnmente asociadas con el complejo endometritis-metritis-piometra se encuentran: *Arcanobacterium pyogenes*, *Escherichia coli*, *Fusobacterium necrophorum* y *Prevotella melaninogenicus* (Mateus et al., 2002; Sheldon y Dobson, 2004).

El sinergismo que existe entre anaerobios facultativos y anaerobios estrictos, especialmente anaerobios gram-negativos, es un factor de virulencia aprovechado por estas bacterias para promover el establecimiento y la severidad de la enfermedad uterina (Bonnett et al., 1991c; Sheldon y Dobson, 2004). El *F. necrophorum* produce una leucotoxina, *P. melaninogenicus* produce una sustancia que previene la fagocitosis bacteriana y el *A. pyogenes* produce un factor de crecimiento para el *F. necrophorum*. El crecimiento de bacterias anaerobias puede promover el establecimiento del *A. pyogenes* y puede conllevar al desarrollo de infecciones uterinas severas (Lewis, 1997; Sheldon y Dobson, 2004).

El *A. pyogenes* es considerado como la bacteria más relevante en el establecimiento de infecciones uterinas post-parto, debido a su constante asociación con lesiones uterinas, su resistencia, su acción sinérgica con anaerobios gram-negativos y por su efecto negativo en el desempeño reproductivo subsiguiente (Bonnett et al., 1991c; Mateus et al., 2002). A pesar que la contaminación uterina con *A. pyogenes* probablemente ocurre durante el parto (o inmediatamente después), es la persistencia de esta bacteria lo que es de importancia crítica para la fertilidad futura (Bonnett y Martin, 1995). El aislamiento de *A. pyogenes* ha sido asociado con anormalidades macroscópicas e histológicas del útero bovino post-parto incluyendo detritos purulentos, piometra, inflamación, infiltración del endometrio con neutrófilos, necrosis y fibrosis periglandular. Las tasas de aislamiento por si solas tal vez no sean tan relevantes. Es más importante la asociación de los aislamientos bacterianos con criterios histológicos uterinos (Bonnett et al., 1991c).

1.1.7.3 Desbalances hormonales.

Es bien sabido que los esteroides ováricos influyen el desarrollo y función del endometrio. Se ha reportado que el estrógeno estimula la proliferación tanto del epitelio luminal como del glandular y la secreción de proteína uterina. Por su parte, la progesterona induce cambios proliferativos en el estroma y aumenta la actividad secretoria glandular

(Ohtani y Okuda, 1995; Dellmann y Carithers, 1996; Ohtani et al., 1996; Robinson et al., 2001). Estudios demuestran que comparados con animales fértiles, las vacas infértiles muestran niveles de estrógeno sérico disminuidos antes y después del estro; además, de la aparición tardía del estro en asociación con una alta incidencia de una asincronía hormonal que involucra niveles de progesterona, hormona luteinizante y estrógeno (Katagiri y Takahashi, 2006; Wiltbank et al., 2006).

La respuesta proliferativa uterina envuelve una variedad de factores de crecimiento y estos factores de crecimiento funcionan en una forma paracrina y autocrina para amplificar la señal proliferativa inducida por las hormonas esteroideas. Se han encontrado niveles de factor de crecimiento epidermal (EGF) y de factor de crecimiento insulínico (IGF) anormales en el endometrio de vacas repetidoras, demostrando que los desbalances hormonales encontrados en animales infértiles afectan la fisiología normal del útero. Es esencial para la implantación que las células epiteliales y estromales se desarrollen sincrónicamente (Ohtani et al., 1996; Katagiri y Takahashi, 2004; Katagiri y Takahashi, 2006)

Estas concentraciones alteradas de EGF e IGF conllevan a una asincronía en el desarrollo endometrial. Algunos científicos han reportado desbalances entre los elementos glandulares y estromales del endometrio de mujeres que eran infértiles, pero que tenían ciclos menstruales y patrones séricos de progesterona normales. Se ha demostrado que una asincronía en el desarrollo endometrial puede causar que las vacas se conviertan en repetidoras. Comparado con algunas especies, los embriones de los bovinos carecen de flexibilidad para responder a una asincronía uterina. Además, se ha encontrado diferencias morfológicas significativas en el endometrio de vacas repetidoras y vacas normales en diferentes fases del ciclo estral (Ohtani y Okuda, 1995, Bage et al., 2002).

Un ambiente uterino saludable es uno de los mayores componentes que influyen el desempeño reproductivo (Kasimanickam, 2002; Ahmadi et al., 2005). Diferentes estudios han demostrado que el análisis citológico e histopatológico del endometrio pueden llevar a descubrir una alteración en el ambiente uterino que puede desencadenar infertilidad. No obstante, cabe destacar que ambos métodos presentan ventajas y desventajas (Bonnett, 1988; Bekana et al., 1996; Boos, 1998; Kask et al., 1998; Gilbert et al., 2005; Katagiri y Takahashi, 2006).

1.2. Justificación.

El mantenimiento de un intervalo entre partos aceptable es necesario para un nivel de producción óptimo en el hato. Sin embargo, al momento que una vaca es detectada como anormal, es frecuentemente cuando ella tiene más de 150 días post-parto y todavía se encuentra vacía o se ha tratado de preñar repetidamente sin éxito. El examen clínico, no importa cuan exhaustivo sea, puede ser improductivo en términos de diagnóstico y pronóstico, debido a una alteración funcional no detectable (Bonnett, 1988; Ferguson y Galligan, 2000; Kasimanickam, 2002; Sanders, 2005; Wiltbank et al., 2006). La palpación trans-rectal es una de las técnicas más comunes y baratas que han sido utilizadas para la evaluación del tracto reproductivo en bovinos. Sin embargo, para ciertas patologías, esta técnica no ofrece suficiente información (Ahmadi et al., 2005; Gilbert et al., 2005).

En estos casos donde el examen clínico tradicional no rinde los resultados esperados es donde técnicas más invasivas e innovadoras deben ser utilizadas para ayudar al clínico a llegar a un mejor diagnóstico y a un pronóstico más claro.

1.2.1. Importancia.

El costo económico y productivo de las enfermedades uterinas incluyen las pérdidas debido a su impacto en la eficiencia reproductiva, gastos profesionales, gastos en tratamiento, retiro de leche y descarte de animales (Heuwieser et al., 2000; Kasimanickam, 2002; LeBlanc et al., 2002; Kasimanickam et al., 2004; Gilbert et al., 2005).

Para optimizar la eficiencia reproductiva en vacas altas productoras, es importante identificar patologías reproductivas y seleccionar por capacidad reproductiva (Bage et al., 2002). Un reconocimiento temprano de problemas reproductivos en el hato puede facilitar una intervención temprana (Kasimanickam, 2002). Por lo cual, la combinación de técnicas diagnósticas tiene un efecto beneficioso en la identificación de la etiología de vacas con problemas reproductivos (Kasimanickam et al., 2004).

1.3. OBJETIVOS

1.3.1. Objetivo General.

- Desarrollar una experiencia teórico-práctica en el uso de biopsias y citologías endometriales en bovinos para diagnóstico de enfermedades reproductivas.

1.3.2. Objetivos Específicos.

- Ser capaz de tomar muestras de buena calidad del endometrio para análisis citológico e histopatológico.
- Procesar adecuadamente muestras de endometrio para el análisis citológico e histopatológico.
- Reconocer e interpretar los principales hallazgos en biopsias y citologías endometriales.
- Identificar los alcances diagnósticos de las biopsias y citologías endometriales.
- Asociar los hallazgos macroscópicos tanto en ovarios como en útero con los hallazgos microscópicos de las biopsias y citologías endometriales.

2. MATERIALES Y METODOS

2.1. Lugar visitado.

El presente trabajo de graduación constó de una pasantía realizada en el “Theriogenology Laboratory” del Ontario Veterinary College de la University of Guelph en Ontario, Canadá. Se realizó un externado correspondiente a un periodo de 11 semanas, las cuales incluyeron una experiencia teórico-práctica en el abordaje histopatológico y citológico del endometrio para el diagnóstico de problemas reproductivos en bovinos.

2.2. Población utilizada.

2.2.1. En dicha pasantía se examinaron mediante histopatología y citología 24 tractos reproductivos provenientes de animales sacrificados en el matadero de Gencor (Kitchener, Ontario, Canadá) y que fueron llevados al “Theriogenology Laboratory” (Ontario Veterinary College, University of Guelph). Cada semana, se escogieron basados en el criterio del autor y la guía de profesionales del “Theriogenology Laboratory”: 1 tracto con presencia de quistes ováricos, 1 tracto con cuerpo lúteo funcional y 2 tractos con signos patológicos. Se observó la histología normal y los hallazgos patológicos del tejido endometrial. Cada uno de los tractos escogidos fue descrito según a la tabla del anexo 1.

2.2.2. Se tomaron muestras para análisis citológico de 4 animales escogidos al azar pertenecientes al grupo de animales para enseñanza del Ontario Veterinary College. En los mismos 4 animales se trató de realizar muestreos semanales para observar cambios citológicos en el endometrio a través del ciclo estral. Se tomaron dos muestras por cada animal utilizando dos metodologías diferentes: raspado endometrial con cepillo y lavado uterino. Primero se realizó la técnica del cepillo y luego el lavado uterino.

2.3. Recolección de muestras.

2.3.1. Toma de biopsia endometrial. Las biopsias endometriales fueron realizadas mediante un “punch” para biopsias endometriales del tipo Harris de acuerdo a la técnica descrita por Bonnett (1988). Una vez en el útero, se realizó la toma de la biopsia en el cuerno ipsilateral a la estructura ovárica más significativa a criterio del autor, en la parte dorso-medial anterior a la bifurcación uterina. El instrumento fue extraído y el tejido removido fue transferido a un tubo de ensayo conteniendo solución de Bouin’s. Después de 12 horas las

muestras fueron transferidas a alcohol al 70%. Las muestras fueron cortadas y procesadas como de rutina y teñidas con hematoxilina y eosina en el Laboratorio de Histología (Ontario Veterinary College, University of Guelph) (Bonnett, 1988; Ohtani et al., 1993).

2.3.2. Toma de citologías endometriales mediante cepillo. Las muestras para análisis citológico fueron colectadas usando un cepillo (Fisher Scientific Ltd, Necean, Ontario, Canadá), modificado para uso en especies mayores, según a la técnica descrita por Kasimanickam et al. (2004). La toma de la muestra se llevo a cabo en el cuerno ipsilateral a la estructura ovárica más significativa a criterio del autor, en la parte dorso-medial anterior a la bifurcación uterina. El cepillo fue rodado sobre un portaobjetos para obtener un buen frotis. Se dejó secar la lámina a temperatura ambiente. La lámina se fijó con “Cytofixative” (Cytoprep®, Fisher Scientific Ltd., Necean, Ontario, Canadá). Una vez que las láminas fueron fijadas, se procedió a hacer la tinción con un Giemsa modificado (Protocolo-Hema3®, Biochemical Sciences Inc., Swedesboro, NJ, USA) (Kasimanickam et al., 2004).

2.3.3. Toma de citologías endometriales mediante lavado uterino. Células endometriales fueron recolectadas para análisis citológico según la técnica descrita por Ball et al. (1988) y Santos et al. (2006). El lavado uterino fue realizado infundiendo 20 ml de solución salina 0.9%. Las muestras obtenidas fueron centrifugadas a 766 x g durante 5 minutos. Seguidamente, se realizó un frotis con las células presentes en el precipitado según la técnica descrita por Ball et al. (1988). La lámina se fijó con “Cytofixative” (Cytoprep®, Fisher Scientific Ltd., Necean, Ontario, Canadá). Posteriormente se procedió a hacer la tinción con un Giemsa modificado (Protocolo-Hema3®, Biochemical Sciences Inc., Swedesboro, NJ, USA) (Ball et al., 1988; Kasimanickam et al., 2004; Santos et al., 2006).

2.4. Evaluación histopatológica.

Para cuantificar los cambios morfológicos en el endometrio, se llevó a cabo una examinación microscópica realizada a 400x de magnificación (Microscopio de Luz Nikon, Nikon, Tokio, Japón). Cada una de las muestras fue categorizada según un sistema de evaluación de acuerdo a Johannison et al. (1982), Bonnett et al. (1991), Ohtani et al. (1993), Kask et al. (1998) y Ahmadi et al. (2005) mostrado en el anexo 2.

2.5. Evaluación citológica.

Cada frotis fue abordado de acuerdo a la celularidad, morfología y contenidos del fondo. Esto se realizó según el criterio de evaluación de Bibbo (1997) y Bourke et al. (1997) y como se muestra en la tabla del anexo 3.

3. RESULTADOS

3.1. Parte I. Tractos reproductivos provenientes de matadero.

3.1.1. Evaluación macroscópica.

Se recolectaron 24 tractos reproductivos de vacas sacrificadas en el matadero Gencor (Kitchener, Ontario, Canada). De estos 24 tractos, a 19 se les realizó una biopsia y citología endometrial del cuerno uterino ipsilateral al ovario con la estructura ovárica más significativa (según criterio del autor). A los restantes 5 tractos se les realizó únicamente citología endometrial. Un 49% (n=12) de los tractos reproductivos escogidos contaban con un cuerpo lúteo funcional, un 13% (n=3) con un folículo de buen tamaño, un 21% (n=5) con enfermedad quística ovárica y un 17% (n=4) de los tractos reproductivos no se pudo determinar con exactitud la presencia de estructuras ováricas (ver fig.1).

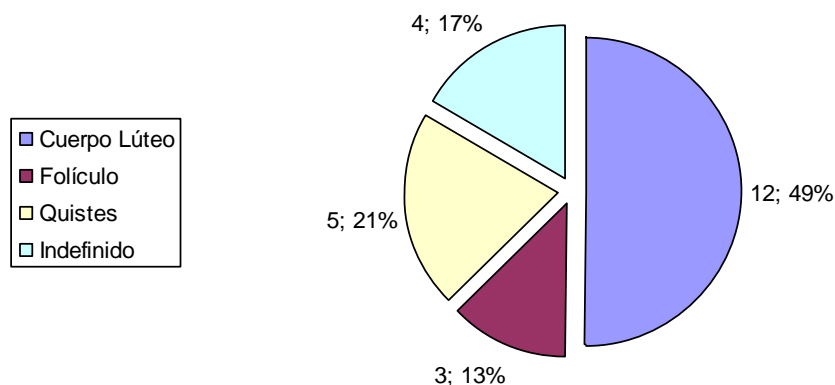


Figura 1. Proporción de estructuras ováricas (cuerpo lúteo, folículos, quistes) presentes en los 24 tractos reproductivos provenientes de vacas sacrificadas en el matadero Gencor (Kitchener, Ontario, Canadá).

El diámetro uterino promedio, en estos 24 tractos reproductivos, a la altura de la curvatura mayor de los cuernos fue de 4,44 cm. El diámetro uterino a la altura de la curvatura mayor máximo fue de 13 cm. y el mínimo fue de 2 cm. El promedio de largo uterino fue de 22,98 cm., con un largo máximo de 30 cm. y un largo mínimo de 17,50 cm. El promedio del diámetro a la altura del cérvix fue de 5,73 cm. El diámetro máximo y mínimo del cérvix entre los 24 tractos escogidos fue de 12,07 cm. y 3,50 cm. respectivamente.

Un 33.33% (n=8) de los 24 tractos reproductivos mostraban algún tipo de secreción cervical. Estas descargas se clasificaron de acuerdo al aspecto macroscópico como claras,

mucosas, mucopurulentas, purulentas o acuosas. Un 66,67% (n=16) de los tractos no presentaba secreciones cervicales evidentes (ver fig.2).

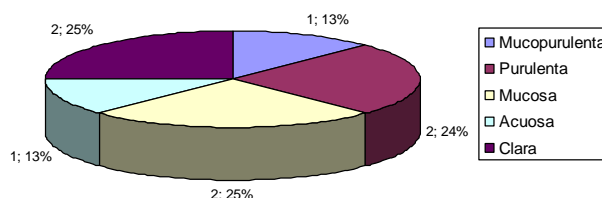


Figura 2. Proporción de tractos uterinos provenientes del matadero Gencor (Kitchener, Ontario, Canada) que presentaban secreciones cervicales (n=8, 33,3%) clasificados según a la apariencia macroscópica de la secreción.

También se observaron patologías como un tracto reproductivo con enfermedad de las novillas blancas, dos tractos reproductivos con quistes para-ováricos y adherencias a nivel de la bursa ovárica y dos tractos reproductivos con líquido evidente en los cuernos uterinos.

3.1.2. Evaluación Histopatológica.

Se obtuvieron diecinueve muestras histológicas del endometrio de tractos reproductivos de vacas sacrificadas en el matadero Gencor. Estas 19 muestras se evaluaron según su aptitud para ser interpretadas. Se utilizó tres categorías para clasificar las muestras según la aptitud para ser interpretadas, siendo una mala aptitud la ausencia completa de epitelio endometrial en el corte histológico, con una aptitud regular se consideró la presencia esporádica de epitelio endometrial en sectores del corte histológico y siendo una muy buena aptitud la presencia de epitelio endometrial en la mayoría de bordes del corte histológico. Según esta evaluación un 63% (n=12) de las muestras presentó una mala aptitud para ser interpretadas, 11% (n=2) de las muestras presentó una aptitud regular para ser interpretadas y un 26% (n=5) de las muestras presentó una muy buena aptitud para ser interpretadas. Las muestras que tenían una aptitud regular y muy buena presentaron en su totalidad un epitelio simple columnar o columnar pseudoestratificado (ver fig.3).

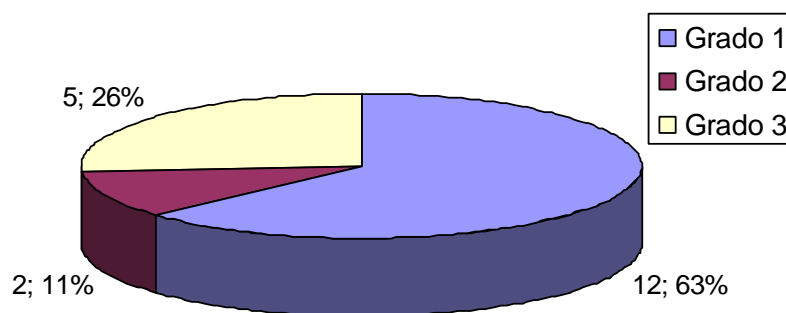


Figura 3. Proporción de muestras histológicas de acuerdo a su aptitud para ser interpretadas. Según la escala de evaluación utilizada basada en la presencia de epitelio endometrial.

Las muestras histológicas con glándulas endometriales presentes (n=18) fueron clasificadas de acuerdo al tipo de glándula predominante. Se encontraron 8 muestras con glándulas con una configuración recta y 10 muestras con glándulas con configuración tortuosa. De las 18 muestras histológicas endometriales donde se encontró glándulas, en 15 casos se pudo relacionar los hallazgos ováricos con la configuración de las glándulas endometriales encontradas. En 6 muestras en las cuales se presentaba una configuración glandular recta se encontró la presencia de un folículo (sin importar el tamaño del mismo) en alguno de los ovarios. En otras 4 muestras en las cuales se presentaba una configuración glandular tortuosa se encontró la presencia de un cuerpo lúteo en alguno de los ovarios. En los cinco tractos que presentaban enfermedad quística ovárica, se obtuvieron 2 muestras histológicas con una configuración glandular endometrial recta y 3 con una configuración glandular endometrial tortuosa (ver cuadro 1).

Cuadro 1. Relación de la configuración glandular endometrial, presencia de secreción glandular endometrial y edema endometrial en muestras histológicas endometriales de tractos reproductivos provenientes de matadero con la presencia de estructuras ováricas.

	Cuerpo Lúteo	Folículo	Enfermedad Quística Ovárica
Muestras con Glándulas Endometriales Rectas	0	6	2
Muestras con Glándulas Endometriales Tortuosas	4	0	3
Muestras con Secreción Glandular Endometrial	7	0	3
Muestras sin Secreción Glandular Endometrial	0	3	2
Muestras con Edema Endometrial	1	6	4
Muestras sin Edema Endometrial	3	0	1

Un 27,78% (n=5) de las muestras histológicas obtenidas no poseía ningún tipo de secreción glandular, un 38,89% (n=7) de las muestras poseía poca secreción glandular y un 33,33% (n=6) de las muestras poseía mucha secreción glandular. En cuanto a los tractos uterinos donde se pudo relacionar los hallazgos ováricos con la presencia de actividad secretoria glandular endometrial (n=15) se obtuvo que en 7 tractos uterinos con cuerpo lúteo presentaban muestras histológicas con secreción glandular endometrial, 5 tractos uterinos con folículo ovárico presentaban muestras histológicas con ausencia de secreción glandular. En cuanto a los tractos reproductivos con enfermedad quística ovárica (n=5), 3 de estos tractos presentan muestras histológicas con presencia de secreción glandular endometrial y los restantes 2 tractos presentaban muestras histológicas con ausencia de secreción glandular (ver cuadro 1).

En las 18 muestras histológicas donde se pudo evaluar las glándulas endometriales se encontró que un 83,33% (n=15) poseía algún tipo de actividad nuclear y un 16,67% (n=3) no poseía ningún tipo de actividad nuclear. Finalmente, un 11,11% (n=2) de las muestras poseía vacuolación supranuclear y un 88,89% (n=16) de las muestras no poseía vacuolación supranuclear evidente.

Se evaluó subjetivamente el edema presente en la zona funcional del endometrio en cada una de las muestras histológicas obtenidas. Para esto se utilizó una escala de 1 a 4, donde el 1 correspondía a la ausencia de edema, 2 correspondía a poco edema, 3 correspondía a

edema moderado y 4 correspondía a un edema marcado. Según esta evaluación se obtuvo 5 muestras (26,32%) con ausencia de edema, 6 muestras (31,58%) con poco edema, 6 muestras (31,58%) con edema moderado y 2 muestras (10,53%) con edema marcado de la zona funcional del endometrio. En 15 de estas muestras se pudo establecer una relación entre las estructuras ováricas presentes y la presencia de edema. Encontrando, 3 muestras sin edema con la presencia de un cuerpo lúteo en alguno de los ovarios, 6 muestras con edema con la presencia de un folículo en alguno de los ovarios, 1 muestra con edema con la presencia de un cuerpo lúteo en alguno de los ovarios, 1 muestra sin edema con la presencia de enfermedad quística ovárica y 4 muestras con edema con enfermedad quística ovárica (ver cuadro 1).

La reacción pseudodecidual presente en el estroma endometrial se evaluó subjetivamente usando una escala de 1 a 3. Donde 1 era una reacción pseudodecidual nula, 2 era una moderada reacción pseudodecidual y 3 era una marcada reacción pseudodecidual. En 9 casos (47,37%) se encontró una reacción pseudodecidual nula, en 5 casos (26,32%) se presentó una reacción pseudodecidual moderada y en 5 casos (26,32%) se halló una reacción pseudodecidual marcada.

A una magnificación de 400x se evaluó la presencia de células inflamatorias en cada una de las muestras histológicas de acuerdo a la concentración y el tipo de célula predominante en la zona funcional del endometrio. Según la concentración de células inflamatorias, se realizó una clasificación subjetiva de las muestras en tres categorías diferentes. Donde 1 era una concentración de células inflamatorias de nula a poca, 2 era una concentración moderada y 3 era una marcada presencia de células inflamatorias. Un 21% (n=4) de las muestras poseía una concentración de células inflamatorias de nula a poca, un 68% (n=13) de las muestras contaba con una concentración moderada y un 11% (n=2) de las muestras contaba con una marcada concentración de células inflamatorias en la zona funcional del endometrio (ver fig.4). En 3 de estas muestras (15,79%) el tipo de célula inflamatoria predominante era mononuclear, en 10 muestras (52,63%) la célula inflamatoria predominante era los polimorfonucleares, en 4 muestras (21,05%) había predominio de polimorfonucleares junto con células mononucleares y en 2 muestras (10,53%) había predominio de polimorfonucleares junto con macrófagos.

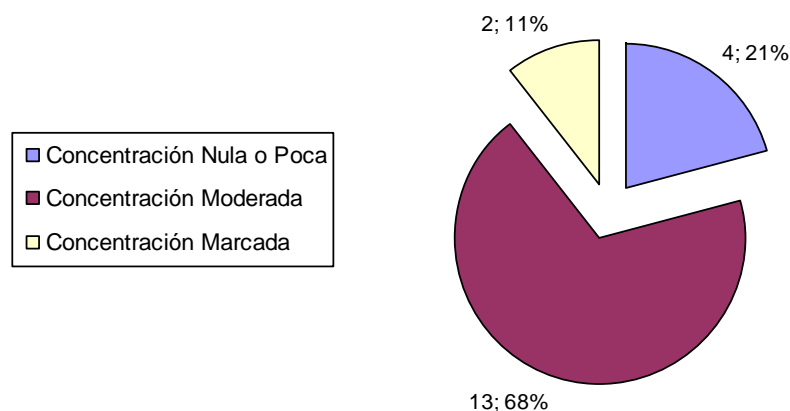


Figura 4. Proporción de muestras histológicas obtenidas en los tractos reproductivos provenientes de matadero según su concentración de células inflamatorias. Según la clasificación cualitativa hecha de la presencia de células inflamatorias.

Se estableció relación entre la presencia de células inflamatorias en la zona funcional del endometrio y variables como el diámetro cervical, la presencia de secreción cervical y la presencia de fibrosis alrededor de las glándulas endometriales. En 3 (15,79%) tractos reproductivos en los cuales las muestras histológicas presentaban una concentración de células inflamatorias de nula a poca se encontró que el diámetro cervical era menor de 5 cm. En 1 (5,26%) tracto reproductivo donde en la muestra histológicas existía una concentración de células inflamatorias de nula a poca se encontró que el diámetro cervical era de más de 5 cm. En 9 (47,37%) tractos reproductivos donde en las muestras histológicas existía una concentración de células inflamatorias de moderada a marcada se encontró que el diámetro cervical era de más de 5 cm. En 6 (31,58%) tractos reproductivos cuyas muestras histológicas contaban con una concentración de células inflamatorias de moderada a marcada se encontró un diámetro cervical menor a 5 cm. (ver Cuadro 2).

Cuadro 2. Relación entre la presencia de células inflamatorias en la zona funcional del endometrio y variables como el diámetro cervical, la presencia de secreción cervical y la presencia de fibrosis periglandular endometrial en las muestras histológicas de tractos reproductivos obtenidos de matadero.

	Concentración nula o poca de células inflamatorias	Concentración moderada de células inflamatorias	Concentración marcada de células inflamatorias
Diámetro cervical ≤5 cm.	3 (15,79%)	5 (26,32%)	1 (5,26%)
Diámetro cervical >5cm.	1 (5,26%)	8 (42,11%)	1 (5,26%)
Presencia de secreción cervical.	1 (5,26%)	3 (15,79%)	2 (10,53%)
Ausencia de secreción cervical.	3 (15,79%)	10 (52,63%)	0 (0%)
Presencia de fibrosis periglandular	1	3	2
Ausencia de fibrosis periglandular	3	9	0

En tres muestras histológicas donde se halló ausencia o pocas células inflamatorias no se encontró ningún tipo de secreción cervical en el tracto reproductivo correspondiente. En una muestra histológica donde se halló ausencia o pocas células inflamatorias se encontró una descarga cervical de naturaleza mucosa en el tracto reproductivo correspondiente. Diez tractos reproductivos cuyas muestras histológicas contaban con una concentración moderada a marcada de células inflamatorias no presentaban ningún tipo de secreción cervical. Cinco tractos reproductivos en cuyas muestras histológicas se halló una concentración de moderada a marcada de células inflamatorias presentaban descargas cervicales (ver Cuadro 2); de estos 5 tractos reproductivos, 3 presentaban una descarga de tipo mucopurulento, 1 presentaba una descarga de tipo acuoso y 1 presentaba una descarga de tipo mucoso.

Cinco muestras histológicas endometriales poseían una concentración moderada a marcada de células inflamatorias y contaban con fibrosis periglandular endometrial. Una muestra histológica que poseía una concentración nula o poca de células inflamatorias contaba con fibrosis periglandular endometrial. Tres muestras histológicas que poseían ausencia o pocas células inflamatorias no poseían fibrosis periglandular endometrial. Nueve muestras

histológicas donde se encontró una presencia de moderada a marcada de células inflamatorias contaban con ausencia de fibrosis periglandular endometrial (ver Cuadro 2).

Las muestras histológicas se clasificaron subjetivamente según el grado de metrorragia presente. Para esto se utilizó tres categorías: 1 era la ausencia de metrorragia, 2 era una presencia moderada y 3 era una metrorragia marcada en el endometrio. Once muestras (57,89%) contaban con ausencia de metrorragia, 6 muestras (31,58%) tenían una presencia moderada de metrorragia y 2 muestras (10,53%) presentaban una metrorragia marcada.

3.1.3. Evaluación Citológica.

En los 24 tractos reproductivos obtenidos del matadero Gencor se realizó citología endometrial del cuerno uterino ipsilateral a la estructura ovárica más significativa (según criterio del autor). Citológicamente se evaluó la morfología de las células obtenidas, inflamación y la naturaleza del fondo.

En cuanto a la morfología, se evaluó tanto la integridad de las células como la concentración y su tamaño. Según la integridad de las células se obtuvo que un 83% (n=20) de las muestras presentaban fragmentadas la mayoría de las células, encontrándose únicamente el núcleo intacto. Un 17% (n=4) de las muestras presentaron la mayoría de las células intactas (ver fig.5). En cuanto a la concentración, se utilizó tres categorías para clasificar cada una de las muestras: aquellas con células en densos grupos, aquellas con grupos de células en monocapa y aquellas con células solitarias. De acuerdo a esta categorización se obtuvo un 25% (n=6) de las muestras que presentaban la mayoría de las células en densos grupos, un 20,83 (n=5) de las muestras que presentaban la mayoría de las células agrupadas en monocapa y un 54,17% (n=13) de las muestras que presentaban la mayoría de las células solitarias. Finalmente a lo que respecta la morfología, no se evaluó el tamaño celular debido a la pobre integridad que presentaban las células endometriales presentes en las muestras citológicas.

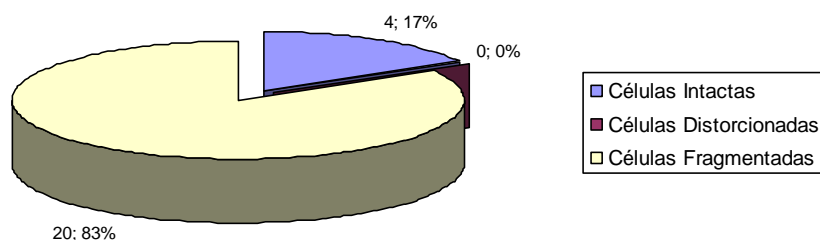


Figura 5. Proporción de muestras citológicas obtenidas por cepillo de tractos reproductivos provenientes de matadero clasificadas según la integridad de las células endometriales encontradas.

Se clasificó las muestras en cuatro categorías dependiendo de la naturaleza del fondo presente en cada una de las citologías. Estas cuatro categorías fueron: muestras con fondo claro, muestras con fondo proteico, muestras con fondo con eritrocitos y muestras con fondo con detritos. Se encontró 11 muestras donde el fondo de la muestra citológica era claro, 13 muestras donde el fondo era de apariencia proteica, 3 muestras donde existía presencia de eritrocitos y 6 muestras donde existía presencia de detritos en el fondo de la muestra citológica. En las muestras citológicas donde existía presencia de fondo de apariencia proteica existía un cuerpo lúteo en alguno de los ovarios. Aquellas muestras citológicas que contaban con presencia de inflamación presentaron un fondo con detritos.

La presencia de células inflamatorias se evaluó en cada una de las muestras citológicas de acuerdo a la concentración y el tipo de célula predominante. Según la concentración de células inflamatorias, se realizó una clasificación subjetiva de las muestras en cuatro categorías diferentes. Donde 0 era una concentración nula de células inflamatorias, 1 era una pequeña concentración de células inflamatorias, 2 era una concentración moderada y 3 era una marcada presencia de células inflamatorias. Un 13% (n=3) de las muestras no poseía células inflamatorias, un 54% (n=13) de las muestras contaba con una concentración pequeña, un 25% (n=6) de las muestras tenía una concentración moderada y un 8% (n=2) de las muestras contaba con una marcada concentración de células inflamatorias (ver fig.6) En 6 muestras (28,57%) existía predominio de células inflamatorias mononucleares, en 11 muestras

(52,38%) existía predominio de polimorfonucleares, en 1 muestra (4,76%) existía predominio de macrófagos, en 1 muestra (4,76%) existía predominio de polimorfonucleares junto con células mononucleares y en 2 muestras (9,52%) existía predominio de polimorfonucleares junto con macrófagos.

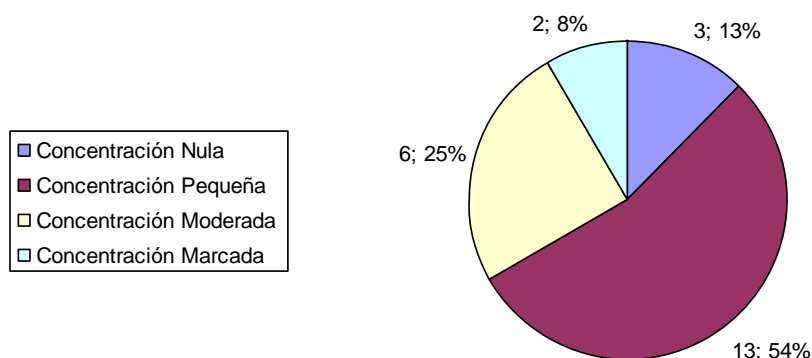


Figura 6. Proporción de muestras citológicas obtenidas en los tractos reproductivos provenientes de matadero según su concentración de células inflamatorias. Según la clasificación cualitativa realizada de la concentración de células inflamatorias.

En 19 tractos reproductivos se obtuvo tanto muestras citológicas como muestras histológicas del tejido endometrial. Se relacionó la presencia de células inflamatorias en las muestras citológicas con la presencia de células inflamatorias en las muestras histológicas. Se encontró 13 tractos reproductivos donde tanto la citología como la histología eran positivas para la presencia de células inflamatorias. Se encontró 1 muestra donde la citología y la histología eran negativas para la presencia de células inflamatorias. En 2 tractos reproductivos mientras que las muestras citológicas fueron negativas para la presencia de células inflamatorias, las muestras histológicas fueron positivas para la presencia de células inflamatorias. Tres tractos reproductivos presentaban citología positiva para la presencia de células inflamatorias mientras que la histología era negativa para la presencia de células inflamatorias (ver cuadro 3).

Cuadro 3. Comparación del hallazgo de presencia de células inflamatorias entre muestras histológicas y muestras citológicas del endometrio de tractos reproductivos provenientes de matadero.

	Número de muestras histológicas con presencia de células inflamatorias	Número de muestras histológicas con ausencia de células inflamatorias
Número de muestras citológicas con presencia de células inflamatorias	13	3
Número de muestras citológicas con ausencia de células inflamatorias	2	1

3.2. Parte II. Animales de enseñanza del Ontario Veterinary College.

3.2.1. Evaluación Macroscópica.

Se evaluó 4 animales pertenecientes al hato de enseñanza del Ontario Veterinary College. En cada evaluación se realizó una palpación trans-rectal del tracto reproductivo y se obtuvo 1 muestra citológica endometrial mediante cepillo y 1 mediante lavado uterino. En total se tomó 20 muestras citológicas del endometrio de estos animales. Diez de estas 20 muestras fueron obtenidas mediante cepillo y las restantes 10 muestras fueron obtenidas mediante lavados uterinos. En 1 animal (id=823-350) se obtuvo únicamente 2 muestras citológicas, 1 por cepillo y 1 por lavado uterino. En otro animal (id=820-350) se obtuvo 4 muestras citológicas en dos semanas subsiguientes, se obtuvo 1 muestra mediante cepillo en cada semana y 1 muestra mediante lavado uterino en cada semana. En otro animal (id=809-350) se realizó 2 muestreos en semanas subsiguientes y 1 muestreo a 3 semanas del último muestreo realizado; de este animal se obtuvo en total 3 muestras citológicas obtenidas por cepillo y 3 muestras citológicas obtenidas por lavados uterinos. En el cuarto animal (id=825-3075) se realizó cuatro muestreos en semanas subsiguientes; por ende, se obtuvo en total 4 muestras citológicas mediante cepillo y 4 muestras citológicas mediante lavado uterino.

En las 10 ocasiones en que se abordó los 4 animales pertenecientes al hato de enseñanza del Ontario Veterinary College se realizó una palpación trans-rectal del tracto reproductivo. Se encontró en las 10 ocasiones la presencia de un cuerpo lúteo en alguno de los ovarios, en 2 de estas 10 ocasiones el cuerpo lúteo presentaba estructura cavitaria, confirmado

mediante ultrasonido. En 1 ocasión había presencia de un folículo de buen tamaño en alguno de los ovarios. En otra ocasión había evidencia de enfermedad quística ovárica.

3.2.2. Evaluación Citológica.

En los 4 animales pertenecientes al hato de enseñanza del Ontario Veterinary College se realizó citología endometrial del cuerno uterino ipsilateral a la estructura ovárica más significativa (según criterio del autor). Para obtener las muestras citológicas se utilizó tanto lavado uterino como cepillo en las 10 ocasiones en que se abordó los animales. En los 10 casos en que se realizó lavado uterino se obtuvo un promedio de solución recuperada de 8,44 ml, con un máximo de recuperación de 18 ml y un mínimo de recuperación de 5 ml. En nueve de estas ocasiones el color del fluido recuperado era sanguinolento. En dos muestras había evidencia de la presencia de muco en el fluido recuperado. Citologicamente se evaluó la morfología de las células obtenidas, inflamación y la naturaleza del fondo, tanto de las muestras obtenidas por cepillo como las muestras obtenidas por lavado uterino.

En cuanto a la morfología, se evaluó tanto la integridad de las células como la concentración y su tamaño. Según la integridad de las células obtenidas mediante cepillo, se obtuvo que un 100% de las muestras presentaba la mayoría de células fragmentadas, encontrándose el núcleo intacto. La integridad de las células en las muestras citológicas obtenidas mediante lavado uterino se clasificó en tres categorías diferentes: aquellas con la mayoría de células intactas, aquellas con la mayoría de células distorsionadas y aquellas con las células fragmentadas. Un 20% (n=2) de las muestras obtenidas contaban con la mayoría de células intactas, un 30% (n=3) de las muestras presentaban las células distorsionadas y un 50% (n=5) de las muestras presentaba las células fragmentadas (ver fig.7).

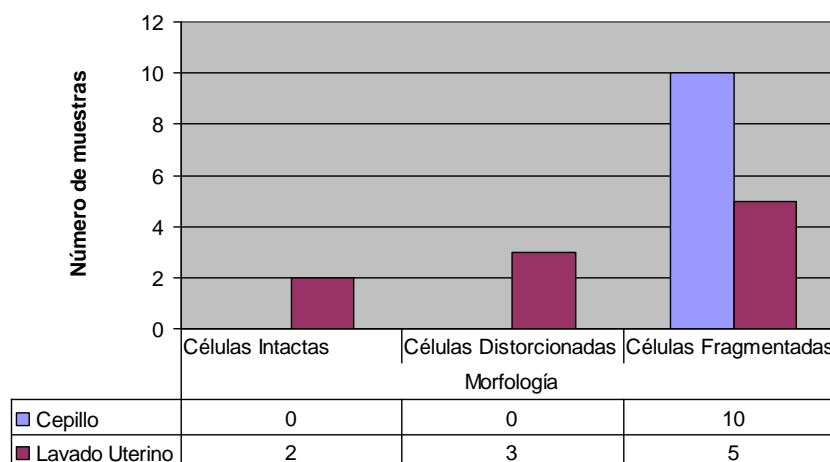


Figura 7. Número de muestras citológicas clasificadas de acuerdo a la morfología de las células endometriales obtenidas mediante las técnicas de lavado uterino y raspado endometrial por cepillo. La clasificación utilizada se basa en la integridad de las células.

En cuanto a la concentración celular, se utilizó tres categorías para clasificar cada una de las muestras: aquellas con células en grupos densos, aquellas con grupos de células en monocapa y aquellas con células solitarias. Las muestras citológicas obtenidas mediante cepillo presentó en un 10% (n=1) células agrupadas en monocapa, un 60% (n=6) presentó la mayoría de las células en forma solitaria y un 30% (n=3) de las muestras se presentó células tanto agrupadas en monocapa como solitarias. En las muestras citológicas obtenidas mediante lavado uterino, donde la integridad de las células permitió hacer la clasificación de la concentración celular (n=5), se encontró que un 40% (n=2) de las muestras presentó la mayoría de las células agrupadas en monocapa y un 60% (n=3) de las muestras presentó la mayoría de las células en forma solitaria. Finalmente a lo que respecta la morfología, no se evaluó el tamaño celular debido a la pobre integridad que presentaban las células endometriales presentes en las muestras citológicas.

Se clasificó las muestras en cuatro categorías dependiendo la naturaleza del fondo presente en cada una de las citologías. Estas cuatro categorías fueron: muestras con fondo claro, muestras con fondo proteico, muestras con fondo con eritrocitos y muestras con fondo con detritos. En las muestras citológicas obtenidas por cepillo se encontró: en 6 muestras el fondo claro, en 4 muestras un fondo con apariencia proteica, en 3 muestras presencia de detritos en el fondo y en 6 muestras presencia de eritrocitos en el fondo. En las muestras citológicas obtenidas mediante lavado uterino se encontró que 3 muestras poseían un fondo

claro, 7 muestras contaban con un fondo con apariencia proteica, 3 muestras tenían un fondo con presencia de detritos y 5 muestras presentaban eritrocitos en el fondo (ver fig.8). Se trató de relacionar el tipo de fondo de las muestras citológicas con la presencia de estructuras ováricas. En 5 evaluaciones donde se encontró presencia de un cuerpo lúteo en alguno de los ovarios, las muestras citológicas obtenidas mediante lavado uterino presentaban un fondo con naturaleza proteica. Solo en 2 de estas 5 evaluaciones se encontró concordancia en esta relación entre las muestras obtenidas por cepillo y las muestras obtenidas mediante lavada uterino.

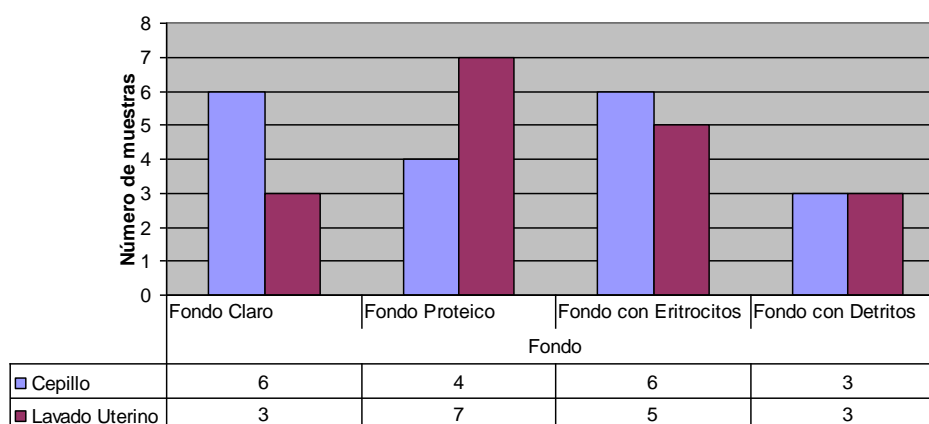


Figura 8. Número de muestras clasificadas de acuerdo a la naturaleza del fondo de las muestras citológicas obtenidas mediante las técnicas de lavado uterino y raspado endometrial por cepillo.

La presencia de células inflamatorias se evaluó en cada una de las muestras citológicas de acuerdo a la concentración. Según la concentración de células inflamatorias, se realizó una clasificación subjetiva de las muestras en cuatro categorías diferentes. Donde 0 era una concentración nula de células inflamatorias, 1 era una pequeña concentración de células inflamatorias, 2 era una concentración moderada y 3 era una marcada presencia de células inflamatorias. Un 60% (n=6) de las muestras obtenidas mediante cepillo no poseía presencia de células inflamatorias, un 10% (n=1) contaba con una concentración pequeña de células inflamatorias, un 20% (n=2) tenía una concentración moderada de células inflamatorias y un 10% (n=1) presentaba una marcada presencia de células inflamatorias. En el caso de las muestras obtenidas mediante lavado uterino se encontró que en un 50% (n=5) de las muestras no existía presencia de células inflamatorias, en un 20% (n=2) de las muestras había una concentración pequeña de células inflamatorias, en un 10% (n=1) de las muestras poseía una

concentración moderada de células inflamatorias y en un 20% (n=2) de las muestras había una marcada presencia de células inflamatorias (ver cuadro 4). Predominaba la presencia de células mononucleares y polimorfonucleares en aquellas muestras donde existía células inflamatorias.

Cuadro 4. Número de muestras citológicas obtenidas mediante lavado uterino o mediante raspado endometrial según su concentración de células inflamatorias. De acuerdo a la clasificación cualitativa hecha de la concentración de células inflamatorias.

	Cepillo	Lavado Uterino
Concentración Nula	6	5
Concentración Pequeña	1	2
Concentración Moderada	2	1
Concentración Marcada	1	2

Se trató de establecer relación entre variables del análisis citológico con la presencia de estructuras ováricas en alguno de los ovarios de los animales estudiados. Para esto se utilizaron los tres animales que tenían más de dos evaluaciones en semanas consecutivas. Para establecer estas relaciones se contaron con los datos de 8 evaluaciones. No se observó influencia del ciclo estral en variables como el volumen y el color de la solución recuperada, pero si hubo influencia en la consistencia de la solución recuperada en los casos en los cuales se realizó lavado uterino para obtener muestras citológicas. Durante el crecimiento del folículo dominante y cuando este alcanzaba su máximo tamaño había recuperación de solución con una consistencia mucosa. A lo concerniente a variables como la integridad celular y concentración celular no se observó una evidente influencia del ciclo estral, tanto en las muestras citológicas obtenidas mediante cepillo como aquellas obtenidas mediante lavado uterino.

4. DISCUSIÓN

4.1. Parte I. Tractos reproductivos provenientes de matadero.

4.1.1. Evaluación Macroscópica.

En los 24 tractos reproductivos de vacas sacrificadas en el matadero Gencor (Kitchener, Ontario, Canadá) se realizó una evaluación macroscópica permitiendo relacionar variables como la presencia de estructuras ováricas, diámetro cervical, presencia de descargas uterinas y patologías específicas tanto con variables citológicas como con variables histológicas (Bonnett et al., 1991a; Kasimanickam et al., 2002; LeBlanc et al., 2002; Gilbert et al., 2005). Se buscó la presencia de folículos, cuerpos lúteos o enfermedad quística ovárica con el objeto de tener una idea de la influencia hormonal bajo la cual se encontraba el tracto reproductivo a la hora de la matanza y poder establecer si había alguna relación con los hallazgos histopatológicos y citológicos. Se ha reportado que el estrógeno estimula la proliferación tanto del epitelio luminal como del glandular y la secreción de proteína uterina. Por su parte, la progesterona induce cambios proliferativos en el estroma y aumenta la actividad secretoria glandular (Ohtani et al., 1993; Dellmann y Carithers, 1996; Ohtani et al., 1996; Robinson et al., 2001).

4.1.2. Evaluación Histopatológica.

La orientación adecuada del tejido endometrial a la hora de realizar el corte histológico durante el proceso de preparación de la muestra es de suma importancia. Esta orientación es uno de los factores principales que va a determinar la aptitud de la muestra histológica para ser leída. Es necesario que la muestra histológica presente todas las capas que componen el tejido con el objeto de realizar un estudio detallado de cada una de ellas. Aparte de este factor, el instrumento utilizado, habilidad del operador, tiempo de muestreo (días post-parto, estadio del ciclo estral) y variación individual entre animales pueden tener un efecto en la obtención de biopsias endometriales adecuadas. Al tener la muestra procesada epitelio endometrial nos garantizamos que tenemos una muestra con una buena aptitud para ser leída, al saber que tenemos presente el extremo luminal del endometrio, de esta manera deducimos que tenemos un corte transversal del tejido o un corte bastante cercano a este eje. Un estudio reporta que el porcentaje de biopsias apropiadas para una evaluación histológica depende del criterio utilizado. Este mismo estudio señala que un 95% de las biopsias obtenidas fueron adecuadas

para un abordaje subjetivo de inflamación en la zona funcional, conteos de focos de linfocitos y observación de las glándulas, incluyendo concentración, tamaño y número de capas de fibrosis periglandular (Bonnett et al., 1991a).

En esta pasantía se obtuvo un 63% de biopsias de mala calidad para ser interpretadas, mientras que un 37% de las muestras tuvo una calidad de regular a muy buena. Estudios realizados en biopsias endometriales han tenido diferentes resultados con respecto a la presencia de epitelio endometrial en la muestra estudiada. En un estudio se descartó un 26% de las muestras debido a la falta de epitelio endometrial en las muestras histológicas. Otro estudio cita la presencia de epitelio endometrial en toda la longitud del corte histológico en solo 6% de las muestras estudiadas; sin embargo, presentaba solo un 26% de muestras histológicas donde no había epitelio endometrial cuantificable (Skjerven, 1956; Miller et al., 1980; Bonnett et al., 1991a). En el presente trabajo, la calidad de las muestras para ser estudiadas se encontró por debajo de los valores obtenidos en estudios de biopsias endometriales previos. Una posible razón es que se trabajó con tractos reproductivos procedentes de matadero, mientras en los estudios citados las biopsias endometriales eran obtenidas de animales vivos. El gran porcentaje de muestras con no buena aptitud para ser interpretadas se puede justificar con la disminución de la calidad de tejido para ser procesado debido a autólisis propia del post-mortem. En los casos donde se encontró epitelio endometrial este era columnar pseudoestratificado, lo cual concuerda con la literatura citada (Dawson, 1959; Hartigan et al., 1974; Dellman y Brown, 1987).

Un abordaje cualitativo de la concentración glandular endometrial fue utilizado por Bonnett et al. (1991a), obteniendo muy buena correlación entre las variables cualitativas y las variables cuantitativas. Sin embargo, la concentración glandular endometrial no es una variable en una muestra histológica que se pueda relacionar con el desempeño reproductivo en los bovinos. La configuración glandular normal en el endometrio de los rumiantes es irregular; es decir, existen zonas del endometrio que no poseen glándulas, estas zonas corresponden a las carúnculas. No obstante, una buena presencia de glándulas endometriales en la muestra histológica es importante para realizar un buen abordaje de condiciones como el tipo de glándula, la presencia de fibrosis periglandular, actividad nuclear glandular, presencia de secreción glandular y vacuolación supranuclear evidente. Los hallazgos encontrados durante esta pasantía en los tractos reproductivos procedentes de matadero revelan, que un gran

porcentaje (94,74%) de las muestras histológicas del endometrio poseían glándulas endometriales donde era posible la evaluación de las mismas (Bonnett, 1991a; Dellmann y Carithers, 1996).

En humanos se ha utilizado criterios histológicos del desarrollo endometrial para ubicar cronológicamente la muestra en el ciclo estral, esto con el fin de estudiar la función luteal en pacientes infértiles. Los cambios histológicos encontrados en el endometrio están influenciados principalmente por variaciones en los niveles de progesterona y estrógenos. Los desbalances en la producción de estas hormonas o fallos en la respuesta del tejido endometrial hacia la señal dada por estas hormonas se ha demostrado que conllevan a un desarrollo endometrial asincrónico causando infertilidad en los bovinos (Ohtani et al., 1993; Bage et al., 2002; Katagiri y Takahashi, 2006; Wiltbank et al., 2006).

Se han definido variables que pueden ayudar a definir la relación entre la función ovárica con respecto al día del ciclo estral y la etapa de desarrollo en que se encuentra el tejido endometrial de los bovinos. Estos reportes han incluido ciertas variables glandulares como lo son los cambios en la altura del epitelio glandular, en el tamaño del lumen glandular, en el desarrollo glandular y en la secreción hallada en el lumen glandular. También se ha relacionado algunas variables como lo son la presencia de edema, reacción pseudodecidual y metrorragia (Ohtani et al., 1993; Bage et al., 2002; Katagiri y Takahashi, 2006; Wiltbank et al., 2006).

En las muestras histológicas obtenidas en este trabajo se relacionó algunos cambios endometriales con la presencia de estructuras ováricas, siempre y cuando el tracto reproductivo tuvieran intactos ambos ovarios y no presentara alguna patología que interfiriera con la determinación de la presencia de estructuras ováricas (n=15) (Ohtani et al., 1993; Bage et al., 2002; Katagiri y Takahashi, 2006; Wiltbank et al., 2006).

En concordancia con la literatura, se estableció una relación entre la presencia de estructuras ováricas con variables como: el tipo de glándula endometrial predominante, la evidencia de secreción glandular endometrial y la presencia de edema en la zona funcional del endometrio. En 10 tractos reproductivos se encontró una correspondencia entre la presencia de cuerpo lúteo o folículo con la presencia de glándulas endometriales con configuración tortuosa o recta y la presencia o ausencia de secreción glandular. Con respecto a la presencia de edema y la relación con estructuras ováricas, solo en 1 caso no se encontró concordancia con lo

reportado en la literatura, donde el tracto reproductivo estudiado contaba con la presencia de un cuerpo lúteo sin presencia de folículos ováricos y la muestra histológica obtenida contaba con edema endometrial; no obstante, hubo evidencia de endometritis en la muestra histológica. La presencia de endometritis pudo ser la causante del edema, al ser el edema uno de los componentes principales de la inflamación (Ohtani et al., 1993; Dellmann y Carithers, 1996; Slauson y Cooper, 2002; Ahmadi et al., 2005).

En los tractos reproductivos con enfermedad quística ovárica los resultados obtenidos no presentaron una relación constante entre los hallazgos ováricos y los hallazgos histopatológicos. En un estudio donde se evalúa el endometrio de vacas con enfermedad quística ovárica, Al-Dahash (1977) cita que la mayor actividad glandular fue observada principalmente en aquellos especímenes en los cuales había presencia de un cuerpo lúteo en alguno de los ovarios y/o luteinización en las paredes de los quistes. En esta pasantía solo 1 de los tractos reproductivos con enfermedad quística ovárica presentaba un cuerpo lúteo y actividad glandular importante; en los restantes 4 tractos hubo 2 casos en los que se presentó secreción glandular sin presencia de cuerpo lúteo y otros dos casos con ausencia de secreción glandular (Al-Dahash et al., 1977; Ohtani et al., 1993; Dellmann y Carithers, 1996; Peter, 2004).

Por otra parte, evaluando el edema endometrial se encontró en 4 ocasiones presencia de edema en la zona funcional endometrial y en solo una ocasión no se encontró evidencia de edema. Es importante considerar el posible grado de luteinización presente en el quiste ovárico al realizar el estudio histopatológico endometrial. Debido a que la producción de hormonas es dependiente del grado de luteinización de las células que componen el quiste ovárico. En los casos donde el grado de luteinización no es suficiente se da una secreción importante de estrógenos y se esperaría que el endometrio presente características propias del estro. Por el contrario, en los casos donde el grado de luteinización es mayor se esperaría encontrar características propias del diestro en las muestras histológicas obtenidas. En nuestro estudio histopatológico de los tractos reproductivos de matadero no se consideró el grado de luteinización presente en los quistes ováricos (Al-Dahash et al., 1977; Ohtani et al., 1993; Dellmann y Carithers, 1996; Peter, 2004).

La actividad nuclear glandular, la vacuolación supranuclear, la presencia de metrorragia y la reacción pseudodecidual son otras variables que pueden ayudar a definir la

respuesta endometrial a los cambios hormonales propios del ciclo estral. Esta actividad nuclear glandular se logra ver máxima entre los días 18 y 3 del ciclo estral. La vacuolación supranuclear glandular se encuentra con mayor frecuencia a los días 6 y 8 del ciclo estral. La metrorragia es máxima entre los días 0 y 2 del ciclo estral. Por otra parte, la presencia de reacción pseudodecidual es evidente entre los días 3 y 9 del ciclo estral. Se puede notar que estas variables permiten determinar con bastante precisión la etapa de desarrollo en que se encuentra el tejido endometrial, al presentarse fisiológicamente durante un período muy corto del ciclo estral. Sin embargo, en muestras obtenidas de tractos reproductivos de matadero donde no se conoce con exactitud el día del ciclo estral en que se encuentra el animal, es imposible establecer relación cronológica útil entre el desarrollo en que se encuentra el tejido endometrial y la fase ciclo estral (Ohtani et al., 1993).

La presencia de infiltración leucocitaria en el tejido endometrial define histopatológicamente la endometritis. La infiltración leucocitaria es seguida de un fallo funcional del útero, debido a cambios en el ambiente uterino que conllevan en la mayoría de los casos a infertilidad. No obstante, la presencia de inflamación es un hallazgo normal post-parto, por lo tanto es importante considerar el tiempo post-parto y si el animal ha alcanzado una involución uterina completa (a los 40 días post-parto) (Zafrakas, 1975; Bonnett et al., 1991b; LeBlanc et al, 2002; Gilbert et al., 2005).

Cabe mencionar que Bonnett et al. (1991b) encontraron una correlación positiva entre el análisis cualitativo de la concentración de células inflamatorias y el número de células mononucleares y segmentadas encontradas en el endometrio. La concentración de células inflamatorias es uno de los principales factores que determinan la severidad de la endometritis. La mayoría de tractos reproductivos estudiados presentaron un grado considerable de endometritis, un 78,95% (n=14) de los casos presentaban concentraciones elevadas (de moderada a marcada) de células inflamatorias. Este alto porcentaje de muestras positivas coincide con lo señalado por LeBlanc et al. (2002), quienes consideran que vacas con endometritis son descartadas 1.7 veces más frecuentemente que vacas sanas, debido a su bajo desempeño reproductivo. Debido a esta razón, no es extraño encontrar un alto porcentaje de muestras positivas a endometritis en tractos reproductivos obtenidos de un matadero (Zafrakas, 1975; Bonnett et al., 1991b; LeBlanc et al, 2002; Gilbert et al., 2005).

El tipo de célula leucocitaria predominante junto con algún grado de fibrosis periglandular son buenos indicadores de la cronicidad de la endometritis. Las células inflamatorias presentes en el epitelio endometrial pueden ser distinguidas en la mayoría de los casos. En la zona funcional del endometrio, las células inflamatorias segmentadas pueden ser precisamente identificadas, mientras que la designación de células mononucleares incluye tanto células inflamatorias como células estromales no inflamatorias. La relación de la concentración de células inflamatorias y el tipo de célula leucocitaria predominante ayuda a tener un pronóstico hacia donde se dirige la inflamación (DeBois, 1961; Miller et al., 1980; Messier et al., 1984; Bonnett, 1991b; Dogan et al., 2002; Ahmadi et al., 2005).

En endometritis agudas es común encontrar congestión, edema e infiltración de neutrófilos en la mucosa e intraluminalmente en las glándulas. Un 52,63% (n=10) de los tractos estudiados presentaban predominio de neutrófilos. En endometritis subagudas es frecuente encontrar agregación focal a difusa de linfocitos, neutrófilos, macrófagos cargados de hemosiderina y células plasmáticas. Con estas características se encontró un 31,58% (n=6) de los tractos reproductivos estudiados. Por otra parte, las endometritis crónicas se caracterizan por una infiltración de células inflamatorias mononucleares asociada con fibrosis periglandular. Un 15,79% (n=3) de las muestras contaban con predominio de células mononucleares. Se ha indicado en la literatura que la presencia de focos linfocitarios en el útero es una señal de competencia inmunitaria o de recuperación. En las muestras histológicas que contaban con presencia de glándulas endometriales (n=18), en 5 casos había presencia de fibrosis periglandular; en estos casos había presencia de infiltración leucocitaria de moderada a marcada. La fibrosis periglandular puede impedir la implantación embrionaria. En diferentes estudios se ha señalado la presencia de fibrosis periglandular en el endometrio de vacas repetidoras (DeBois, 1961; Miller et al., 1980; Messier et al., 1984; Bonnett, 1991b; Dogan et al., 2002; Ahmadi et al., 2005).

También, se ha encontrado que diferentes hallazgos en el examen del sistema reproductivo de la hembra están relacionados con la presencia de endometritis. Por ejemplo, se ha visto que un diámetro cervical mayor a 5 cm a los 25 días post-parto es sugestivo de endometritis. Además, se ha dicho que el diámetro uterino está relacionado con la severidad de la endometritis presente; un diámetro menor a 30 mm es el de un útero normal, un diámetro uterino entre 30 y 40 mm es el de un útero moderadamente afectado con endometritis y un

diámetro uterino mayor a 40 mm es el de un útero severamente afecto con endometritis. Sin embargo, es importante considerar el tiempo post-parto en que se encuentra el animal y recordar que la involución post-parto normal se da en un lapso de 40 días. Un estudio señala que el cérvix involuciona más lento que los cuernos uterinos y que existe menos variación en el diámetro del cérvix entre animales que en el diámetro de los cuernos uterinos, por este motivo es más sensible para un diagnóstico de endometritis el diámetro cervical (Miller et al., 1980; Okano y Tomizuka, 1987; LeBlanc et al., 2002; Gilbert et al., 2005).

Finalmente, se ha mencionado que la presencia de secreción cervical purulenta es un buen indicador para el abordaje de la salud uterina post-parto. La presencia de secreción cervical purulenta después de los 33 días post-parto tiene un gran impacto en la preñez subsiguiente. No obstante, la presencia de secreción cervical es dependiente de una serie de factores tales como la severidad de la infección, contracción miometrial, mecanismos uterinos de limpieza, conformación perineal, condición corporal, cambios posturales, ejercicio y apertura cervical. A pesar de que el diámetro cervical, el diámetro uterino y la presencia de secreción vaginal son buenos indicadores de endometritis, no son 100% sensibles ni 100% específicos (Miller et al., 1980; Okano y Tomizuka, 1987; LeBlanc et al., 2002; Gilbert et al., 2005).

En los tractos reproductivos obtenidos de matadero 6 presentaban diámetros cervicales menores a 5 cm y en sus correspondientes muestras histológicas del endometrio había una concentración de células inflamatorias de moderada a marcada. Lo mismo se determinó con la presencia de secreción cervical, en 10 tractos en los cuales había ausencia de este hallazgo existía una concentración de células inflamatorias de moderada a marcada en las muestras histológicas endometriales correspondientes. Estos datos obtenidos son concordantes con lo citado en la literatura, estas variables como indicadores de endometritis poseen una baja sensibilidad y especificidad. Por ende, es posible encontrar animales sin signos clínicos evidentes de endometritis que presenten enfermedad subclínica (Miller et al., 1980; Okano y Tomizuka, 1987; LeBlanc et al., 2002; Gilbert et al., 2005).

4.1.3. Evaluación Citológica.

Las células encontradas en la evaluación citológica mayoritariamente son células epiteliales, aunque también es posible encontrar células inflamatorias y eritrocitos. En

exámenes citológicos endometriales en mujeres se señala además la presencia de células estromales; sin embargo, usualmente no es posible distinguir entre células endometriales epiteliales y estromales. Es importante mencionar que la apariencia de las células epiteliales debe de ser de columnar a cuboidal dependiendo del día del ciclo estral. Una indicación de que la muestra citológica fue tomada incorrectamente es la ausencia de células epiteliales. Para un buen análisis citológico es necesario que las células se encuentren bien preservadas y que sean representativas de una gran área del endometrio (Bibbo, 1997; Bourke et al., 1997; Ahmadi et al., 2005; Gilbert et al., 2005; Kasimanickam et al., 2005; Santos et al., 2006).

En las muestras citológicas endometriales obtenidas mediante la técnica del cepillo solo en un 16,67% (n=4) presentaron células endometriales intactas (células epiteliales y/o células estromales). Por el contrario, un 83,33% (n=20) de las muestras presentaron fragmentadas la mayoría de las células encontrándose únicamente el núcleo intacto. La integridad de las células en la mayoría de los casos no era la adecuada para realizar un análisis completo de la morfología. La literatura cita que una distorsión en las células obtenidas por cepillo se debe principalmente a la presión aplicada a la hora de recolectar las células o a la presión aplicada al rodar la muestra en el porta-objetos para la evaluación microscópica. Se asume que este defecto en la integridad de las células presentes en la muestra citológica se debe a que el cepillo causa ruptura de la membrana citoplasmática y deja intacta la membrana nuclear al desprender las células del endometrio o a la hora de preparar la lámina para la observación microscópica (Bibbo, 1997; Bourke et al., 1997; Slauson y Cooper, 2002; Ahmadi et al., 2005).

Se encontró una buena cantidad de células en todas las muestras citológicas obtenidas. Sin embargo, una concentración muy densa imposibilita una adecuada evaluación de las células, solo un 25% (n=6) de las muestras poseía las células configuradas en densos grupos. Debido a que la mayoría de las muestras presentaba fragmentadas las células no se realizó ningún análisis con respecto al tamaño celular (Bibbo, 1997; Bourke et al., 1997; Slauson y Cooper, 2002; Ahmadi et al., 2005).

El análisis del fondo de la muestra citológica provee valiosa información. Esta información puede dar evidencia de la etapa de desarrollo en que se encuentra el endometrio. Un endometrio en etapa secretoria tiene presencia de abundante secreción endometrial que se observa en las muestras citológicas como un fondo de apariencia proteica. En concordancia

con lo esperado, todas las muestras citológicas que presentaron fondo proteico tenían un cuerpo lúteo, el cual es el responsable de promover la actividad secretoria del endometrio. De igual manera, la presencia de eritrocitos en la muestra citológica puede ser indicativa del estado del ciclo estral en que se encuentra el endometrio, durante el metaestro es frecuente encontrar metrorragia. Aunque también, la presencia de eritrocitos en la muestra citológica puede ser evidencia de trauma a la hora de tomar la muestra o trauma presente en el útero (Ohtani et al., 1993; Dellmann y Carithers, 1996; Bourke et al., 1997).

Además, el análisis del fondo citológico puede dar idea del estado sanitario del útero. Muestras citológicas con fondo claro son evidencia de un útero saludable, mientras muestras citológicas con fondo con detritos son evidencia de alguna alteración a nivel uterino. Todas las muestras citológicas que se estudiaron y contaban con un fondo con presencia de detritos tenían una concentración de moderada a marcada de células inflamatorias (Ohtani et al., 1993; Dellmann y Carithers, 1996; Bourke et al., 1997).

A diferencia de las células endometriales, las células inflamatorias encontradas en las muestras citológicas se presentaron intactas, esto permitió poder evaluar su concentración y el tipo de célula predominante. La evaluación de la presencia de células inflamatorias en las muestras citológicas del endometrio, al igual que en las muestras histológicas, es dependiente del tiempo post-parto transcurrido. Kasimanickam et al. (2004) señala un umbral para definir endometritis con impacto en el desempeño reproductivo subsiguiente en una concentración de polimorfonucleares en la muestra citológica mayor al 18% entre los 20 y 33 días post-parto o mayor al 10% entre los días 34 y 47 post-parto (LeBlanc et al., 2002; Gilbert et al., 2005; Kasimanickam et al., 2004).

Se han utilizado análisis subjetivos para determinar la concentración de células inflamatorias en muestras citológicas endometriales y se señala una buena relación entre la evaluación cualitativa y la evaluación cuantitativa. En los tractos reproductivos estudiados citológicamente se encontró un 12,50% (n=3) con ausencia de células inflamatorias. El restante 87,50% (n=21) poseía una concentración de células inflamatorias de poca a marcada. Para realizar un análisis adecuado de estos datos era necesario conocer los días post-parto con que contaban los animales a la matanza, datos que no se tenían. Un análisis adecuado establecería una relación entre los días post-parto y la concentración de células inflamatorias presente, para determinar si la presencia de células inflamatorias corresponde a una involución

uterina normal o si se debe a un proceso patológico (LeBlanc et al., 2002; Gilbert et al., 2005; Kasimanickam et al., 2004).

Los neutrófilos constituyen la primera línea de defensa contra los patógenos invasores uterinos. Una fagocitosis efectiva dentro del lumen uterino necesita de la movilización y migración de un número adecuado de neutrófilos de la circulación periférica, en respuesta a estímulos quimiotácticos producidos tanto directamente como indirectamente por los patógenos presentes. En las muestras citológicas obtenidas que contaban con células inflamatorias, un 66,67% (n=14) tenía presencia de neutrófilos. Mientras en un 28,57% (n=6) de las muestras existía predominio de células mononucleares y en un 4,76% (n=1) existía predominio de macrófagos. La presencia de células mononucleares o macrófagos puede ser un indicativo de cronicidad en el caso de que exista endometritis; sin embargo, es importante considerar el animal como un todo y descartar que un alto porcentaje de células mononucleares presentes en el lumen uterino sea debido a una enfermedad sistémica, como puede suceder en casos donde existe leucocitosis debido al virus de la leucosis bovina (Bourke et al., 1997; LeBlanc et al., 2002; Slauson y Cooper, 2002; Smith, 2002; Ahmadi et al., 2005; Gilbert et al., 2005; Kasimanickam et al., 2004).

Diferentes estudios han encontrado diferentes valores de especificidad y sensibilidad para diferentes métodos diagnósticos de endometritis. Por ejemplo, un estudio cita que la combinación de criterios diagnósticos como la presencia de líquido en los cuernos uterinos y más de un 10% de células inflamatorias presentes en la muestra citológica tiene una sensibilidad del 36% y una especificidad del 94% para diagnosticar endometritis que aumentan los días abiertos hasta 132 días post-parto. Mientras que se ha reportado que la biopsia endometrial, incluyendo como criterios diagnósticos hallazgos clínicos, histológicos y bacteriológicos, posee una especificidad del 77% y una sensibilidad del 92% para pronosticar un aumento de hasta 120 días post-parto del período abierto debido a endometritis (LeBlanc et al., 2002; Gilbert et al., 2005; Kasimanickam et al., 2004).

En concordancia con la baja sensibilidad de la citología en comparación con la histopatología, se obtuvo 4 muestras donde la citología presentaba evidencia de endometritis, mientras que la histopatología no contaba con ninguna señal de inflamación. No obstante, en 13 muestras hubo correlación entre los resultados de evidencia de endometritis encontrados tanto en las muestras histológicas obtenidas mediante biopsia endometrial como en las

muestras citológicas obtenidas por cepillo. Se ha mencionado que la biopsia endometrial y la histopatología constituye el estándar de oro para el diagnóstico de endometritis, a pesar de sus limitaciones (LeBlanc et al., 2002; Gilbert et al., 2005; Kasimanickam et al., 2004).

4.2. Parte II. Animales de enseñanza del Ontario Veterinary College.

4.2.1. Evaluación Macroscópica y Citológica.

En 10 ocasiones se obtuvo muestras citológicas del endometrio de vacas pertenecientes al hato destinado para la enseñanza del Ontario Veterinary College. En estos 10 casos se realizó una evaluación del tracto reproductivo mediante palpación trans-rectal y se obtuvo tanto muestras citológicas mediante cepillo como por lavado uterino. En cada muestreo se procedió a realizar primero la toma de la muestra citológica mediante cepillo y después la toma mediante lavado uterino. Ya que el lavado uterino puede causar una irritación mayor del endometrio y alterar el resultado en las muestras obtenidas. En las 10 ocasiones se obtuvo muestras citológicas con facilidad, tanto con cepillo como mediante lavado uterino. En contraste con un estudio realizado por Kasimanickam et al. (2005) donde se señala un 17% de casos en los cuales no se recuperó solución después de la infusión, sin embargo ellos mismos encontraron gran facilidad en la toma de muestras citológicas mediante cepillo (Gilbert et al., 2005; Kasimanickam et al., 2005).

En esta pasantía se encontró que en el caso de los lavados uterinos se logra recuperar buenas cantidades de solución, obteniendo cantidades de solución entre los 18 ml y 5 ml. Un estudio señala que la recuperación de 2 ml de solución es suficiente para un buen análisis citológico, además otro estudio señala que el conteo de células inflamatorias no es dependiente del volumen de solución recuperado (Gilbert et al., 2005; Kasimanickam et al., 2005).

El lavado uterino permite recoger células que se desprenden espontáneamente del endometrio. El proceso de centrifugación utilizado para concentrar las células presentes en la solución o la manera de realizar el frotis de las células en el porta-objetos puede causar distorsión en la morfología celular. Por otra parte, el cepillo desprende activamente las células del endometrio, en este caso la distorsión presente en las células se debe principalmente a la presión aplicada a la hora de recolectar las células o a la presión aplicada al realizar el frotis para la evaluación microscópica (Ball et al., 1988; Bourke et al., 1997; Gilbert et al., 2005; Kasimanickam et al., 2005; Santos et al., 2006).

Con respecto a la morfología celular se obtuvo más variación en las muestras citológicas obtenidas mediante lavado uterino; no obstante, se logró encontrar un 20% de las muestras con la mayoría de las células endometriales intactas. En las muestras citológicas obtenidas mediante cepillo no se obtuvo ninguna muestra con presencia de células endometriales intactas. Al comparar ambas técnicas encontramos que las muestras citológicas obtenidas mediante lavado uterino en un 30% tenían las células endometriales totalmente distorsionadas, lo cual no permitía ninguna evaluación posible, mientras que las muestras citológicas obtenidas por cepillo presentaban al menos el núcleo de las células intacto. La literatura cita menos distorsión en las muestras citológicas obtenidas mediante cepillo que en las obtenidas mediante lavado uterino. Un exceso de presión aplicado en el cepillo a la hora de tomar la muestra o a la hora de rodar la muestra en la lámina puede influir en la integridad de las células obtenidas mediante cepillo (Ball et al., 1988; Bourke et al., 1997; Gilbert et al., 2005; Kasimanickam et al., 2005; Santos et al., 2006).

La evaluación de la concentración de las células endometriales presentes en la muestra citológica endometrial se pudo realizar solo en aquellas muestras donde la integridad celular lo permitiera. En el caso de las muestras citológicas obtenidas mediante cepillo se pudo evaluar la concentración de células endometriales tomando en consideración que cada núcleo presente correspondería a una célula. Se encontró una buena cantidad de células en todas las muestras citológicas obtenidas mediante cepillo. En el caso de las muestras citológicas obtenidas mediante lavado uterino se pudo realizar la evaluación de la concentración celular solo en 5 muestras donde la integridad celular lo permitió (Bibbo, 1997; Bourke et al., 1997).

Una concentración de células muy densa no es adecuada para un buen estudio citológico, ya que en estos casos no es posible visualizar claramente las células. En un 90% (n=6) de las muestras obtenidas mediante cepillo, las células se presentaban en forma individual. En las muestras citológicas obtenidas mediante lavado uterino donde se evaluó la concentración celular todas presentaron una concentración adecuada para la evaluación citológica. Debido a que la mayoría de las muestras presentaban una pobre integridad a nivel celular no se realizó ningún análisis con respecto al tamaño celular (Bibbo, 1997; Bourke et al., 1997).

Como se mencionó anteriormente, el análisis del fondo de la muestra citológica provee valiosa información de la etapa de desarrollo en que se encuentra el endometrio y en general

puede dar una buena idea del estado sanitario del útero. Al evaluar la presencia de fondos citológicos claros, se encontró 3 muestreos donde la citología obtenida por cepillo y la obtenida por lavado uterino tenían concordancia. Al evaluar la presencia de fondos citológicos proteicos, se encontró 4 muestreos donde la muestra citológica obtenida por cepillo y la obtenida por lavado uterino tenían concordancia. En otros 3 muestreos donde la muestra citológica obtenida por cepillo contaba con un fondo claro, la citología obtenida mediante lavado uterino presentaba un fondo proteico (Dellmann y Carithers, 1996; Bibbo, 1997; Bourke et al., 1997).

La muestra citológica obtenida por lavado uterino es representativa de una gran área del endometrio, mientras que la muestra citológica obtenida mediante cepillo se limita a representar solo una porción muy pequeña del útero. Por ende, una muestra por lavado uterino recoge mayor cantidad de componentes endometriales que una muestra por cepillo. Sin embargo, al analizar la presencia de detritos ambos métodos concordaron en tres muestras en presentar detritos en el fondo. Además, se encontró en la mayoría de las muestras presencia de eritrocitos lo cual es sugestivo de irritación a la hora de tomar la muestra (Dellmann y Carithers, 1996; Bibbo, 1997; Bourke et al., 1997).

En la relación a las variables de evaluación del fondo de las muestras citológicas y la presencia de estructuras ováricas, la única variable que tuvo relación significativa con el ciclo estral fue la presencia de un fondo con naturaleza proteica en las muestras citológicas obtenidas mediante lavado uterino. Como se había mencionado, un endometrio en etapa secretoria tiene presencia de abundante secreción endometrial que se observa en las muestras citológicas como un fondo de apariencia proteica (eosinofílico). En 5 de los 7 muestreos donde se halló presencia de un fondo proteico en las muestras citológicas obtenidas mediante lavado uterino se encontró presencia de un cuerpo lúteo en el animal correspondiente. Por lo tanto, en muestras citológicas que presentan un fondo proteico se espera encontrar un cuerpo lúteo, el cual es el responsable de promover la actividad secretoria del endometrio (Ohtani et al., 1993; Dellmann y Carithers, 1996; Bourke et al., 1997).

En estudios citológicos, el número de células recuperadas es crítico, ya que este valor influencia el umbral usado para definir inflamación. Sin embargo, en esta pasantía se realizó un análisis cualitativo de las muestras y no se consideró ningún umbral de concentración de células inflamatorias para definir endometritis con impacto en el desempeño reproductivo. La

técnica de recolección de células mediante cepillo para análisis citológico del endometrio toma una muestra in-situ, la cual puede representar la naturaleza inflamatoria del endometrio. Mientras que la técnica de lavado uterino abarca una muestra diluida de los contenidos luminales uterinos. Es común encontrar conteos de células inflamatorias más alto en muestras recolectadas mediante lavados uterinos que en muestras recolectadas por cepillo. En concordancia con lo anterior, se encontró una mayor cantidad de muestras con concentraciones más altas de células inflamatorias en aquellas muestras obtenidas por lavados uterinos (Bibbo, 1997; Bourke et al., 1997; Gilbert et al., 2005; Kasimanickam et al., 2005; Herath et al., 2006).

Las células inflamatorias predominantes encontradas en estas muestras eran los polimorfonucleares y las células mononucleares. Los polimorfonucleares pueden evidenciar un proceso inflamatorio agudo o sub-agudo y las células mononucleares son señal de una buena competencia inmunitaria uterina. La presencia de estas células no es extraña ya que en varios casos se estuvo obteniendo semanalmente muestras citológicas endometriales de un mismo animal mediante lavados uterinos y cepillo lo cual pudo ocasionar irritación endometrial o introducción de algún agente patógeno (Bibbo, 1997; Bourke et al., 1997; Gilbert et al., 2005; Kasimanickam et al., 2005; Herath et al., 2006).

5. CONCLUSIONES

Después de finalizada la experiencia teórico-práctica de la pasantía en biopsias y citologías endometriales en bovinos, como herramientas diagnósticas de enfermedades reproductivas en el “Theriogenology Laboratory” del Ontario Veterinary College de la University of Guelph en Ontario, Canadá se llegó a las siguientes conclusiones.

Las biopsias endometriales constituyen un muy buen método para obtener muestras que dan una idea muy acertada de la salud uterina. Mediante estas muestras se puede realizar tanto estudios bacteriológicos como estudios histopatológicos. Existen variables histológicas en el endometrio que ayudan a definir la relación entre la función ovárica con respecto al día del ciclo estral y la etapa de desarrollo en que se encuentra el tejido endometrial. Mientras que con la evaluación de la presencia de células inflamatorias en la muestra histológica se puede determinar la existencia de endometritis. El análisis de todos estos posibles hallazgos en el estudio histopatológico de muestras endometriales obtenidas mediante biopsia brinda un pronóstico del desempeño reproductivo subsiguiente del animal. A pesar de que las biopsias endometriales y el estudio histopatológico constituyen una herramienta poderosa para abordar el estatus reproductivo del animal, son procedimientos caros, que consumen tiempo, requieren equipo especializado y de cierto grado de entrenamiento para poder interpretar adecuadamente los hallazgos.

En cuanto a la citología endometrial, métodos como el raspado del endometrio mediante cepillo y el lavado uterino son prácticos para obtener muestras citológicas a nivel de campo, no obstante, la técnica de raspado endometrial con cepillo requiere de equipo especializado. La evaluación citológica de las muestras obtenidas por cualquiera de estos dos métodos da idea del desarrollo endometrial, del grado de inflamación y de la población bacteriana. Las muestras citológicas obtenidas mediante lavado uterino poseen gran variabilidad en cuanto a la integridad celular a diferencia de aquellas obtenidas mediante cepillo en las cuales no existe variabilidad en la integridad celular. La técnica del cepillo representa una técnica más confiable para obtener muestras citológicas del endometrio, en comparación con el lavado uterino. Las citologías endometriales son una buena herramienta para abordar el estatus reproductivo del animal, es un procedimiento práctico, no tan caro, en el caso de la técnica de colecta de células por cepillo se requiere de equipo especializado y al

igual que en las muestras histológicas se requiere de entrenamiento especializado para poder interpretar adecuadamente los hallazgos.

La endometritis es una de las patologías uterinas de mayor prevalencia y por ende de gran impacto en las explotaciones bovinas, ya que afecta el desempeño reproductivo de los animales. El abordaje de endometritis mediante estudio histopatológico y estudio citológico es de gran ayuda, ya que identifica animales previamente detectados como sanos. Además, al determinar la concentración de células inflamatorias en el endometrio se puede conocer la severidad del proceso y al determinar el tipo de célula leucocitaria predominante se puede tener una idea de la cronicidad. Aparte, las muestras obtenidas por biopsias uterinas o por citología brindan la ventaja de realizar estudios bacteriológicos.

El uso del estudio citológico de muestras endometriales mejora el reconocimiento de posibles patologías que pueden afectar el desempeño reproductivo del animal, no obstante, no es tan poderoso como el estudio histopatológico de la muestra; ya que la especificidad y la sensibilidad, para detectar patologías endometriales que influyen en el rendimiento reproductivo, son más altas en el estudio histopatológico que en el estudio citológico. Ambos procedimientos tienen ventajas y desventajas.

6. RECOMENDACIONES

La palpación trans-rectal es una de las técnicas más comunes y baratas que han sido utilizadas para la evaluación del tracto reproductivo; sin embargo, este es un método poco sensible y específico para detectar patologías reproductivas. La práctica profesional en el campo de la reproducción bovina requiere de la combinación de técnicas diagnósticas para mejorar el reconocimiento de animales que se encuentran realmente a riesgo de sufrir un pobre desempeño reproductivo. En esta línea, el estudio citológico e histopatológico de muestras endometriales puede proveer información muy confiable acerca del estado de salud del útero, puede ayudar a proponer posibles tratamientos y ayuda a dar un buen pronóstico del desempeño reproductivo del animal. Es necesario que técnicas más invasivas e innovadoras sean utilizadas para ayudar al clínico a llegar a un mejor diagnóstico y un pronóstico más claro.

La citología endometrial puede brindar información más allá del reconocimiento de células inflamatorias, en este sentido, se debe de realizar más estudios de criterios citológicos a nivel de endometrio en bovinos, que ayuden a definir la relación entre la función ovárica con respecto al día del ciclo estral y la etapa de desarrollo en que se encuentra el tejido endometrial, con el objetivo de conocer perfiles hormonales y la respuesta endometrial a estos perfiles. Por otra parte, es importante conocer el la prevalencia y el efecto de patologías uterinas como la endometritis en los hatos ganaderos bovinos en nuestro país, ya que en otros países presentan altas prevalencias e importantes efectos en el desempeño reproductivo.

7. REFERENCIAS BIBLIOGRAFICAS

- Ahmadi, M. R., A. Khodakaram-Tafti, S. Nazifi, & H. R. Ghaisari. 2005. The comparative evaluation of uterine and cervical mucosa cytology with endometrial histopathology in cows. *Comp. Clin. Path.* 14: 90–94.
- Al-Dahash, S., & J. David. 1977. Histological examination of ovaries and uteri from cows with cystic ovaries. *Vet. Rec.* 101: 342-347.
- Bage, R., H. Gustafsson, B. Larsson, M. Forsberg, & H. Rodriguez-Martinez. 2002. Repeat breeding in dairy heifers: follicular dynamics and estrous cycle characteristics in relation to sexual hormones patterns. *Theriogenology.* 57: 2257-2269.
- Ball, B.A., S.J. Shin, V.H. Patten, D.H. Lein, & G.L. Woods. 1988. Use of a low-volume uterine flush for microbiologic and cytologic examination of the mare's endometrium. *Theriogenology.* 29: 1269-1283.
- Bartolome, J., W. Thatcher, P. Melendez, C. Risco, & L. Archbald. 2005. Strategies for the diagnosis and treatment of ovarian cysts in dairy cattle. *J. Am. Vet. Med. Assoc.* 227: 1409-1414.
- Bekana, M., P. Jonsson, & H. Kingahl. 1996. Intrauterine bacterial findings and hormonal profile in post-partum cows with normal puerperium. *Acta Vet. Scand.* 37: 251-263.
- Bibbo, M. 1997. *Comprehensive cytopathology.* 2nd. ed. W.B. Saunders, Philadelphia.
- Boos, A., 1998. Immunohistochemical assessment of prostaglandin H-synthase in bovine endometrial biopsy samples collected throughout the oestrous cycle. *Anim. Reprod. Sci.* 51: 261–273.

- Bonnett, B. 1988. The relationships of endometrial biopsy and rectal palpation findings to reproductive performance in postpartum cows. Tesis de PhD, University de Guelph, Canada.
- Bonnett, B., R. Miller, S. Martin, W. Etherington, & W. Johnson. 1991a. Endometrial biopsy in Holstein- Friesian dairy cows I: technique, histological criteria and results. *Can. J. Vet. Res.* 55: 155-161.
- Bonnett, B., R. Miller, S. Martin, W. Etherington, & B. Buckrell. 1991b. Endometrial biopsy in Holstein- Friesian dairy cows II: correlations between histological criteria. *Can. J. Vet. Res.* 55: 162-167.
- Bonnett, B., S. Martin, V. Gannon, R. Miller, & W. Etherington. 1991c. Endometrial biopsy in Holstein- Friesian dairy cows III: bacteriological analysis and correlations with histological findings. *Can. J. Vet. Res.* 55: 168-173.
- Bonnett, B., & S. Martin. 1995. Path analysis of peripartum and postpartum events, rectal palpation findings, endometrial biopsy results and reproductive performance in Holstein-Friesian dairy cows. *Prev. Vet. Med.* 21: 279-288.
- Bourke, M., J.N. Mills, & A. Barnes. 1997. Collection of endometrial cells in the mare. *Aust. Vet. J.* 75: 755-758.
- Dawson, F. 1959. The normal bovine uterus. Phisiology, histology and bacteriology. *Vet. Rev. Annot.* 5: 73-87.
- DeBois, CHW. 1961. Endometritis and fertility of the cow. Tesis de Doctorado. University of Utrecht, Holanda.
- Dellmann, H.D., & E.M. Brown. 1987. Textbook of veterinary histology. 3rd. ed. Lea & Febiger, Philadelphia.

- Dellmann H.D., & J.R. Carithers. 1996. Cytology and microscopic anatomy. 1st. ed. Williams & Wilkins, Philadelphia.
- Dogan, I., G. Sonmez., & H. Sagirkaya. 2002. Histopathological investigation of endometrium in repeat breeder cows. *Ind. J. Anim. Sci.* 72: 223-226.
- Ferguson, J.D., & D.T. Galligan. 2000. Assessment of reproductive efficiency in dairy herds. *Compend. Contin. Educ. Prac. Vet.* 22 (Suppl. 150-158).
- Gilbert, R., S.T. Shin, C.L. Guard, H.N. Erb, & M. Frajblat. 2005. Prevalence of endometritis and its effects on reproductive performance of dairy cows. *Theriogenology.* 64: 1879–1888.
- Hartigan, P., J. Murphy, W. Nunn, & J. Griffin. 1974. The technical importance of procedures in the preparation of histological specimens from the bovine endometrium. *Br. Vet. J.* 130: 164-171.
- Herath, S., H. Dobson, C. Bryant, & I. Sheldon. 2006. Use of the cow as a large animal model of uterine infection and immunity. *J. Reprod. Immunol.* 69: 13-22.
- Heuwieser, W., B.A. Tenhagen, M. Tischer, J. Luhr, & H. Blum. 2000. Effect of three programs for the treatment of endometritis on the reproductive performance of a dairy herd. *Vet. Rec.* 146: 338–41.
- Johannisson, E., R. Parker, B. Landgren, & E. Diczfalusy. 1982. Morphometric analysis of the human endometrium in relation to peripheral hormone levels. *Fertil. Steril.* 38: 564-71.
- Kasimanickam, R. 2002. Diagnosis and treatment of subclinical endometritis in postpartum dairy cows. Tesis de DVSc, University of Guelph, Canada.

- Kasimanickam, R., T.F. Duffield, R.A. Foster, C.J. Gartley, K.E. Leslie, J.S. Walton, & W.H. Johnson. 2004. Endometrial cytology and ultrasonography for the detection of subclinical endometritis in post-partum dairy cows. *Theriogenology*. 62: 9-23.
- Kasimanickam, R., T.F. Duffield, R.A. Foster, C.J. Gartley, K.E. Leslie, J.S. Walton, & W. Johnson. 2005. A comparison of the cytobrush and uterine lavage techniques to evaluate endometrial cytology in clinically normal postpartum dairy cows. *Can. Vet. J.* 46: 255-259.
- Kask, K., H. Kidahl, & H. Gustafsson. 1998. Bacteriological and histological investigation of the postpartum bovine uterus in two estonian dairy herds. *Acta Vet. Scand.* 39: 423-432.
- Katagiri, S., & Y. Takahashi. 2004. Changes in EGF concentrations during estrous cycle in bovine endometrium and their alterations in repeat breeder cows. *Theriogenology*. 62: 103–112.
- Katagiri, S., & Y. Takahashi. 2006. Potential relationship between normalization of endometrial epidermal growth factor profile and restoration of fertility in repeat breeder cows. *Anim. Reprod. Sci.* 95: 54-66.
- LeBlanc, S.J., T.F. Duffield, K.E. Leslie, K.G. Bateman, G.P. Keefe, & J.S. Walton. 2002. Defining and diagnosing postpartum clinical endometritis and its impact on reproductive performance in dairy cows. *J. Dairy Sci.* 85: 2223–36.
- Lewis, G. 1997. Uterine Health and Disorders. *J. Dairy Sci.* 80: 984-994.
- Mateus L., L. Lopes da Costa, F. Bernardo, & J. Robalo Silva. 2002. Influence of puerperal uterine infection on uterine involution and postpartum ovarian activity in dairy cows. *Reprod. Dom. Anim.* 37: 31-35.

- Messier, S., R. Higgins, Y. Couture, & M. Morin. 1984. Comparison of swabbing and biopsy for studying the flora of the bovine uterus. *Can. Vet. J.* 25: 283-288.
- Miller, H., P. Kimsey, J. Kendrick, B. Darien, & L. Doering. 1980. Endometritis of dairy cattle: diagnosis, treatment, and fertility. *Bovine Practitioner.* 15:13-23.
- Ohtani, S., K. Okuda, K. Nishimura, & S. Mohri. 1993. Histological changes in bovine endometrium during the estrous cycle. *Theriogenology.* 39: 1033-1042.
- Ohtani S., & K. Okuda. 1995. Histological observation of the endometrium in repeat breeder cows. *J. Vet. Med. Sci.* 57: 283-286.
- Ohtani, S., K. Okuda, M. Ohtani, & J. Yamada. 1996. Immunohistochemically – determined changes in the distribution of insulin-like growth factor-1 (IGF-1) and epidermal growth factor (EGF) in the bovine endometrium during the estrous cycle. *J. Vet. Med. Sci.* 58: 1211-1217.
- Okano, A, & T. Tomizuka. 1987. Ultrasonic observation of post-partum uterine involution in the cow. *Theriogenology.* 27: 369-376.
- Peter, AT. 2004. An update on cystic ovarian degeneration in cattle. *Reprod. Dom. Anim.* 39: 1-7.
- Robinson, R.S., G.E. Mann, G.E. Lamming, & D.C. Wathes. 2001. Expression of oxytocin, oestrogen and progesterone receptors in uterine biopsy sample throughout the oestrous cycle and early pregnancy in cows. *Reproduction.* 122: 965 – 979.
- Sanders, D.E. 2005. Troubleshooting poor reproductive performance in large herds. *Vet. Clin. Food. Anim.* 21: 289-304.

- Santos, N.R., H.B. Roman, & R.O. Gilbert. 2006. The use of leukocyte esterase reagent strips for diagnosis of subclinical endometritis in dairy cows. *Theriogenology*. 66: 663–687.
- Sheldon, I., & H. Dobson. 2004. Postpartum uterine health in cattle. *Anim. Reprod. Sci.* 82-83: 295-306.
- Skjerven, O. 1956. Endometrial biopsy studies in reproductively normal cattle; clinical, histochemical and histological observations during the estrous cycle. *Acta Endocrinol.* 22: (Suppl. 26).
- Slauson, D., & B. Cooper. 2002. *Mechanisms of disease: a textbook of comparative general pathology*. 3rd ed. Mosby, Missouri.
- Smith, B. 2002. *Large animal internal medicine*. 3rd ed. Mosby, Missouri.
- Wiltbank, M., H. Lopez, R. Sartori, S. Sangsritavong, & A. Gumen. 2006. Changes in reproductive physiology of lactating dairy cows due to elevated steroid metabolism. *Theriogenology*. 65: 17–29.
- Zafracas, A. 1975. Diagnosis of endometritis in cattle by uterine biopsy. p.1966-1972. In 20th World Veterinary Congress. Thessaloniki, Greece. Jul. 6-12.

8. ANEXOS

Anexo 1. Descripción de sujetos muestreados.

Identificación:

Fecha:

Historia:

.....

Vaca:

Tracto:

Biopsia: si / no

Cytologia: cytobrush / lavado

Der Izq

Der Izq

CL: si no

Der Izq

Tamaño:

Quístico: si / no

F: si no

Der Izq

Tamaño:

Quístico: si / no

Diámetro Uterino

Cuerno Der:

Cuerno Izq:

Largo Uterino

Cuerno Der:

Cuerno Izq:

Diámetro Cervical:

Descargas: si / no

Descripción:

Anormalidades Macroscópicas:

.....

.....

Lavado:

Vol. Obtenido

Color

Consistencia:

Tiras Reactivas: NEG

1+

2+

3+

Bacteriología: si / no

Resultado:

Anexo 2. Criterios para la evaluación histopatológica.

Evaluación Histopatológica

Apt. Lect:	(1) Pesima,	(2) Mala,	(3) Buena,	(4) Muy Buena
Altura del Ept.:	(1) Columnar,	(2) Cuboidal	(3) Plana	
Conc. Gland.:	(1) Ninguna,	(2) Escasas,	(3) Moderadas	(4) Muchas
Tipo:	(1) Rectas	(2) Dobladas		
Fibrosis:	(1) Presente	(2) Ausente		
Mit. Gland.:			
Secr. Glands:	(1) Ninguna,	(2) Poca,	(3) Moderada	(4) Marcada
Vac. Supranuc.:			
Mit Str.:			
Ed. Str.:	(1) Ninguna,	(2) Poca,	(3) Moderada	(4) Marcada
Reac. Psd.:	(1) Ninguna,	(2) Moderada	(3) Marcada	
Infil. Leuko.:			
Metrorrhagia:	(1) Ninguna,	(2) Moderada	(3) Marcada	
Vac. Basal:	(1) Ninguna,	(2) Moderada	(3) Marcada	

Apt. Lect: Aptitud para la lectura

Altura del Ept.: Altura del epitelio

Conc. Gland.: Concentración glandular

Mit. Gland.: Mitosis glandulares

Secr. Glands: Secreción glandular

Vac. Supranuc.: Vacuolación supranuclear

Mit Str.: Mitosis estromales

Ed. Str.: Edema estromal

Reac. Psd.: Reacción pseudodecidual

Infil. Leuko.: Infiltración leucocitaria

Vac. Basal: Vacuolación Basal

Anexo 3. Criterios para la evaluación citológica.

Examinación Citológica

Celularidad General

% Epit. C.:
 % Str. C.:
 % Gland. C.:
 % Leuko. C.:
 % PMN:
 Pred. Inf. C.:

Morfología

Epit. C.: (1) Intactas. (2) Distorcionadas, (3) Fragmentadas
 Epit. C.: (1) Grupos densos, (2) monocapas, (3) Solitarias
 Epit. Ht.: (1) Columnar, (2) Cuboidal (3) planas
 Gland. C. Cytp. Char.: (1) Vacuolacion or (2) fluyendo,
 Gland. C. Nuc. Char.: (1) Normal (2) Apoptosis (3) karyorrhesis, karyolysis, pygnosis
 Epit. Cytp. Char.: (1) Vacuolation or (2) fluyendo,
 Epit. Nuc. Char.: (1) Normal (2) karyorrhesis, karyolysis, pygnosis
 Str. Cytp. Char.: (1) Vacuolation or (2) fluyendo,
 Str. Nuc. Char.: (1) Normal (2) karyorrhesis, karyolysis, pygnosis

Fondo

Bg. Cont.: (1) Claro, (2) proteinaceo
 Bg. Cont.: (1) sangre (2) debris

Epit. C. = Células epiteliales

Str. C. = Células estromales

Gland. C. = Células Glandulares

Leuko. C. = Leucocitos

Pred. Inf. C. = Célula inflamatoria predominante

Gland. C. Cytp. Char. = Características citoplasmáticas de las células glandulares

Gland. C. Nuc. Char. = Características nucleares de las células glandulares

Epit. Cytp. Char. = Características citoplasmáticas de las células epiteliales

Epit. Nuc. Char. = Características nucleares de las células epiteliales

Str. Cytp. Char. = Características citoplasmáticas de las células estromales

Str. Nuc. Char. = Características nucleares de las células estromales

Bg. Cont. = Contenido de Fondo