

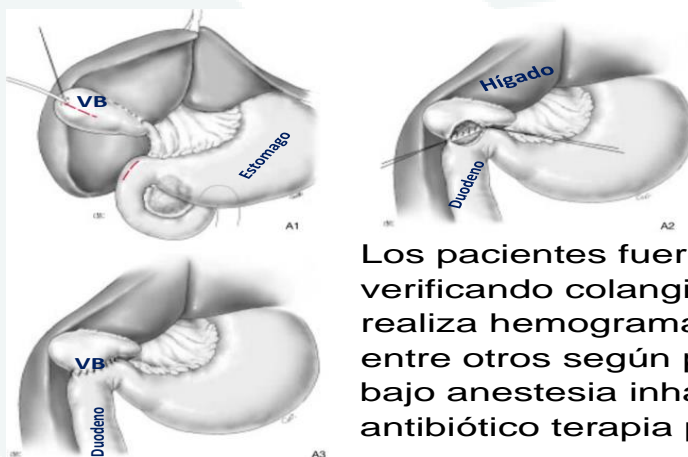
COLECISTODUODENOTOMIA EN CANINOS CON OBSTRUCCION BILIAR EN COLEDOCO

Karen L. Vega-Benavides¹; Luis Jiménez¹; Mauricio Jiménez¹

1. Hospital Especies Menores y Silvestres, Esc. Med Veterinaria, UNA

Introducción: La bilis va de canalículos intrahepáticos a la vesícula biliar (VB), drena al conducto cístico y posterior al colédoco, este último conecta con duodeno. La obstrucción biliar (OB) es el bloqueo del flujo de bilis de hígado hasta duodeno, mayormente por cálculos biliares. En caso de OB se puede desencadenar dolor por colangitis o secundariamente pancreatitis; además de síndromes de mala digestión y acumulación de desechos o toxinas que se multiplicaran. En colangitis una opción de tratamiento quirúrgico es colecistectomía, pero si la obstrucción es proximal a duodeno, en colédoco, y este no se logra desobstruir, la recomendación quirúrgica es colecistoduodenotomía (Unión funcional VB con duodeno) para derivación biliar.

Objetivo: Incentivar a los médicos veterinarios a realizar ecografía hepatobiliar, considerando que la afección en colédoco puede significar una planeación quirúrgica avanzada como colecistoduodenotomía (CD).



Materiales y métodos: Entre 2021-2022, se documentaron 34 casos quirúrgicos por OB, en perros de 4 a 37kg, atendidos en HEMS. Con sintomatología como dolor abdominal, vomito, ictericia, y reporte de mala digestión.

Los pacientes fueron evaluados por ecografía abdominal verificando colangitis, o afección obstructiva en colédoco. Se realiza hemograma y medición de albumina principalmente, entre otros según presupuesto. Se procede a laparotomía, bajo anestesia inhalatoria, con neuroleptoanalgesia y antibiótico terapia preventiva.

Resultados y Discusión: De los 37 animales con colangitis, 8 fueron colecistoduodenotomías, por ubicación de obstrucción. En colecistectomía el riesgo de complicaciones es menor; en colecistoduodenotomía las fistulas o dehiscencias se reportan en pacientes con hipoalbuminemias o infecciones concomitantes.

Conclusión: Todo paciente que ingresa por OB debe ser revisado por ecografía en zona colédoco, e incluso en el intraoperatorio, debe observarse que el flujo vesícula biliar a duodeno sea permeable, ya que si este está afectado y no se logra desobstruir (cateterización desde lumen duodeno) se debe considerar colecistoduodenotomía. El éxito de la CD se puede ver afectada en pacientes con hipoalbuminemia, la cual debe ser compensada perioperatorio, depende del criterio del cirujano si deja un drenaje de abdomen activo.

