DERIVACION URINARIA PREPUBICA POR TUBO CISTOTOMIA COMO MANEJO EN TRACTO URINARIO BAJO

Karen L. Vega-Benavides[1]; Wilson Bonilla[1]; Mauricio Jiménez[1]
1. Hospital Especies Menores y Silvestres, Esc. Med Veterinaria, UNA

Las patologías de tracto urinario bajo (TUB), traumáticas o tumorales son de alto impacto en el paciente, la eliminación radical del tejido afectado puede ser complicado, requerir cirugía reconstructiva funcional que afecte calidad de vida, o incluso terminar en eutanasia. La presencia de tumores en trígono vesical ha ido en aumento y suelen ser de presentación invasiva al momento del diagnóstico, siendo de manejo paliativo quirúrgico.

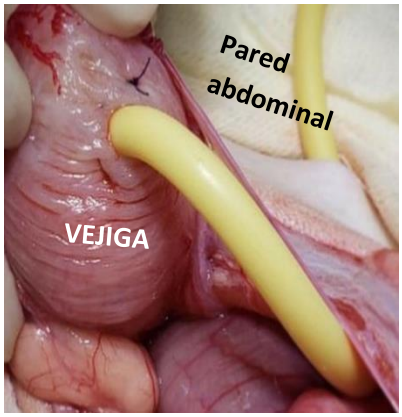

Objetivo: Proponer el uso de sondas por cistotomía, para derivaciones urinarias en caso de patologías que requerirían cirugías reconstructivas invasivas en vejiga o uretra, que son de recuperación lentas o con mayor posibilidad de complicaciones.

Materiales y métodos: Pacientes con carcinoma de células transicionales en trígono vesical y otras como: animales con afecciones severas de más del 50% de la vejiga urinaria, traumas severos en uretra agudos o crónicos, patologías obstructivas en uretra por sobre cicatrización de traumas o de origen idiopáticos, entre otros; los anteriores fueron tipos de pacientes sometidos a una derivación urinaria prepubica.

La técnica consiste en colocar una sonda Foley por cistotomía (con balón distendido en lumen de vejiga), y llevando el otro extremo a pared abdominal desde adentro hacia afuera, pasando pared vesical externa en contacto con peritoneo parietal, y de inmediato tensa atraviesa subcutáneo y piel, suturada con una sutura de “dedo chino”. La técnica puede estar acompañada de extracción tumoral radical y se realiza cierre hermético dejando afuncional el resto del TUB, (técnica permanente); y en otros casos si se intenta el cierre funcional del tracto, se utiliza la derivación urinaria momentánea, evaluando evolución de cicatrización, y cuando esta se considera efectiva, se retira la sonda y se suturan las aperturas.

Resultados y Discusión: La mayoría de los pacientes operados han sido de derivación permanente, por causa de tumores que abarcaban mayoría de diámetro del trígono vesical; y se han mantenido la sonda de entre 1año y 4 meses, sin complicaciones actuales. Casos de derivación temporal, en traumas de uretra proximal, han tardado entre 1 y 3 semanas en evolucionar y poder retirarla.

Conclusión: Los procedimientos son poco invasivos, de resolución funcional pronta y con menores complicaciones. El paciente se adapta a la presencia de la sonda en pared. Educar al propietario respecto al uso de la sonda es vital para una evolución positiva.

Contacto: karen.vega.benavides@una.cr

HEM
HOSPITAL DE ESPE