Universidad Nacional
Facultad Ciencias de la Salud
Escuela de Medicina Veterinaria

Artroscopía diagnóstica y quirúrgica en equinos de alto rendimiento

Modalidad: Pasantía

Trabajo Final de Graduación para optar por el Grado Académico Licenciatura en Medicina Veterinaria

Andrea Sánchez Oviedo

Campus Presbítero Benjamín Nuñez
2007

TRIBUNAL EXAMINADOR

Dr. Jorge Quirós Arce

Decano:_____

Dr. Carlos Jiménez Sánchez

Director:_____

Dr. Rafael Vindas Bolaños

Tutor:_____

Dr. Juan Manuel Estrada Umaña

Lector:_____

Dr. Javier Montero Umaña

Lector:_____

DEDICATORIA

A Dios, por darme la vida.

A mis padres, que siempre me han apoyado y me han dado lo mejor para mis estudios.

AGRADECIMIENTO

A Dios, que me ha guiado siempre.

A mis padres, por todo su apoyo.

A mi novio Walter, que me ayudó y me motivó mucho.

A mi tutor guía y a los lectores por su colaboración.

Gracias a todos los profesores de la Universidad Nacional.

ABREVIATURAS

AAEP:	American Asociation of Equine Practitioners
BID:	aplicar dos veces al día
ºC:	grados celcius
cc:	centímetros cúbicos
CO_2:	dióxido de carbono
IM:	intra muscular
IV:	intra venoso
mm:	milímetros
OCD:	Osteocondritis Disecante
PO:	vía oral
W:	Watts

RESUMEN

Se realizó una pasantía de 3 meses de duración en el Hospital Equino Merritt & Asociados en Wauconda, Illinois, Estados Unidos. Esta práctica se enfocó principalmente en conocer la utilidad de la artroscopía en el diagnóstico y reparación de patologías intraarticulares en equinos de alto rendimiento.

Se asistió a 25 cirugías artroscópicas, donde se logró identificar las principales patologías intraarticulares que pueden ser corregidas mediante la artroscopía. Se aprendió la técnica y el abordaje quirúrgico de las articulaciones mayormente afectadas, con lo que se amplió el conocimiento personal.

ABSTRACT

A 3 month externship was accomplished at Merritt & Asociates Equine Hospital in Wauconda, Illinois, USA. The practice´s main focus was to gain knowledge of the importance of arthroscopic surgery in the diagnostic and treatment of intraarticular pathologies in high performance horses.

Identification of the principal intraarticular pathologies that could be treated by arthroscopic surgery was achieved by observing 25 surgeries. The surgical techniques to approach the mainly affected joints was learned, increasing personal knowledge.

ÍNDICE DE CONTENIDO

TRIBUNAL EXAMINADOR……..……..…….ii
DEDICATORIA……..……..….iii
AGRADECIMIENTO……..……..…iv
ABREVIATURAS…….…..v
RESUMEN…….....vi
ABSTRACT…….....vii
ÍNDICE DE CONTENIDO…….....viii
ÍNDICE DE FIGURAS……..ix
ÍNDICE DE CUADROS Y GRÁFICOS…….x
1. INTRODUCCIÓN……...1
1.1. Antecedentes……..…….…….....2
1.2. Justificación……..……..……..….4
1.3. Objetivos…..…..……....5
1.3.1. Objetivo general……..……...5
1.3.2. Objetivos específicos……..……..……..5
1.4. Marco teórico……5
1.4.1. Definición de artroscopía…….....5
1.4.2. Ventajas de la artroscopía…….....6
1.4.3. Desventajas de la artroscopía……6
1.4.4. Materiales para artroscopía……7
1.4.5. Técnica general para artroscopía……...9
1.4.6. Artroscopía diagnóstica…….....11
1.4.7. Utilización quirúrgica de la artroscopía…….....12
2. METODOLGÍA: MATERIALES Y MÉTODOS……15
3. RESULTADOS Y DISCUSIÓN…….....17
3.1. Análisis descriptivo…….....17
3.2. Caso 1: Osteocondritis disecante en las articulaciones
tibiotarsal y metatarsofalángica……21
3.2.1. Discusión caso 1……...……...24
3.3. Caso 2: Extracción de fragmento óseo de la articulación
intercarpal……...……..…….……...25
3.3.1. Discusión caso 2……..29
4. CONCLUSIONES……...……..30
5. RECOMENDACIONES……..……..31
6. REFERENCIAS BIBLIOGRÁFICAS…….……..32
7. ANEXOS……..…….……....34

ÍNDICE DE FIGURAS

Figura 1: OCD en cóndilo lateral troclear de la tibia……...……..……22

Figura 2: OCD en la parte dorsal distal del tercer metatarso……..……...…….……....22

Figura 3: Fragmento óseo en el cóndilo lateral troclear de la tibia…...…….….....23

Figura 4: Vista del defecto en el cóndilo troclear de la tibia luego de la debridación…….....24

Figura 5: Radiografía lateral medial oblicua en flexión que muestra un fragmento óseo pequeño en el hueso carpo radial…….…….….27

Figura 6: Fragmento óseo en el carpo radial……..…….….…..28

Figura 7: Curetaje de la lesión en el carpo radial…..…….…….…..….28

ÍNDICE DE CUADROS Y GRÁFICOS

Cuadro 1: Distribución absoluta y relativa del motivo de consulta……...……17

Cuadro 2: Distribución absoluta y relativa de las razas…….……18

Cuadro 3: Distribución absoluta y relativa de las actividades...……18

Cuadro 4: Distribución absoluta y relativa de los tipos de cirugía……19

Gráfico 1: Distribución relativa de los tipos de cirugía ….……...19

Gráfico 2: Distribución relativa de las articulaciones afectadas …….……..19

1. INTRODUCCIÓN

Día a día la artroscopía, igual que los demás métodos médico quirúrgicos poco invasiva, está adquiriendo una mayor importancia y es solicitada masivamente por veterinarios y propietarios de equinos. Especialmente en esta especie, es una técnica que ha desplazado casi completamente la cirugía convencional no sólo en el campo de la cirugía articular, sino también en cirugía de vainas sinoviales tendinosas y en la exploración de los senos paranasales. Las ventajas que presenta hacen que sea una técnica diagnóstica y quirúrgica necesaria en cualquier centro hospitalario dedicado a la clínica equina (López, 2003; López, 2006).

Se entiende por artroscopía la exploración de una articulación observándola desde su interior con un artroscopio que se introduce por una pequeña incisión (López, 2006; Tarragó 2003). Esta técnica permite visualizar los diferentes elementos de la articulación y sus eventuales cambios patológicos que puedan causar o no una claudicación. Es posible grabar en vídeo o en soporte digital la exploración, lo que da la oportunidad de visualizarlo las veces que se crea conveniente, aumentar, disminuir o manipular la imagen para alcanzar un diagnóstico exacto. El aspecto terapéutico de la artroscopía incluye los procedimientos quirúrgicos y también los procedimientos no quirúrgicos como son los lavados articulares y la lisis de adherencias (Martin y McIlwraith, 1985; Tarragó, 2003).

Desde los años ochenta, la artroscopía se ha convertido en una herramienta importante para el diagnóstico y tratamiento de desórdenes ortopédicos articulares en equinos de alto rendimiento (Dykgraaf, 2004; Walmsley, 2004). Este procedimiento permite una exploración más directa del interior de la articulación con menos complicaciones que una artrotomía y un

pronto retorno del equino a su actividad atlética (Dykgraaf, 2004). Además de su aspecto diagnóstico, la artroscopía quirúrgica es una herramienta terapeútica de gran utilidad (Auer y Stick, 1999; Díaz, 2002).

Como parte del proyecto final de graduación, se realizó una pasantía en el Hospital Equino Merritt & Asociados, ubicado en Illinois, Estados Unidos, por un período de tres meses. El objetivo de esta pasantía fue capacitarse en el empleo de la artroscopía en la reparación de patologías intraarticulares en pacientes equinos.

1.1. Antecedentes

El desarrollo de la artroscopía en los equinos ha logrado grandes avances en el tratamiento de enfermedades articulares, por ejemplo se ha mejorado la prognosis y se han reducido significativamente las complicaciones (Dykgraaf, 2004; López, 2006).

Según Tarragó (2003) la utilización de un endoscopio para observar la cavidad de la rodilla en humanos, por primera vez, se da en 1918 por el profesor K. Takagui de Tokio. De acuerdo con McIlwraith et al (2005), en 1949 el pionero en artroscopía para humanos Watanebe, reportó la artroscopía en la articulación tibio tarsal en el equino. En la década de los ochenta, se comienza a trabajar de forma experimental con la artroscopía en el campo de la medicina veterinaria (López, 2006).

Tarragó (2003) menciona cómo en Brasil la técnica empieza a desarrollarse en la década de 1970, primero como técnica diagnóstica y a nivel universitario, y poco a poco se va perfeccionando gracias a la facultad de medicina de Sao Paulo. Además, cuenta que en 1974 se publicó el primer libro de artroscopía por Robert Jackson y David Dandy y se fundó la

“International Arthroscopy Association”. En Chile en 1980 comienza la técnica a nacer, y entre 1985 y 1990 se desarrolla totalmente como una técnica habitual en todas las universidades y hospitales. En la década de 1980, se comienza a trabajar de forma experimental con la artroscopía en el campo de la medicina veterinaria (Tarragó, 2003).

Dicho procedimiento se convierte entonces en una técnica importante para el diagnóstico y tratamiento de desórdenes ortopédicos en articulaciones de caballos por sus múltiples ventajas, entre estas es que sólo necesita de dos pequeñas incisiones sobre piel; hay menor invasión a la articulación por lo que presenta una menor respuesta inflamatoria; hay menor trauma para los tejidos blandos, y rápido retorno del paciente equino a competición, entre otras (Stashak, 1987; McIlwraith y Robertson, 1998; Caron, 1999; Tarragó, 2003; Walmsley, 2004). Algunas de las desventajas de esta técnica son la necesidad de anestesia general inhalatoria y que el equipo requerido es de muy alto costo (Walmsley, 2004).

En Costa Rica están documentadas dos artroscopías. La primera se efectuó en un seminario-taller en la Universidad Nacional, Heredia, del 31 de mayo al 5 de junio del 2004, de anestesia, ultrasonido y artroscopía en equinos; en el cual el Dr. Jack Schneider, realizó una artroscopía demostrativa.

El 4 de noviembre del 2006, el Dr. Antonio Cruz, de la Universidad de Guelph, Canadá, visitó Costa Rica para participar en una jornada sobre cirugía de equinos en la Universidad Nacional. En su visita procedió a retirar con artroscopía quirúrgica un fragmento óseo ubicado en la articulación interfalangeana distal de un equino de adiestramiento.

1.2. Justificación

La cirugía artroscópica supone hoy en día el método de elección para el tratamiento de las distintas enfermedades articulares en el caballo. Aunque en la actualidad se sigue empleando la artrotomía en determinados procesos y con muy buenos resultados, las ventajas que plantea el empleo de técnicas de cirugía mínimamente invasiva en las articulaciones del equino es evidente (López, 2006). La técnica permite el tratamiento directo de muchas lesiones articulares, además de ofrecer información detallada de estructuras intrasinoviales que no se podría obtener mediante radiografía, ultrasonido o resonancia magnética (Novales, 2003; Walmsley, 2004).

Las ventajas que presenta hacen que sea una técnica diagnóstica y quirúrgica necesaria en cualquier centro hospitalario dedicado a la clínica equina (López, 2006). Sin embargo, en Costa Rica existían ciertas limitaciones para su utilización. Era difícil introducir la artroscopía como método alternativo de diagnóstico rutinario debido a que debe ser realizado en un centro hospitalario y a que requiere de anestesia general, que aumenta los riesgos y el costo, pero hoy en día, con el nuevo quirófano de la Universidad Nacional es posible. En Costa Rica la artroscopía quirúrgica en equinos actualmente no se está practicando rutinariamente, aunque ya se cuenta con la presencia de equinos de alto valor genético, sentimental y económico en las diferentes disciplinas deportivas. Es importante introducir la técnica para poder diagnosticar y reparar quirúrgicamente patologías intraarticulares en los equinos de alto rendimiento.

1.3. Objetivos

1.3.1. Objetivo general

- Lograr experiencia en el empleo de la artroscopía en la reparación de patologías intraarticulares en pacientes equinos.

1.3.2. Objetivos específicos

- Conocer la técnica y abordaje de artroscopía quirúrgica de las articulaciones mayormente afectadas en equinos de alto rendimiento.
- Identificar las principales patologías intraarticulares que pueden ser corregidas mediante artroscopía.
- Describir las ventajas y desventajas del período post operatorio de los equinos intervenidos con la técnica de artroscopía.

1.4. Marco teórico

1.4.1. Definición de artroscopía

La artroscopía (del griego árthron, articulación y skopeín, ver, examinar) es la intervención quirúrgica en la cual, con la ayuda de un cable de fibra óptica, se introduce una pequeña cámara en una articulación para examinar su interior y, mediante la utilización de pequeñas pinzas e instrumentos especiales, es posible reparar o tratar muchas de las lesiones allí presentes (López, 2006).

1.4.2. Ventajas de la artroscopía

Algunas ventajas que se podrían apuntar incluyen: los tejidos se traumatizan menos, con lo que el tiempo de recuperación es menor, reduciéndose así el costo hospitalario; facilita la inspección del tejido sinovial, que permite ver y tomar una biopsia mediante artroscopía, y su alteración conlleva un sinfín de patologías que se tratan mal si no se tiene una buena visión y diagnóstico a través de la biopsia; se valora el cartílago en su totalidad y en su estado real, funcionando en su antro vital; la visión de las estructuras es real y sufren pocas variaciones de forma, color y situación, que se altera al abrir; el diagnóstico es más exacto, disminuyendo la duda, se valora y se ve *in situ* lo que ocurre, y se reducen los tiempos de intervención, los riesgos de infección, contaminación, problemas cicatriciales, rechazos y fístulas (McIlwraith et al., 2005; Tarragó, 2003).

1.4.3. Desventajas de la artroscopía

Aunque la técnica parece sencilla y atractiva para el cirujano sin experiencia, es necesario un buen conocimiento tridimensional anatómico y mucha práctica. Se debe seleccionar cuidadosamente el caso. Algunos cirujanos no saben distinguir los buenos candidatos para la artroscopía y esto es fundamental (Casscells, 1984; McIlwraith, 1992; White and Moore, 1998).

Los inconvenientes son: tamaño reducido de las articulaciones; el instrumental tiene un alto costo, es muy frágil y debe ser adecuado a cada necesidad, y el cirujano debe tener gran práctica y conocimiento anatómico (McIlwraith et al., 2005; Tarragó, 2003). McIlwraith et al.

(2005) mencionan otras desventajas como hemartrosis, extravasación de fluido, daño iatrogénico al cartílago articular, infecciones, y sinovitis o distensión post operatoria.

1.4.4. Materiales para artroscopía

Los materiales utilizados para realizar este tipo de cirugía son los siguientes: un artroscopio, que es un instrumento óptico que consiste en un sistema de lentes en varilla, rodeado de múltiples fibrillas de vidrio. Estos dos sistemas van incluidos en una cubierta rígida de metal especialmente tratada, cuyo diámetro puede variar, siendo el más comúnmente empleado en medicina equina el de 4mm. El ángulo de visión ideal para maniobrar en el interior de la articulación, que se define como el ángulo de campo abarcado con el lente, debe ser de 25° o 30° (Carson, 1984; López, 2006; McIlwraith y Martin, 1993; Tarragó, 2003).

Generalmente el cirujano debe seleccionar el artroscopio con el mayor diámetro que se pueda insertar en la articulación y maniobrar sin causar daño (McIlwraith et al., 2005). Este va introducido dentro de una vaina metálica que protege la óptica. La vaina presenta además una o dos llaves de paso para el ingreso o salida del líquido de irrigación o del CO_2 empleados para la distensión de la articulación. La introducción de la vaina a la articulación a través de la cápsula articular se realiza con un trócar afilado. Después este trócar afilado es sustituido por otro romo que atraviesa la membrana sinovial facilitando la manipulación y posicionamiento de la vaina dentro de la articulación sin riesgo de producir lesiones. Esta vaina para un artroscopio de 4mm debe tener un diámetro de 5 a 5,5mm (McIlwraith y Martin, 1993; López, 2006).

Como materiales accesorios es posible enumerar toda la variedad de instrumentos disponible para su empleo en medicina humana. Entre ellos se citan como fundamentales el elevador de periostio, cucharillas cortantes de pequeño tamaño y pinzas para extracción de fragmentos (tipo Ferris Smith) rectas y curvas. A pesar de esto, existen determinadas patologías (como puede ser la osteocondritis disecante o casos de sinovitis) en las cuales es muy útil y a veces imprescindible el empleo de instrumental motorizado (McIlwraith et al., 2005; López, 2006).

Además de este material con fines exclusivamente quirúrgicos, es necesario el empleo de otros instrumentos también de gran importancia en la etapa diagnóstica de la intervención como la cánula de irrigación y la sonda exploradora (McIlwraith y Martin, 1993; López, 2006).

Por último, y como en cualquier procedimiento endoscópico, es necesario también el empleo de luz. Para una visualización intraarticular perfecta de todas las articulaciones del equino es suficiente una fuente de luz de 260W, aunque las fuentes de luz de xenon ofrecen mayores posibilidades (McIlwraith y Martin, 1993; López, 2006).

Para llevar a cabo todos los procedimientos artroscópicos, es esencial realizar una distensión articular y mantenerla luego mediante una irrigación constante. Esta distensión e irrigación se consigue empleando solución salina normal o Ringer Lactato, siendo hoy en día esta última la de uso rutinario. Aunque existen bombas de presión muy sofisticadas que mantienen el flujo de líquido requerido regulando constantemente la presión, puede ser suficiente el empleo de una bomba manual para dar presión a la botella. Algunos autores recomiendan el empleo de gas (CO_2) en vez de líquido para llevar a cabo estos

procedimientos. Con medio gaseoso se obtiene una imagen con mejor contraste y es particularmente útil en fotografía. El problema que presenta su empleo es que hace necesario contar con un mecanismo regulador de presión, un sistema especial de insuflación de gas y este debe pasar por un filtro impermeable a bacterias para asegurar las condiciones de esterilidad. Otro problema que puede presentar su empleo es el escape de gas que puede producirse por alguna de las vías de entrada a la articulación con el resultado de un enfisema subcutáneo (Boening y Niederhofer, 2005; McIlwraith y Martin, 1993; López, 2006).

Aunque tanto la técnica diagnóstica como la quirúrgica pueden ser realizadas satisfactoriamente empleando sólo el artroscopio, la utilización de sistemas de vídeo, televisión y fotografía presenta grandes ventajas siendo su único inconveniente el gran costo económico. Las cámaras actualmente disponibles se insertan directamente en la pieza ocular del artroscopio evitando así tener que llevar el ojo a este. Esto permite una mejor ejecución de una técnica aséptica, la comodidad para el cirujano durante toda la intervención y el poder grabar todo el procedimiento para su posterior empleo, ya sea con fines educativos o por motivos legales (López, 2006).

1.4.5. Técnica general para artroscopía

El paciente se prepara como para cualquier procedimiento de ortopedia aséptica. El uso de anestesia general es estándar. Antes de cirugía se debe depilar bien el área. Se prepara asépticamente la piel con yodo o clorhexidina. La clorhexidina es la ideal debido a su amplio espectro antimicrobiano, su excelente actividad residual y que causa mínima irritación de piel (McIlwraith et al., 2005).

Todos los procedimientos quirúrgicos de carpos, interfalangeal proximal, tarsos y articulación femoropatelar se realizan con el paciente en decúbito dorsal (McIlwraith et al., 2005).

La técnica general comienza con la punción de la articulación previa a la distensión empleando líquido o gas. Una vez distendida la articulación se realiza una incisión de 6 a 10 mm con un bisturí número 11 en piel, sobre el sitio de inserción del artroscopio (McIlwraith et al., 2005).

El siguiente paso es la introducción de la vaina, a través de la cápsula articular, mediante el trócar afilado. Luego este es sustituido por el trócar romo con el que se atraviesa la membrana sinovial y se sitúa la vaina en el interior de la cavidad articular. Tras ello, se retira el trocar romo y se introduce a través de la vaina, la iluminación al artroscopio. Se procede a recuperar la distención intraarticular, ya que se habrá perdido la presión con las maniobras anteriores. En este momento se puede empezar a explorar el interior de la articulación (McIlwraith et al., 2005; López, 2006).

Para la exploración y para localizar la lesión existente necesitaremos realizar una segunda incisión a través de la cual se introduce diferentes instrumentos (sonda exploradora, elevador de periostio, etc.). La localización de esta segunda incisión se debe determinar según la situación de la estructura a explorar, respetando las posibles estructuras periarticulares (tendones o ligamentos). Normalmente se introduce previamente una aguja con la que se puede determinar con mas exactitud la localización de la segunda incisión. Existe una excepción en el equino en el caso de las articulaciones radiocarpiana e intercarpiana. En ellas las incisiones, tanto la realizada para la vaina del artroscopio como la realizada para el

instrumental, deben ser practicadas antes de la distensión inicial ya que es en este caso, debido a la presencia del extensor digital común y del extensor carporadial, se pueden lesionar las estructuras tendinosas, porque con la distensión perdemos totalmente las referencias anatómicas (McIlwraith et al., 2005; López, 2006).

Una vez terminado todo el procedimiento, se realiza un último lavado de la articulación con uno o dos litros de Ringer Lactato. Antes de proceder a suturar con material no reabsorbible las incisiones realizadas, se debe hacer un control radiológico de la articulación para así asegurar que la intervención ha concluido con éxito. Este control radiológico es recomendable que sea repetido seis semanas después de la cirugía (McIlwraith et al., 2005; López, 2006).

1.4.6. Artroscopía diagnóstica

Con la articulación distendida se procede a la observación de las distintas estructuras intraarticulares con el fin de confirmar los hallazgos obtenidos por medio del examen clínico y radiológico, o bien, diagnosticar por visión directa las patologías no evidenciables de otra manera, que incluyen fundamentalmente alteraciones en la membrana sinovial y en el cartílago articular. En este momento de la intervención es fundamental el empleo de la sonda exploradora que nos va a permitir la palpación de las diferentes estructuras intraarticulares (McIlwraith et al., 2005; López, 2006).

La visualización directa de las vellosidades sinoviales mediante las técnicas de artroscopía presenta una gran ventaja con relación a su observación directa por medio de las técnicas de artrotomía, ya que se produce en un medio fluido y el campo focal se aumenta por

el sistema óptico de este equipo, mientras que con la segunda técnica, las vellosidades se adhieren a la membrana sinovial, siendo imposible apreciar su grado de alteración (McIlwraith et al., 2005; López, 2006).

Con respecto a las alteraciones del cartílago, estas se reconocen exclusivamente por medios radiológicos cuando son lo suficientemente amplias como para producir secuestros de espacio articular o bien afectan al hueso subcondral. Por ello existe multitud de condiciones que solamente pueden ser reconocidas usando la artroscopía (McIlwraith et al., 2005; López, 2006).

Además de evaluar la membrana sinovial y el cartílago, se pueden observar los ligamentos intraarticulares y los meniscos. La importancia de esta técnica es que permite realizar un mejor diagnóstico en lugares de difícil acceso, como en casos de rupturas de los ligamentos cruzados, o del ligamento intercarpal palmar medial, daños en los meniscos, fragmentos osteocondrales silenciosos, enfermedad en el hueso subcondral o lesiones varias en el cartílago articular (McIlwraith et al., 2005)

1.4.7. Utilización quirúrgica de la artroscopía

En artroscopía veterinaria, la técnica empleada es la de triangulación y consiste en la introducción de uno o más instrumentos por una incisión distinta a la utilizada por el artroscopio y dirigiéndolos hacia el campo de visión de este. Exige un entrenamiento porque la utilización simultánea de ambas manos es necesaria (McIlwraith et al., 2005; López, 2006).

Anteriormente se describió la técnica general, el procedimiento quirúrgico va a variar según la articulación a intervenir o la lesión existente en la articulación. Sus indicaciones

incluyen tanto lesiones cartilaginosas o que afectan al hueso subcondral como pueden ser las fracturas osteocondrales o la osteocondritis disecante, como lesiones de la membrana sinovial, e incluso es una herramienta importante en procesos sépticos al realizar una sinovectomía que consigue la limpieza y debridación del interior de la articulación (López, 2006).

En cuanto a los fragmentos osteocondrales o fracturas en pequeños fragmentos, estos aparecen fundamentalmente en articulaciones móviles (receso dorsal del menudillo y articulaciones carpianas) y en este caso el tratamiento artroscópico consiste en la eliminación del fragmento y la limpieza del lecho de la fractura. Su pronóstico es bueno y siempre será más favorable cuanto más aguda sea la fractura (López, 2006). En Costa Rica, debido a la escasez de caballos dedicados a las pruebas de velocidad, no es una lesión que se encontrará con mucha frecuencia.

Lo más común es emplear el artroscopio para el tratamiento de lesiones de OCD que aparecen con frecuencia en las articulaciones tibiotarsiana, femororotuliana y metacarpofalángica. La articulación tibiotarsiana es la más afectada, siendo la cresta intermedia distal de la tibia la que mayormente presenta lesiones osteocondrales. En este caso el tratamiento quirúrgico consiste en la localización y extracción del fragmento osteocondral y luego el curetaje de la lesión hasta llegar a hueso subcondral (McIlwraith et al., 2005; López, 2006).

Finalmente es importante mencionar la sinovitis crónica proliferativa del receso dorsal que aparece en las articulaciones metacarpo (tarso) falángicas. En este proceso se produce una hipertrofia de la membrana sinovial en la porción proximal y dorsal de la articulación que trae como consecuencia la aparición de enfermedad articular degenerativa. El tratamiento consiste

también en la eliminación quirúrgica de esa proliferación de membrana sinovial (López, 2006).

2. METODOLOGÍA: MATERIALES Y MÉTODOS

La investigación por su fin se define como aplicada, porque busca dar a conocer la aplicación de la técnica diagnóstica y quirúrgica de la artroscopía. Por el estudio al que da lugar, es un estudio de casos, dado que se aplica un método bibliográfico en sentido amplio, que tiene por objeto recoger los datos que describen el proceso de la técnica diagnóstica y quirúrgica de artroscopía específicamente, como resultado de una pasantía que se realizó en el Hospital Equino Merritt & Asociados, ubicado en Illinois, Estados Unidos y el Hospital Equino de Wisconsin, así como en el hipódromo de Arlington, Illinois, diferentes centros ecuestres y fincas por un período de tres meses.

La observación fue el método empleado para recopilar la información. Se asistió a 22 cirugías de artroscopía realizadas por el Dr. Joseph Foerner y el Dr. Douglas Langer, especialistas en artroscopía. Además, se participó observando la elaboración del diagnóstico y el tratamiento quirúrgico de los pacientes, tanto dentro del hospital como en casos ambulatorios. En el Hospital Equino de Wisconsin, se observaron 5 cirugías de artroscopía con el Dr. Douglas Langer, especialista en cirugía de equinos. En el período de la pasantía se evaluaron además un número de 318 casos de medicina deportiva, tanto en el hospital mencionado como en el hipódromo de Arlington, Illinois, así como en diferentes centros ecuestres y fincas (Anexo 1).

Los hospitales visitados tienen establecido un protocolo de atención que incluye los siguientes pasos: toma de la historia, un examen físico general y el examen del sistema musculoesquelético, identificación y ubicación de la renquera con flexiones y anestesia diagnóstica, toma de radiografías o ultrasonido de la articulación y cintigrafía nuclear los

cuales son citados por Miller (2000) y Geor (2000) y considerados en la presentación de los resultados.

Para efectos de mostrar los resultados obtenidos se analizaron a profundidad dos casos de artroscopía.

3. RESULTADOS Y DISCUSIÓN

3.1. Análisis descriptivo

Durante los tres meses de pasantía en el Hospital Equino Merritt & Asociados se evaluaron un total de 318 casos. Este hospital está especializado en medicina deportiva, por lo cual el principal motivo de consulta fue la claudicación, seguido de la artroscopía y en tercer lugar los exámenes pre compra (Cuadro 1).

Cuadro 1.
Distribución absoluta y relativa del motivo de consulta, de pacientes del Hospital Equino Merritt & Asociados 15 de mayo al 15 de agosto 2005.

Motivo de Consulta	Frecuencia	
	Absoluta	Relativa
Claudicación	253	79,56
Artroscopía	22	6,92
Examen pre compra	14	4,40
Otras cirugías	9	2,83
Otros	9	2,83
Gastroscopía	3	0,94
Endoscopía	3	0,94
Vacunación	2	0,63
Cólico	2	0,63
Reproducción	1	0,31
Total general	318	100

Fuente: Resultado de observación de la consulta.

En los hospitales especializados en la medicina deportiva esta es una consulta muy común. Es importante para un comprador valorar en su totalidad al caballo deportista antes de comprarlo, con el objetivo de determinar si existe algún problema que pueda alterar el

desempeño adecuado del animal en un futuro cercano. Se evalúan de manera minuciosa los sistemas neurológico y locomotor.

De los casos atendidos predominaron los caballos de raza Warmblood, seguido por la raza Inglés y luego el Cuarto de Milla (Cuadro 2), ya que estos son utilizados con mayor frecuencia en disciplinas como salto, carreras y rodeo (Cuadro3).

Cuadro 2.
Distribución absoluta y relativa de las razas,
de pacientes del Hospital Equino Merritt & Asociados
15 de mayo al 15 de agosto 2005.

Razas	Frecuencia	
	Absoluta	Relativa
Warmblood	133	41,82
Inglés	65	20,44
Cuarto de milla	39	12,26
Árabe	34	10,69
American saddle	30	9,43
Hackney pony	12	3,77
Otros	5	1,57
Total general	318	100,00

Fuente: Resultado de observación de la consulta.

Cuadro 3.
Distribución absoluta y relativa de las actividades ,
de pacientes del Hospital Equino Merritt & Asociados
15 de mayo al 15 de agosto 2005.

Actividad	Frecuencia	
	Absoluta	Relativa
Salto	142	44,65
Show	67	21,07
Rodeo	32	10,06
Dressage	25	7,86
Carreras	22	6,92
Otros	21	6,60
Carruaje	8	2,52
Polo	1	0,31
Total general	318	100,00

Fuente: Resultado de observación de la consulta.

Se asistió a un total de 30 cirugías, 22 artroscopías, 4 castraciones, 1 remoción del IV metatarso, 1 reparación de fractura mandibular, 1 fenestración del ligamento patelar medial y 1 desmotomía del ligamento frenador (Cuadro 4).

Cuadro 4.
Distribución absoluta y relativa de los tipos de cirugía,
de pacientes del Hospital Equino Merritt & Asociados
15 de mayo al 15 de agosto 2005.

Tipos de cirugía	Frecuencia	
	Absoluta	Relativa
Artroscopías	22	73,33
Criptorquídeo	3	10,00
Castración normal	1	3,33
Desmotomía ligamento frenador	1	3,33
Fenestración del ligamento patelar medial	1	3,33
Remoción IV metatarso	1	3,33
Sarcoide de espalda	1	3,33
Total general	30	100,00

Fuente: Resultado de observación de la consulta.

De las 22 artroscopías, la lesión más frecuente encontrada fueron los fragmentos óseos seguida de la OCD (Gráfico1).

Gráfico 1.
Distribución relativa de los tipos de cirugía,
de pacientes del Hospital Equino Merritt & Asociados
15 de mayo al 15 de agosto 2005.

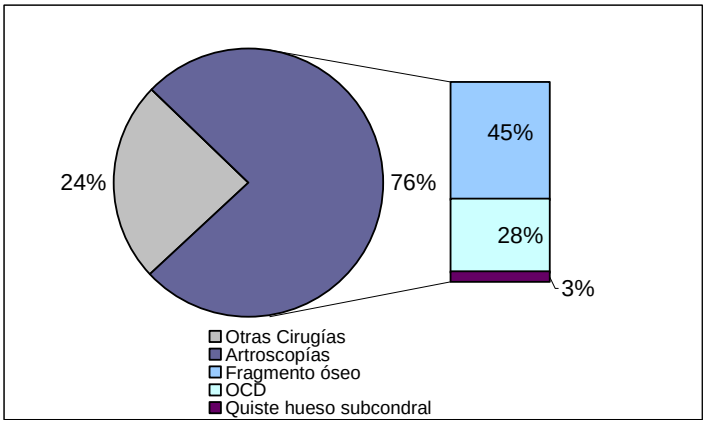

Las 3 articulaciones mayormente afectadas fueron la tibiotarsal, luego la femoropatelartibial y de tercera la metacarpofalángica. Las razas Warmblood, Inglés y Cuarto de Milla fueron las predominantes. Lo anterior se demuestra en estudio realizado por McIlwraith (1992) en el cual se concluyó que estas tres articulaciones son las mayormente afectadas (Gráfico 2).

Gráfico 2.
Distribución relativa de las articulaciones afectadas,
de pacientes del Hospital Equino Merritt & Asociados
15 de mayo al 15 de agosto 2005.

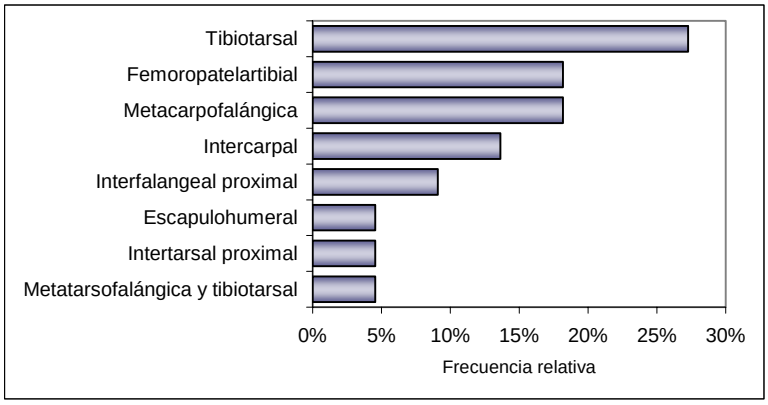

3.2. Caso 1: Osteocondritis disecante en las articulaciones tibiotarsal y metatarsofalángica

La osteocondritis disecante (OCD) es una lesión en la que un segmento del hueso subcondral sufre una isquemia transitoria y consecuente necrosis pudiendo llegar a despegarse del resto del hueso epifisario. Con el tiempo, el cartílago articular adyacente puede también fallar, llegando, entonces, a desprenderse un fragmento osteocondral al espacio articular (cuerpo libre o “ratón articular”) (Hinchcliff et al., 2004; Hurting and Pool, 1996).

Hot Hot, caballo de raza cuarto de milla, edad 7 años, utilizado para rodeo; ingresó al hospital por un cuadro de renquera intermitente en ambos miembros posteriores, de cuatro meses de evolución, que se inició al aumentar la intensidad de entrenamiento.

Al realizar el examen físico, los hallazgos fueron frecuencia cardíaca de 40 latidos por minuto, frecuencia respiratoria de 12, temperatura de 37.8 ºC, membranas mucosas rosadas y llenado capilar de 2 segundos. A la observación de los miembros posteriores se notó una inflamación en la zona del menudillo en el miembro posterior izquierdo.

Al examen de flexiones se nota un aumento de dolor al flexionar las articulaciones tibiotarsal del miembro posterior derecho, y metatarsofalángica del miembro posterior izquierdo, con un grado 2 (según la AAEP) de renquera al trote.

El estudio radiológico mostró en la articulación tibiotarsal del miembro posterior derecho, en la toma latero-medial, una osteocondritis disecante en el borde lateral del cóndilo troclear de la tibia (Fig. 1), y en la articulación metatarsofalángica del miembro posterior izquierdo, en la toma latero-medial una osteocondritis disecante en el borde dorsal distal del tercer metatarso (Fig. 2).

Fig. 1. OCD en cóndilo lateral troclear de la tibia



Fig. 2. OCD en la parte dorsal distal del tercer metatarso.

Por estos hallazgos radiológicos se decidió realizar la intervención quirúrgica de las articulaciones afectadas mediante la técnica artroscópica.

La preparación pre operatoria consistió en aplicar 30cc (20,000 UI por kg) de penicilina procaínica IM, 30cc (5mg/kg) de Gentamicina IV y 2 gramos de fenilbutazona IV, aplicados 30 minutos antes de la intervención.

Posteriormente se inicia la anestesia con 4cc (0.8mg/kg) de xilacina IV, 5cc (0.05mg/kg) de diazepam IV y para el derribo 12cc (2.4mg/kg) de ketamina IV. Se mantiene la anestesia con Isofluorano a 2%.

Durante la artroscopía se evidenciaron fragmentos óseos pequeños dentro de las articulaciones, los cuales fueron removidos quirúrgicamente (Fig. 3). Se debridó bien la zona del cartílago afectada, con cuidado de no profundizar mucho (Fig. 4). Finalmente se realizó un exhaustivo lavado de la articulación con Lactato de Ringer, y se suturaron las dos pequeñas incisiones.

Fig. 3. Fragmento óseo en el cóndilo lateral troclear de la tibia.

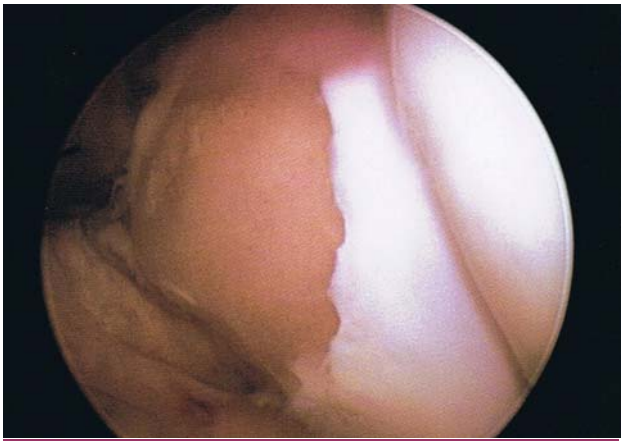

Fig. 4. Vista del defecto en el cóndilo troclear de la tibia luego de la debridación.

El período post operatorio tuvo una duración de 24 horas de reposo total en cuadra con vendaje para proteger las heridas suturadas. Luego de este período se le dio salida con las siguientes indicaciones: terapia antiinflamatoria con 2 gramos de fenilbutazona PO, BID durante 3 días; reposo en cuadra por 30 días, con caminata de 10 minutos dos veces al día en línea recta, a partir del día 7; luego 30 días en un pequeño corral o iniciar con ejercicio suave, como trotar en línea recta 10 minutos al día, e incrementar a 15 minutos a los 15 o 20 días. Se citó para radiografías control a los 30 días.

En 12 semanas el paciente pudo volver a su entrenamiento normal.

3.2.1. Discusión caso 1

En este caso, el paciente presentó una OCD. Esta patología se presenta frecuentemente en equinos de raza Cuarto de Milla utilizados para rodeo. Afecta especialmente las articulaciones tibiotarsal y metatarsofalángica de los miembros posteriores, debido a los giros

bruscos, paradas repentinas y a que inician su entrenamiento a temprana edad (Hinchcliff et al. 2004).

La OCD en la articulación tibiotarsal se presenta más comúnmente en el cóndilo intermedio de la tibia, pero también se puede encontrar en el cóndilo lateral (Hinchcliff et al., 2004; Hurting and Pool, 1996).

La artroscopía fue una buena elección para este tipo de lesión, por ser una técnica poco invasiva, de un corto período post operatorio y de bajo costo post operatorio. En el tratamiento mediante la técnica de artroscopía de estas lesiones de OCD en el corvejón se reporta 76.5% de retorno a la función normal (Hinchcliff et al., 2004).

3.3. Caso 2: Extracción de fragmento óseo de la articulación intercarpal

En equinos las articulaciones más estudiadas mediante artroscopía han sido las del carpo. La fragmentación osteocondral, inducida por trauma, ocurre con mayor frecuencia en las articulaciones carpal y metacarpofalángica. Hoy en día, se sabe que estos fragmentos pueden desprenderse de los márgenes articulares, previamente alterados por patologías del hueso subcondral (McIlwraith et al., 2005).

Un estudio reciente, demostró el desarrollo de microlesiones en el hueso subcondral asociado al ejercicio, el cual se manifestó como micro grietas o fisuras (micro cracks), muerte celular y esclerosis del hueso subcondral (Kawcak et al., 2000).

Por ejemplo, en el siguiente caso: ¨Surprise Max¨, caballo de raza Warmblood, edad 10 años, macho, castrado, utilizado para salto desde hace 5 años; ingresó al hospital por una claudicación de un mes de evolución en el miembro anterior derecho e inflamación a nivel de

los huesos del carpo. Fue tratado con antiinflamatorios no esteroideos durante 2 semanas y se le dio reposo en cuadra. Durante la evaluación ya su tratamiento había concluido y persistían los síntomas.

Examen físico: temperatura de 37.9 ºC, frecuencia cardíaca de 36 latidos por minuto, frecuencia respiratoria de 12 respiraciones por minuto, membranas mucosas de color rosado normal y llenado capilar de 2 segundos.

A la observación se notó una leve inflamación en la zona de los carpos del miembro anterior derecho. En ese momento no se encontraron signos de inflamación aguda.

En la evaluación al paso, se notó una disminución de la fase anterior del paso en el miembro anterior derecho. Al trote se evidenció una renquera grado 2 de 5 (según la AAEP).

Al realizar la prueba de flexión de las articulaciones distales (metacarpofalángica e interfalángicas) no se nota un aumento en el grado de renquera, pero al realizar la flexión durante 1 minuto en las articulaciones carpales, se nota un grado de renquera de 3.5 de 5 (según la AAEP).

Las radiografías antero posterior y latero medial del área carpal en ambos miembros anteriores, mostraron un fragmento óseo en la porción distal del hueso carpo radial (articulación intercarpal) en el miembro anterior derecho (Fig. 5).

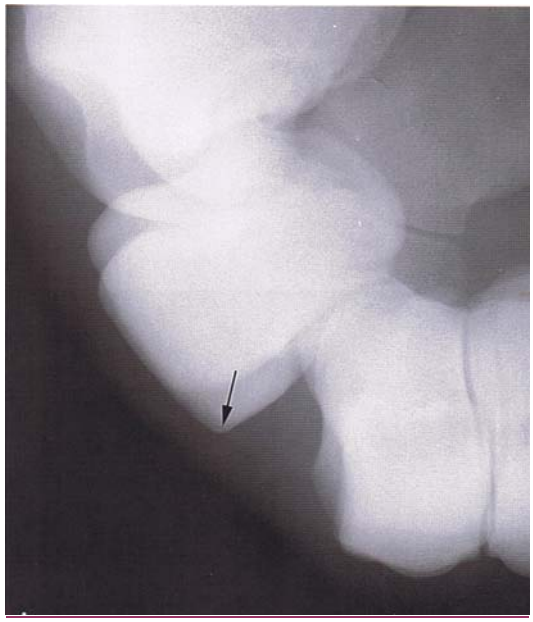

Fig. 5. Radiografía lateral medial oblicua en flexión que muestra un fragmento óseo pequeño en el hueso carpo radial.

Por estos hallazgos se decidió realizar la artroscopía quirúrgica en la articulación afectada.

La preparación pre operatoria consistió en aplicar 40cc (20,000 UI por kg) de penicilina procaínica IM, 30cc (5mg/kg) de Gentamicina IV y 3 gramos de fenilbutazona IV, aplicados 30 minutos antes de la intervención.

Posteriormente se inicia la anestesia con 4.8cc (0.8mg/kg) de xilacina IV, 6cc (0.05mg/kg) de diazepam IV y para el derribo 14.4cc (2.4mg/kg) de ketamina IV. Se mantiene la anestesia con Isofluorano a 2,5%.

Durante la artroscopía se encontró el fragmento óseo pequeño en la parte distal del hueso carpo radial, el cual fue removido quirúrgicamente con un forceps tipo Ferris-Smith

(Fig. 6). Luego se procedió a curetear el sitio de la lesión (Fig. 7). Se inspeccionó en su totalidad la articulación intercarpal y no se evidenciaron otras lesiones. Finalmente se realizó un exhaustivo lavado de la articulación con Lactato de Ringer.

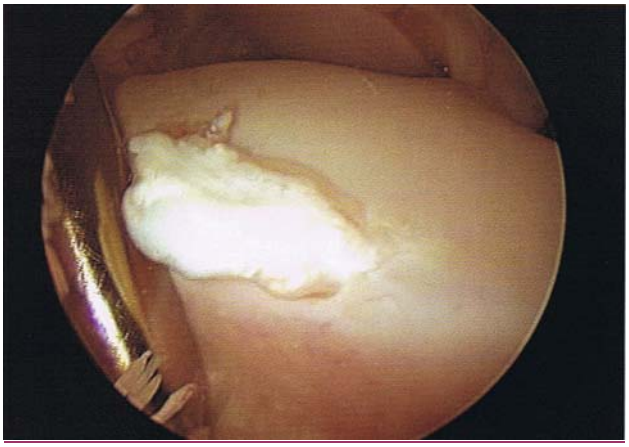

Fig. 6. Fragmento óseo en el carpo radial.

Fig. 7. Curetaje de la lesión en el carpo radial.

El período post operatorio tuvo una duración de 24 horas de reposo total en cuadra con vendaje para proteger las heridas suturadas. Se le suministró a las 24 horas 2 gramos de

fenilbutazona. Luego de este período se le dio salida con las siguientes indicaciones: terapia antiinflamatoria con 2 gramos de fenilbutazona PO, BID durante 3 días; reposo en cuadra por 30 días, con caminata de 10 minutos dos veces al día en línea recta, a partir del día 7; luego 30 días en un pequeño corral o iniciar con ejercicio suave, como trotar en línea recta 10 minutos al día, e incrementar a 15 minutos a los 15 o 20 días. Se citó para radiografías control a los 30 días.

En 4 meses el paciente pudo volver a su entrenamiento de salto normal.

3.3.1. Discusión caso 2:

La fragmentación osteocondral tiene efectos físicos directos sobre la articulación debido a la pérdida de la superficie lisa articular y efectos indirectos por la liberación de cartílago articular y detritos óseos que causan una sinovitis. El compromiso severo de la superficie articular causa inestabilidad, así como ruptura de la cápsula articular y ligamentos. Los sinoviocitos al dañarse liberan metaloproteinasas, prostaglandinas, radicales libres y citoquinas (principalmente interleucina 1), causando degeneración del cartílago articular (McIlwraith et al., 2005). Por esta razón es tan importante el diagnóstico oportuno de fragmentos óseos intraarticulares, como se dio en el caso anterior.

La indicación para el tratamiento quirúrgico de los fragmentos osteocondrales en el carpo tiene como fin minimizar el daño articular y prevenir el desarrollo de osteoartritis (Frisbie, et al., 1999). En este caso la artroscopía mostró que el daño del cartílago articular era mínimo, por lo que el animal tuvo un buen pronóstico y regresó pronto a su entrenamiento normal.

4. CONCLUSIONES

La realización de esta pasantía permitió adquirir experiencia en la técnica de artroscopía para el diagnóstico y reparación de patologías intraarticulares en pacientes equinos. Al asistir a 25 cirugías artroscópicas, se logró identificar las principales patologías intraarticulares que pueden ser corregidas mediante la artroscopía. Se aprendió la técnica y el abordaje quirúrgico de las articulaciones mayormente afectadas, con lo que se amplió el conocimiento personal en el tema.

La artroscopía es la técnica de mayor sensibilidad y especificidad diagnóstica para la evaluación intrasinovial en el equino (McIlwraith et al., 2005).

La artroscopía, al ser una intervención mínimamente invasiva, tiene como ventajas un menor tiempo de anestesia; un menor tiempo operatorio y post operatorio; menor utilización de medicamentos durante el post operatorio, con un menor riesgo de infección y el animal vuelve a su actividad normal en un corto período. Como desventajas se pueden mencionar hemartrosis; extravasación de fluido; daño iatrogénico al cartílago articular; infecciones; sinovitis o distensión post operatoria; es importante contar con el equipo completo, además de requerir una gran experiencia y práctica por parte del cirujano.

Como forma comparativa, se puede mencionar que la artrotomía está indicada para este tipo de lesiones, con las desventajas de tener un mayor tiempo de anestesia y operatorio; un prolongado período post operatorio con antibioticoterapia y mayor cantidad de antiinflamatorios. Además de que el animal no regresa tan pronto a su entrenamiento normal.

5. RECOMENDACIONES

En la actualidad muchos veterinarios alrededor del mundo realizan procedimientos de artroscopía diagnóstica y quirúrgica de rutina, práctica que debe incorporarse en nuestro medio, ya que como se observó en la pasantía, tiene muchas ventajas para el diagnóstico y tratamiento en la medicina deportiva en equinos.

Algunas condiciones imprescindibles para la realización de una artroscopía son: espacio físico adecuado, con condiciones de asepsia (quirófano), instrumental adecuado y en buenas condiciones de uso, conocimiento y manejo de la técnica quirúrgica.

Todo paciente al que se le va a realizar un procedimiento artroscópico, o que haya sospecha de un problema intraarticular, debería evaluarse si presenta una historia clínica con afección predominantemente de alguna articulación; realizar una exploración clínica correcta y completa, que oriente el tipo de patología articular; tomar radiografías simples en dos proyecciones; y haber agotado las alternativas no quirúrgicas, si las hubiese, para la patología de que se trate.

Cabe destacar que se debe continuar y promover este tipo de pasantías, ya que se amplía y se fortalece el conocimiento de los futuros veterinarios de nuestro país, para competir en un mundo globalizado.

6. REFERENCIAS BIBLIOGRÁFICAS

Auer, J. A. and Stick, J. A. 1999. Equine Surgery. 2nd. ed. W. B. Saunders Company. pp. 146-152. Pennsylvania, USA.

Boening, K. J. and M. Niederhofer. 2005. How to Use Gas Distension in Equine Arthroscopy. In AAEP Proceedings. Vol. 51. pp. 457-460. USA.

Caron, J. P., 1999. Principles of treatment of joint disease. pp. 678-696 *In* J. A. Auer and J. A. Stick, (eds.) Equine Surgery. Saunders, Pennsylvania, USA.

Carson, R. W. 1984. Menisectomy and other surgical techniques using the operating arthroscope. In Arthrospy: Diagnostic and Surgical Practice, Casscells S. W. (ed.), Lea & Febiger, pp. 121-130. Philadelphia, USA.

Casscells, SW. 1984. Arthrocopic: diagnostic and surgical practice. Ed. Lea and Febiger. pp. 84-102. Philadelphia, U.S.A.

Díaz, E. 2002. Medicina deportiva en el coleo [en línea]. http://atencionequina.webcindario. com/Articulo_Medicina_deportiva.htm. (Consulta: 20 de ene. 2005).

Dykgraaf, S. 2004. In Equine Arthroscopy Course Proceedings, Colorado State University, Nov. 4th-6th. Colorado, USA.

Frisbie, D. D., G. W. Trotter, B. E. Powers, W. G. Rodkey, J. R. Steadman, R. D. Howard, R. D. Park, C. W. McIlwraith. 1999. Arthroscopic subchondral bone plate microfracture technique augments healing of large osteochondral defects in the radial carpal bone and medial femoral condyle of horses. Vet Surg. 28:242-255.

Geor, R. 2000. What Causes Poor Exercise Performance? [en línea] : Article #124. The Horse. http://www.thehorse.com/ViewArticle.aspx?ID=124&kw=sports%20medicine.(Consulta: 23 ene. 2005)

Hurting, M.B. and Pool, R.R. 1996. Pathogenesis of equine osteochondrosis. *In*: Joint Diseases in the Horse, Eds: C.W. McIlwraith and G.M. Trotter, W.B. Saunders Co., pp. 335-358. Philadelphia, USA.

Kawcak, C. E. 2001. Current and Future Diagnostic Means to Better Characterize Osteoarthritis in the Horse – Imaging. AAEP Proceedings. Vol. 47. pp. 164-170. USA.

López, L. 2003. Locomoción del caballo: métodos de análisis, evaluación, diagnóstico de

cojeras. [en línea] http://www. solocursos.net/locomocion_del_caballo_metodos_de_ analisis _evaluacion _diagnostico_cojeras-slccurso79174.htm. (Consulta: 22 ene. 2005).

López, J. 2006. Cirugía artroscópica en la clínica equina: Revisión y conceptos actuales [en línea] http://www.vetplus.org/Vdoc/Vdoc.php3?id (Consulta: 5 enero 2007).

Martin, G. S. y C. W. McIlwraith. 1985. Arthroscopic anatomy of the intercarpal and radiocarpal joints of the horse. Equine Vet J. 17(5):373-376.

McIlwraith, C. W. 1992. Tearing of the medial palmar intercarpal ligament. Equine Vet. J. 24:367-371.

McIlwraith, C. W., A. J. Nixon, I. M. Wright et al. 2005. Diagnostic and Surgical Arthroscopy in the Horse. 3rd ed. Lea & Fabiger, Philadelphia, USA.

McIlwraith, C. W. and G. S. Martin. 1993. Arthroscopy and Arthroscopic Surgery in the Horse. pp. 214-221. In Lameness in Equine Practice (The Compendium Selection). ed. Veterinary Learning Systems. New Jersey, USA.

McIlraith, C. W. and J. T. Robertson. 1998. Equine Surgery Advanced Techniques. ed. Williams and Wilkins, Maryland, USA.

Miller, L. F. 2000. Arthroscopic Surgery: Is it for treatment or Diagnosis or Both? [en línea] http://www.xcodesign.com/aaep/displayArticles.cfm?ID=72. (Consulta: 23 ene. 2005).

Novales, M. 2003. Radiología: usos y limitaciones. [en línea] http://www.uco.es/organiza/ departamentosanatomia-y-anatpatologica/anatomia/medicinadeportiva/17.htm. (Consulta: 23ene. 2005).

Stashak, T.S. 1987. Diagnosis of lameness. *In* Addams´ Lameness in Horses, Ed: T.S. Stashak, Lea & Febiger, pp. 100-103. Philadelphia, USA.

Tarragó A. 2003. Artroscopia-IVOT [en línea] http://www.traumatologia veterinaria. com/ indref.php. (Consulta: 24 ene. 2005).

Walmsley, J. P. 2004. Arthroscopic examination and surgery. Pages 187-209 in Equine Sports Medicine and Surgery Basic and Clinical Sciences of the Equine Athlete. K. W. Hinchcliff, A. J. Kaneps and R. J. Geor, ed. Saunders, Edinburgh, UK.

White, N. E. and J. M. Moore. 1998. Current Techniques in Equine Surgery and Lameness. 2nd ed. Ed. WB Saunders Company, pp. 126-151. Pennsylvania, USA.

7. ANEXOS

Anexo 1

Tabla 1

Centros ecuestres vistados en la pasantia realizada a Illinois, USA, 2005.

Centros ecuestres visitados:
Oakwood Farms
Four K Horses
Barrington Equine Center
Broken Arrow Stables
County Line Farm
Crystal Manor Stables
East Lake Farm
Holly Farms
Shadow Wood Farm