

**Universidad Nacional
Facultad de Ciencias de la Salud
Escuela de Medicina Veterinaria**

Pasantía en equinos en la “Clinique de Grosbois”, Francia

Modalidad: Pasantía

**Trabajo Final de Graduación para optar por el Grado
Académico Licenciatura en Medicina Veterinaria**

Danissa Graciela Corella Sánchez

Campus Presbítero Benjamín Núñez

2026

TRIBUNAL EVALUADOR

Laura Bouza Mora, MSc.
Decana Facultad de Ciencias de la Salud.

Julia Rodríguez Barahona
Directora Escuela de Medicina Veterinaria.

Roberto Estrada McDermott, Dr. Med.
Vet., DECVS
Tutor

Valérie Deniau, Dr. Med. Vet., ECEIM
Guía Profesional

Firma de persona que preside la defensa

Fecha: _____

AGRADECIMIENTOS

Primeramente, agradezco a Dios por haberme dado la fuerza, la salud y la perseverancia para llegar hasta este momento tan importante en mi vida.

A mis padres, Alfonso y Yamileth, por su amor incondicional, sus sacrificios y por ser mi mayor ejemplo de esfuerzo y dedicación. A mi hermano Byron, por su apoyo constante, y a Dogui, que ha sido mi compañía fiel durante todos estos años y las largas horas de estudio, así como ha sido mi fuente de alegría en los momentos difíciles, Los amo

A William, por su paciencia, amor y por creer en mí incluso cuando yo misma dudaba, I love you. También a Richard y Catherine, por su cariño y empatía.

A toda mi familia, por estar siempre presentes con palabras de aliento y muestras de cariño. A mis amigas de la universidad, por todos los momentos compartidos, y en especial a Vale y May, por su amistad sincera, las risas y el apoyo mutuo en cada paso del internado y la vida profesional.

A todos los profesores y académicos que me guiaron a lo largo de la carrera, gracias por compartir sus conocimientos y motivarme a dar siempre lo mejor de mí. En particular, al Hospital Equino de la Escuela de Medicina Veterinaria de la UNA y al Dr. Roberto Estrada, mi tutor, por su valiosa orientación, compromiso y confianza en mi trabajo.

A la Clínica de Grosbois en Francia, por haberme recibido con los brazos abiertos para realizar mi pasantía. Mi sincero agradecimiento a los internos, enfermeros, técnicos y todo el personal que allí labora, por su amabilidad, disposición y por enseñarme tanto en tan poco tiempo, merci beaucoup.

Gracias a todos los que de una u otra forma formaron parte de este proceso. Este logro también es de ustedes.

ÍNDICE DE CONTENIDOS

AGRADECIMIENTOS	ii
ÍNDICE DE FIGURAS	v
LISTA DE ABREVIATURAS Y SÍMBOLOS	vi
RESUMEN	vii
ABSTRACT	viii
1. INTRODUCCIÓN	1
1.1 Justificación	1
1.2 Objetivos.....	2
1.2.1. Objetivo general	2
1.2.2. Objetivos específicos	2
2. METODOLOGÍA	3
2.1. Materiales y métodos	3
2.1.1. Área de trabajo.....	3
2.1.2 Manejo de casos.....	5
2.1.3. Animales de estudio	7
2.2 Horario de trabajo	7
2.3 Bitácora de trabajo	7
3. RESULTADOS Y DISCUSIÓN	8
3.1. Casuística general	8
3.2 Exámenes complementarios	10
3.2.1. Examen clínico general	11
3.2.2. Ultrasonido	11
3.2.3 Hemograma y química sanguínea.....	11
3.2.4. Radiografía	12
3.2.5. Endoscopía.....	12
3.2.6. Resonancia Magnética	12

3.3. Manejo de patologías más comunes	13
3.3.1. Manejo de pacientes con patologías del sistema respiratorio	13
3.3.2. Manejo de pacientes con patologías gastrointestinales	21
4. CONCLUSIONES.....	25
5. RECOMENDACIONES	26
6. REFERENCIAS BIBLIOGRÁFICAS	27
7. ANEXO	34

ÍNDICE DE FIGURAS

Figura 1. Distribución por raza de los pacientes que se dio seguimiento.....	8
Figura 2. Porcentaje de casos por motivo de consulta.....	10
Figura 3. Distribución porcentual de los exámenes diagnósticos realizados en los 32 casos acompañados	11
Figura 4. Distribución porcentual de los diagnósticos obtenidos de los casos de patologías del sistema respiratorio	13

LISTA DE ABREVIATURAS Y SÍMBOLOS

CVG: Clínica Veterinaria de Grosbois

DDSP: Desplazamiento Dorsal del Paladar Blando

Dr.: Doctor

Dra.: Doctora

EC: Examen Clínico

EN-E: Endoscopia en estación

EN-M: Endoscopia en movimiento

FLASH: Ecografía Abdominal Localizada Rápida

GGT: Gamma-Glutamil Transferasa

GI: Gastrointestinal

Hem: Hemograma

N/A: No aplica

Quim: Químicas clínicas

RM: Resonancia Magnética

RLN: Neuropatía Laríngea Recurrente

Rx: Radiografía

TM: Tomografía Computarizada

US: Ultrasonido

RESUMEN

La pasantía fue realizada en las instalaciones de la Clínica Veterinaria de Grosbois (CVG) y en establos cercanos ubicados dentro del centro de entrenamiento hípico de Grosbois, Francia. Se llevó a cabo entre el seis de enero y el 16 de febrero de 2025, cumpliendo un total aproximado de 390 horas durante seis semanas. Durante este periodo, se participó activamente en el manejo de casos clínicos, desde la recolección de datos e historia clínica, pasando por el examen clínico general y el diagnóstico por imágenes. Se acompañaron 32 casos correspondientes a diversas razas equinas, abarcando una amplia variedad de patologías, siendo las más comunes las del sistema respiratorio y gastrointestinal. La participación incluyó todas las etapas del proceso clínico, desde la anamnesis hasta el seguimiento postoperatorio e intrahospitalario, haciendo uso de herramientas diagnósticas como ultrasonido, radiografía, endoscopia, resonancia magnética y pruebas de laboratorio. Esta experiencia permitió consolidar habilidades clínicas clave en medicina interna y ortopedia, áreas fundamentales dentro de la medicina equina. Asimismo, se fortaleció el criterio diagnóstico gracias al acompañamiento de profesionales altamente calificados, el uso de tecnologías avanzadas y el acceso a procedimientos quirúrgicos innovadores aplicados en casos complejos. Más allá del conocimiento técnico adquirido, la pasantía amplió la perspectiva profesional sobre la importancia de la actualización continua, el trabajo multidisciplinario y la integración práctica del conocimiento teórico en un entorno clínico internacional.

Palabras clave: equino, medicina interna, ortopedia, diagnóstico por imagen, pasantía clínica

ABSTRACT

The internship was carried out at the facilities of the Clinique Vétérinaire de Grosbois (CVG), as well as nearby stables within the Grosbois equestrian training center in France. It took place from January seis to February 16, 2025, totaling approximately 390 hours over a six-week period. During this time, active participation was undertaken in the management of clinical cases, including data collection, medical history, clinical examination, and diagnostic imaging. A total of 32 cases involving various equine breeds were followed, encompassing a wide range of pathologies, with respiratory and gastrointestinal disorders being the most frequent. The clinical involvement extended from the initial anamnesis to postoperative and inpatient follow-up, using diagnostic tools such as ultrasound, radiography, endoscopy, magnetic resonance imaging, and laboratory tests. This experience helped strengthen key clinical skills in internal medicine and orthopedics, two fundamental areas in equine medicine. It also improved diagnostic reasoning through the guidance of highly qualified professionals, exposure to advanced technologies, and involvement in innovative surgical procedures applied to complex cases. Beyond technical training, the internship expanded the professional outlook on the importance of continuous learning, interdisciplinary teamwork, and the practical application of theoretical knowledge in an international clinical setting.

Keywords: equine, internal medicine, orthopedics, diagnostic imaging, clinical internship

1. INTRODUCCIÓN

1.1 Justificación

La medicina veterinaria equina representa un campo en constante desarrollo, que demanda profesionales altamente capacitados. Su relevancia se evidencia en el rol multifuncional de los equinos, quienes participan en actividades laborales, deportivas, terapéuticas e incluso en la industria alimentaria; puntos que a la vez los vuelven una fuente considerable de ingreso económico (Everett et al., 2024; Lochner et al., 2024).

En Francia, la inversión en medicina veterinaria equina, particularmente en el ámbito deportivo, favorece una alta casuística clínica, debido a la frecuencia y diversidad de competencias. Si bien en Costa Rica existe una población considerable dispuesta a invertir en la salud y bienestar de sus equinos, así como una oferta creciente de servicios veterinarios privados y centros con capacidad para realizar muchas pruebas diagnósticas modernas y en constante actualización de sus equipos y personal, aún persisten limitaciones al acceso de tecnologías de imagen médica avanzada y una casuística menor (INEC, 2015; De Sousa et al., 2017; Jessopp, 2023).

Como parte de la pasantía se tuvo contacto con doctores como el Dr. Fabrice Rossignol, especialista en cirugía, y la Dra. Aude-Gaëlle Heitzmann, especialista en patologías locomotoras. Además, contacto con doctores especializados en áreas como la medicina interna, odontología, medicina deportiva, entre otras, los cuales permitieron un acompañamiento y aprendizaje significativo en las diferentes áreas que cada uno aporta (Clinique Vétérinaire Équine de Grosbois, 2024).

Por otra parte, la práctica clínica junto con profesionales que se encuentran en constante investigación sobre nuevos tratamientos permite obtener experiencia y una mente abierta a nuevas formas de realizar procedimientos y estudios. Cabe mencionar que dentro de esta pasantía se implementaron prácticas que son de gran ayuda para obtener el conocimiento para tratar casos específicos, como lo es la disminución de complicaciones durante las emergencias ortopédicas utilizando tratamientos del dolor en las fases pre y postoperatorias. Asimismo, la práctica en procedimientos quirúrgicos, en los que se pueda repasar la anatomía quirúrgica y patofisiología de las enfermedades, lo cual nos permitiría disminuir complicaciones durante las cirugías y posteriores a las mismas (Campos & Rossignol, 2022; Aimonetti et al., 2023; Clinique Vétérinaire Équine de Grosbois, 2024).

Asimismo, es relevante tomar en cuenta la importancia de los métodos diagnósticos que se ofrecen en la CVG en donde se realizó esta pasantía; los cuales permitieron aprovechar los recursos a la hora de abordar los diferentes casos, generando un buen criterio sobre la selección de pruebas complementarias, su correcta toma, manejo y procesamiento (Diaz-Rincon, 2020; Smith & Van Metre, 2020).

1.2 Objetivos

1.2.1. Objetivo general

Reforzar los conocimientos teórico-prácticos adquiridos en la carrera de Licenciatura en Medicina Veterinaria enfocados en el área de equinos, mediante una pasantía en la Clínica Veterinaria de Grosbois en Francia.

1.2.2. Objetivos específicos

1.2.2.1 Reforzar las habilidades clínicas para el diagnóstico preciso y un abordaje integral de los diferentes casos clínicos.

1.2.2.2 Fortalecer las habilidades de interpretación de resultados de estudios mediante diferentes métodos diagnósticos como radiografía, resonancia magnética, ultrasonido y pruebas laboratoriales.

1.2.2.3 Robustecer las habilidades clínicas en ortopedia y medicina interna, mediante una buena anamnesis para establecer el tratamiento más idóneo e innovador de ser el caso.

2. METODOLOGÍA

2.1. Materiales y métodos

2.1.1. Área de trabajo

La pasantía se realizó en la CVG, con dirección en Domaine de Grosbois 94 470 Boissy-Saint-Léger, representada por los Doctores Aude-Gaëlle Heitzmann y Fabrice Rossignol. Además de la posibilidad de realizar visitas a clientes externos en ciudades aledañas (Clinique Vétérinaire Équine de Grosbois, 2024).

Entre los servicios que ofrece la CVG, se realizan consultas de medicina general, cirugía, neonatología, oftalmología, ginecología, así como consultas especializadas en cirugía, patologías del aparato locomotor, medicina interna y deportiva. Cuenta con servicios de: radiografía, ecografía, endoscopia, gastroscopia, artroscopia, laparoscopia; cirugía general, ortopédica, artroscópica, abdominal, respiratoria, genital, urinaria, ocular, estas con anestesia general fija, gaseosa o mixta. Se tiene servicio de recepción de emergencias todos los días del año, 24 horas al día, siete días de la semana (CONDITIONS GENERALES DE FONCTIONNEMENT CLINIQUE VÉTÉRINAIRE DE GROSBOIS, 2022; Clinique Vétérinaire Équine de Grosbois, 2024).

La CVG cuenta con 31 establos, de los cuales cuatro se encuentran aislados para patologías contagiosas. Los establos permiten a los caballos hospitalizados tanto para cirugía, cuidados intensivos, para exámenes médicos a profundidad, así como para la comodidad de los caballos en consulta. Cuentan con cama de paja o virutas, la cual se elige según las necesidades médicas y/o hábitos de cada caballo. Según sean los casos específicos, los establos pueden ser equipados para realizar infusiones de gran volumen, bombas de infusión, botellas de oxígeno; además, cuentan con un rincón protector para potros, lámparas calentadoras, una hamaca colgante y equipos de aislamiento para animales con patologías contagiosas. Algunos de los establos cuentan con equipo de videovigilancia para visualizar permanentemente a los pacientes críticos (CONDITIONS GENERALES DE FONCTIONNEMENT CLINIQUE VÉTÉRINAIRE DE GROSBOIS, 2022; Clinique Vétérinaire Équine de Grosbois, 2024).

La CVG dispone de una completa gama de piensos, algunos de estos están especializados para realizar realimentación de caballos con trastornos digestivos o que han sido sometidos a cirugía de cólico. Además, cuenta con una báscula que permite realizar el

pesaje de los animales para un control intrahospitalario y tener el peso preciso para realizar las medicaciones y controles postquirúrgicos (Clinique Vétérinaire Équine de Grosbois, 2024).

Se dispone de dos quirófanos, uno especializado para procedimientos osteoarticulares y tendinosos, que requieren un grado de asepsia sumamente alto, y otro para procedimientos respiratorios, digestivos o cutáneos. Estos quirófanos se encuentran bien equipados con elementos de sujeción extraíbles, que permiten la sujeción del animal tanto en recumbencia lateral como dorsal, y para procedimientos quirúrgicos sobre un caballo de pie, ya que permiten la disminución del riesgo de complicaciones quirúrgicas en anestesia general en caso de ser posible ser realizada en pie. Cada quirófano cuenta con un cuarto de recuperación adyacente al quirófano el cual está equipado para una anestesia y recuperación segura tanto para el animal como para las personas encargadas del mismo ya que esta es una de las partes más críticas de la anestesia equina (Bettschart-Wolfensberger & Mama, 2018; Curtiss et al., 2019; Genton et al., 2021; Clinique Vétérinaire Équine de Grosbois, 2024).

Se cuenta con dos salas de consulta, equipadas con una estación de trabajo y una computadora, en las cuales se pueden realizar exámenes médicos y del aparato locomotor (Clinique Vétérinaire Équine de Grosbois, 2024).

Para el análisis laboratorial, la CVG está equipada con máquinas de hematología y bioquímica, centrífugas y microscopio, que permiten realizar análisis de sangre las 24 horas del día, así como envasado de muestras para ser enviadas a laboratorios especializados, o la evaluación de emergencia de líquidos biológicos como líquido sinovial, líquido abdominal, entre otros.

Para el estudio mediante imágenes se cuenta con una sala de rayos X, adecuada para examinar todas las estructuras esqueléticas, incluidas las regiones axiales (vértebras dorsales y cervicales). Así como también equipo de resonancia magnética, ecografía, endoscopia y gastroscopia (Clinique Vétérinaire Équine de Grosbois, 2024).

La CVG se encuentra equipada con una cinta para correr, con rangos de velocidad que permiten evaluar el caminado hasta galope y trote máximo para lograr una intensidad de esfuerzo cercana a la del circuito de carreras, útil en casos de diagnósticos, como en la hemiplejía laríngea, permitiendo un diagnóstico más certero (Fernández, 2022; Clinique Vétérinaire Équine de Grosbois, 2024).

2.1.2 Manejo de casos

En la CVG se reciben consultas tanto por referencia de médicos veterinarios que ejercen en el campo como de los mismos veterinarios que laboran en la CVG, así como de clientes que contactan directamente con la clínica. Debido a la presencia de especialistas en diversas áreas, las consultas se dividen en las siguientes especialidades: medicina interna, ortopedia, emergencias, y otras áreas de especialización específica. El trabajo se realiza de manera coordinada con médicos especialistas, enfermeros, internos, residentes y técnicos veterinarios, quienes colaboran en la realización de estudios tanto para los animales que ingresan a consulta como para aquellos que se encuentran internados. La atención se brinda las 24 horas del día: durante el día, se cuenta con todo el personal disponible, mientras que, por la noche, la responsabilidad recae en los internos, pasantes y, en caso de emergencia, un médico especialista se encuentra de guardia.

Las consultas inician con la obtención de datos en la oficina de secretaría. Posteriormente, el médico encargado, junto con el interno asignado, recopila la historia clínica del paciente, el motivo de la consulta y realiza un examen clínico general. Se procura obtener una anamnesis clara y detallada del caso, lo cual permite proceder con los exámenes diagnósticos más adecuados para cada situación y así llegar a posibles diagnósticos diferenciales. Entre los estudios complementarios realizados se incluyen radiografía, ultrasonido, endoscopia, gastroscopia, electrocardiografía, resonancia magnética, hemograma, química sanguínea, entre otros. A partir de estos estudios, se sugieren exámenes de laboratorio adicionales que contribuyan a complementar o definir el diagnóstico, permitiendo establecer un tratamiento adecuado, ya sea quirúrgico o médico, así como los seguimientos posteriores correspondientes.

Los pacientes hospitalizados reciben cuidados continuos, que incluyen la administración de medicación y la toma de parámetros fisiológicos, de acuerdo con la condición clínica de cada paciente y las recomendaciones del médico encargado del caso, así como las indicaciones de los residentes. Además, se realizan revisiones diarias de las heridas, controles postquirúrgicos, manejo del dolor, fluidoterapia, cambio de vendajes y endoscopías de control, entre otros procedimientos necesarios para asegurar su recuperación.

En cuanto a los procedimientos quirúrgicos, se brindó un acompañamiento integral a lo largo de las etapas prequirúrgica, transquirúrgica y postquirúrgica. El proceso comenzó con la preparación de los pacientes, que incluyó la realización de exámenes hematológicos

de control, así como estudios de imágenes médicas previos, tales como radiografías, endoscopías y ultrasonidos, en aquellos casos en los que fue necesario un seguimiento previo.

Adicionalmente, se procedió con la preparación de la zona quirúrgica, que comprendió el rasurado del área, la sujeción del cabello de la crin o la cola, en caso de ser requerido, y la limpieza de los cascos y la cavidad bucal del paciente. También se colocó un catéter endovenoso para facilitar la administración de los fármacos que serían utilizados durante la intervención quirúrgica. Asimismo, se preparó el protocolo anestésico, que incluyó la administración de tranquilizantes, sedantes, disociativos, antimicrobianos y antiinflamatorios, tanto previos como durante la cirugía. Además, se prepararon los instrumentos necesarios para la intubación endotraqueal y las cuerdas de sujeción para la inducción anestésica.

En la etapa transquirúrgica, el enfermero encargado de la cirugía, junto con un técnico, se encarga de preparar la zona quirúrgica mediante depilación, limpieza y desinfección aséptica, así como la colocación de los campos quirúrgicos estériles, dejando la zona de trabajo lista para los cirujanos. Paralelamente, se acompañó al interno responsable del paciente en el control de los parámetros vitales y en el monitoreo del funcionamiento de la máquina de anestesia. También se colocaron los instrumentos para la medición del electrocardiograma, presión arterial invasiva, control de la oxigenación, medición de gases arteriales y la administración de medicamentos necesarios para mantener al animal en un plano anestésico adecuado, que permitiera la realización de la cirugía, así como para el control de desbalances en los parámetros fisiológicos normales.

Durante la etapa postquirúrgica, los pacientes se trasladan al área de recuperación, donde se realiza una recuperación asistida o libre, dependiendo del riesgo y del tipo de cirugía realizada. En este proceso, el animal se sujeta con cuerdas en la cola y la cabezada. Una vez que el animal está completamente despierto y en condiciones estables, se regresó a su establo, y se continuó con el tratamiento postquirúrgico necesario según su diagnóstico y condición.

2.1.3. Animales de estudio

El trabajo se llevó a cabo con los caballos internados y aquellos que acudieron a consulta en la CVG, durante el período comprendido entre el seis de enero y el 16 de febrero de 2025, abarcando un total de 32 casos.

2.2 Horario de trabajo

Se cumplió un horario principalmente diurno, de aproximadamente diez horas diarias, de lunes a viernes y un día del fin de semana, ajustado a los requerimientos de la CVG y a las emergencias que se presentaron, así como a la complejidad de los casos hospitalizados que requerían atención continua. Para un total de 390 horas durante las seis semanas.

2.3 Bitácora de trabajo

Se elaboró una bitácora digital en Excel con el propósito de llevar un control detallado de los casos observados durante la pasantía. En esta bitácora se registraron los siguientes datos de cada animal: motivo de consulta, edad, sexo, raza, exámenes diagnósticos realizados, diagnóstico y tratamientos aplicados.

3. RESULTADOS Y DISCUSIÓN

3.1. Casuística general

Durante la pasantía se registró un total de 32 casos. Se observó una mayor representación de razas de origen francés, particularmente el silla francés con 13 casos (41%) y el trotón francés con cinco casos (16%). Seguidamente destacaron razas de origen belga y alemán como lo fueron los Zangersheide con cuatro casos (13%) y Hannoveriano con dos casos (6%), respectivamente. Finalmente se documentaron otras razas en menor proporción, principalmente de origen europeo (Figura 1).

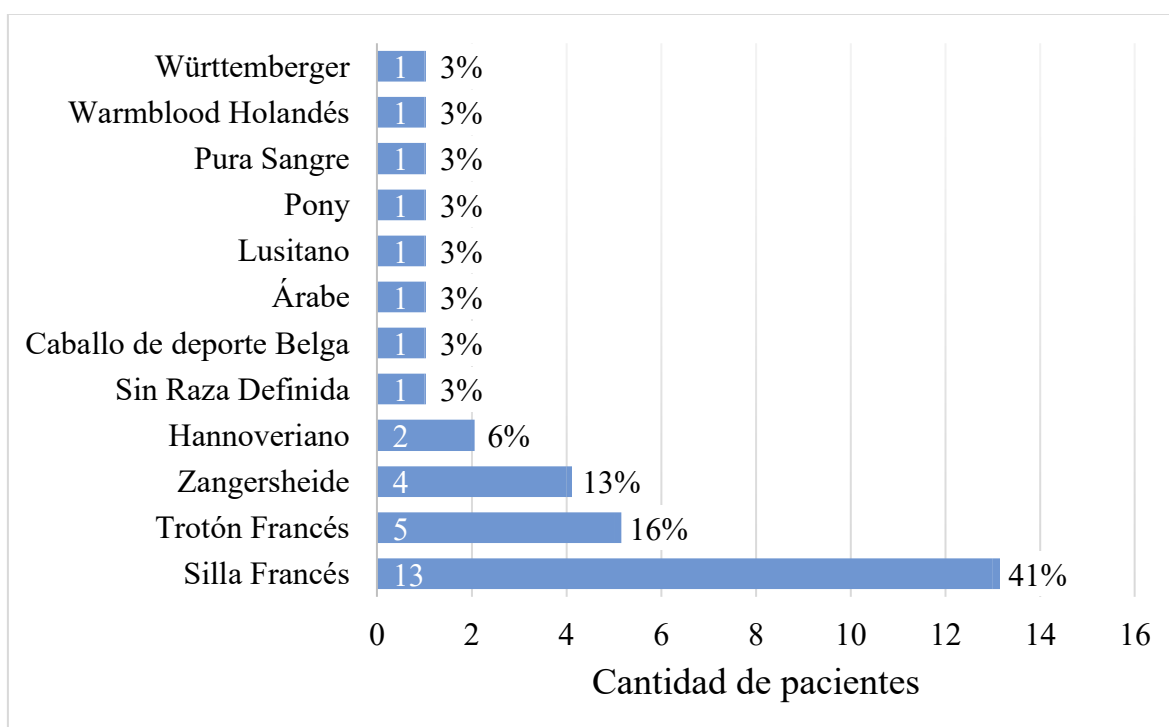


Figura 1. Distribución por raza de los pacientes que se dio seguimiento

En Francia, se desarrollan tres grandes sectores interdependientes relacionados con las actividades equinas: las carreras, el deporte-ocio-trabajo y la producción cárnica. Aproximadamente dos tercios de la población equina está compuesta por caballos de silla y ponis, lo que refleja el predominio de las actividades deportivas y de ocio. Este predominio se evidencia en el hecho de que Francia ocupa el tercer lugar a nivel mundial en número de carreras organizadas. Los caballos de carreras representan entre el diez por ciento y el 15% de la población equina, mientras que los caballos de tiro y los burros constituyen grupos minoritarios. Estos porcentajes se correlacionan con la prevalencia de razas observadas

durante la pasantía, donde la mayoría correspondió a la raza de caballos de silla francés, y seguida por el trotón francés (Farchati, 2021).

La raza proporciona una gran cantidad de información que constituye un factor determinante en la presentación clínica, la predisposición genética a diversas enfermedades y la respuesta a determinados tratamientos, así como implicaciones diagnósticas. Asimismo, la raza influye significativamente en la conformación física del animal y en la actividad específica para la cual es utilizado. Se ha demostrado que ciertas razas como los trotones franceses y noruegos, así como los de sangre tibia como por ejemplo Zangersheide y Hannoveriano, presentan un factor de riesgo genético aumentado para presentar osteocondritis, relacionado principalmente a su rápido crecimiento y selección genética para disciplinas deportivas (Naccache et al., 2018; Bourebaba et al., 2019).

Otro ejemplo en el que se puede observar la importancia de considerar la raza a la hora de realizar un diagnóstico, como habla Vokes y colaboradores (2023) es el caso de las úlceras gástricas, las cuales son comunes en caballos deportivos, así como en los caballos de carreras, trotones y de salto, como pura sangre, los caballos de silla francés, además de razas de sangre tibia como podrían ser los Zangersheide y Hannoveriano, debido al estrés del entrenamiento y dietas ricas en granos

En los casos evaluados, se evidenció una mayor incidencia de patologías relacionadas con los sistemas respiratorio (35%) y gastrointestinal (19%), seguidas por consultas por pérdida de la condición corporal (16%), sintomatología neurológica (6%) y ortopédicas (9%), y en menor cantidad consultas oncológicas, oftalmológicas, cardíacas, del sistema reproductor y patologías congénitas (Figura 2).

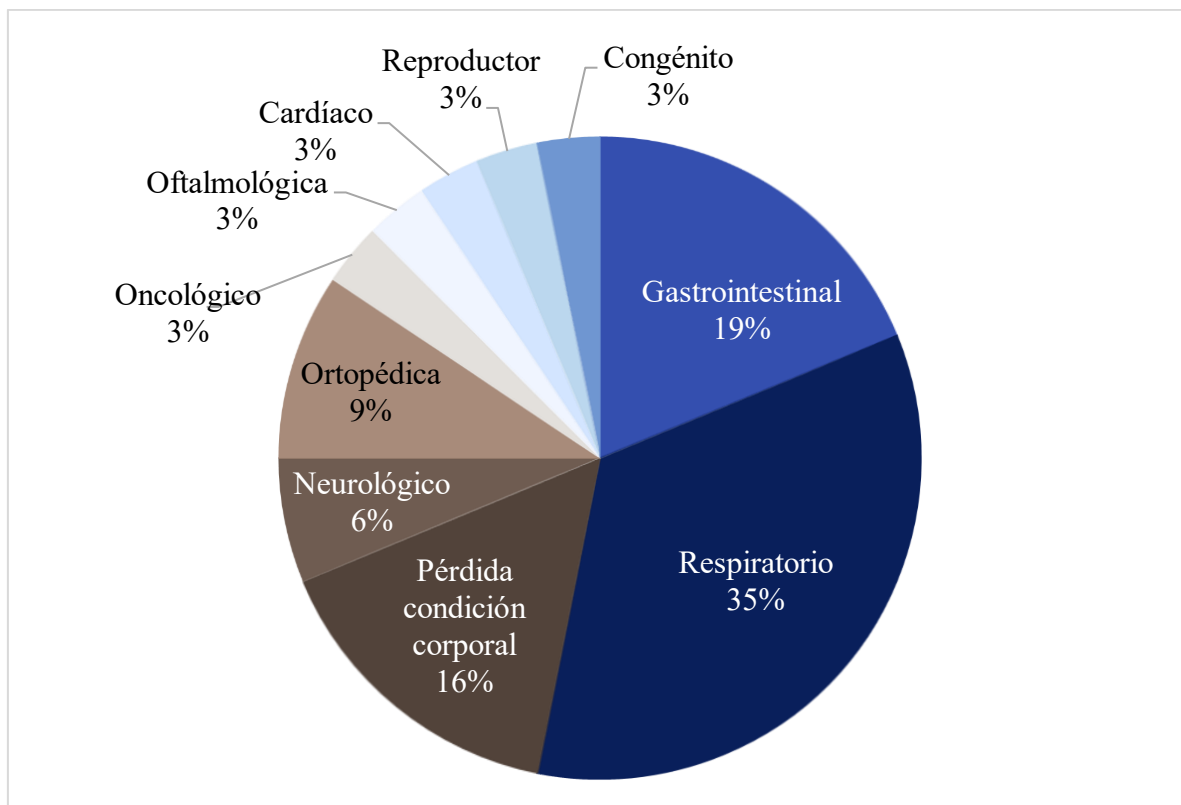


Figura 2. *Porcentaje de casos por motivo de consulta*

3.2 Exámenes complementarios

El análisis de los exámenes diagnósticos realizados en la CVG durante la pasantía evidencia una distribución lógica, donde el examen clínico general lidera como la base del diagnóstico, desde donde se considera cuáles son los exámenes complementarios requeridos para continuar o confirmar el diagnóstico y posible tratamiento; seguido por técnicas accesibles y versátiles como el ultrasonido, hemograma y química sanguínea. Las herramientas de imagen, como la radiografía y la endoscopia, se utilizaron en casos específicos, mientras que el uso de la resonancia magnética se reserva para diagnósticos complejos. Cada técnica desempeña un rol complementario, permitiendo un abordaje integral que mejora la precisión diagnóstica y optimiza los resultados clínicos (Figura 3).

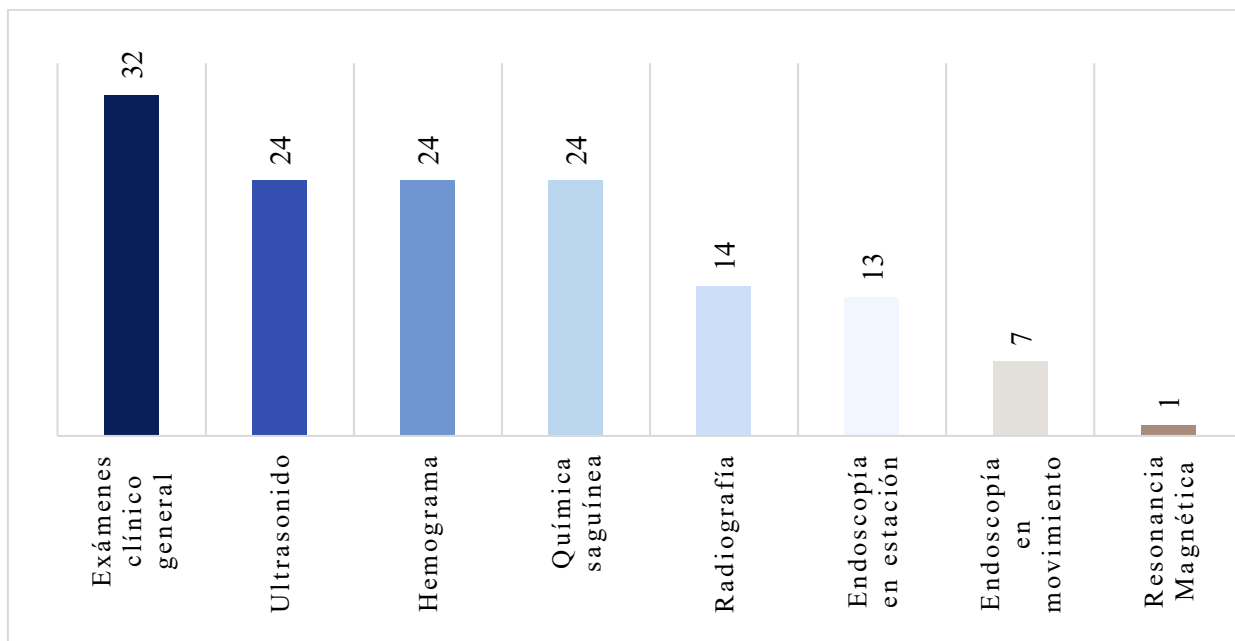


Figura 3. Distribución cuantitativa por examen diagnóstico realizado en los 32 casos acompañados

3.2.1. Examen clínico general

Comenzando cada consulta con el examen físico general, por lo cual es el más frecuente, en este se evaluaron signos vitales, auscultación, palpación y observación de la locomoción, sirviendo como base para detectar anomalías y orientar pruebas específicas.

3.2.2. Ultrasonido

Seguidamente, se realizó el ultrasonido, el cual es ideal para visualizar tejidos blandos y órganos sin radiación, permite un estudio en tiempo real y es ideal para estudios repetitivos, útil en lesiones tendinosas o problemas abdominales (Law et al., 2024).

El ultrasonido permite obtener imágenes directas de la interfaz entre el cartílago articular y el hueso subcondral, así como del líquido y la membrana sinoviales, que no son identificables en radiografía (Hoey et al., 2024).

3.2.3 Hemograma y química sanguínea

Los exámenes sanguíneos, como el hemograma y químicas sanguíneas, se realizaron en misma cantidad siendo el tercer examen más realizado; el hemograma permitió analizar componentes sanguíneos para detectar infecciones, anemias, inflamaciones o trastornos hematológicos; y las químicas sanguíneas permitieron evaluar los parámetros bioquímicos

como enzimas hepáticas, función renal y electrolitos, complementando el hemograma (Wright et al., 2018; Schaefer et al., 2024).

3.2.4. Radiografía

Las radiografías, en cuarta posición en cantidad de estudios realizados, sirvieron como herramienta fundamental para evaluar estructuras óseas, articulaciones y, en menor medida, tejidos blandos para la evaluación de la opacidad pulmonar, por ejemplo, permiten diagnosticar fracturas, laminitis o enfermedades respiratorias como la neumonía (Barton et al., 2018).

3.2.5. Endoscopia

Por otro lado, se realizaron estudios endoscópicos tanto en estación como en movimiento, en mayor cantidad se realizaron en estación, permitiendo diagnosticar afecciones respiratorias o digestivas, como úlceras gástricas. Además, esta permitió la toma de biopsias o la extracción de cuerpos extraños, lo que la convierte en una herramienta complementaria clave cuando los signos clínicos sugieren problemas en las vías aéreas o el tracto digestivo, mientras que la endoscopia en movimiento, menos común, identifica colapsos dinámicos en caballos de alto rendimiento. Su especificidad la hace indispensable para confirmar patologías respiratorias que no son evidentes en reposo, complementando los hallazgos de la endoscopia en estación (Vargas et al., 2015; Hackett & Leise, 2018; Fjeldborg et al., 2024).

3.2.6. Resonancia Magnética

La resonancia magnética fue el examen menos utilizado, principalmente por su especificidad y costo, pero es ideal ya que muestra un alto contraste para estructuras como tejido blando. Esto la convierte en una herramienta con alto valor diagnóstico en casos en que se ha localizado una lesión principalmente en miembros distales y no se han detectado anomalías en el diagnóstico por imagen de primera línea (radiografía y ecografía) y se sospecha una lesión de las partes blandas. Suma el beneficio de tener un costo menos elevado que la resonancia magnética de alto campo, así como no requerir de anestesia general (Acutt, 2024; Ségard-Weisse et al., 2024).

3.3. Manejo de patologías más comunes

3.3.1. Manejo de pacientes con patologías del sistema respiratorio

De los 32 casos observados durante la pasantía, 11 estuvieron relacionados con patologías del sistema respiratorio. Dentro de este grupo, la mayoría correspondió a casos de hemiplejía laríngea (55%), seguidos por aquellos que requirieron completar el diagnóstico mediante Endoscopia en Movimiento (EN-M) (18%). Asimismo, se presentó un caso (9%) de cada una de las siguientes afecciones: quiste epiglótico, desplazamiento laríngeo y micosis gutural (Figura 4).

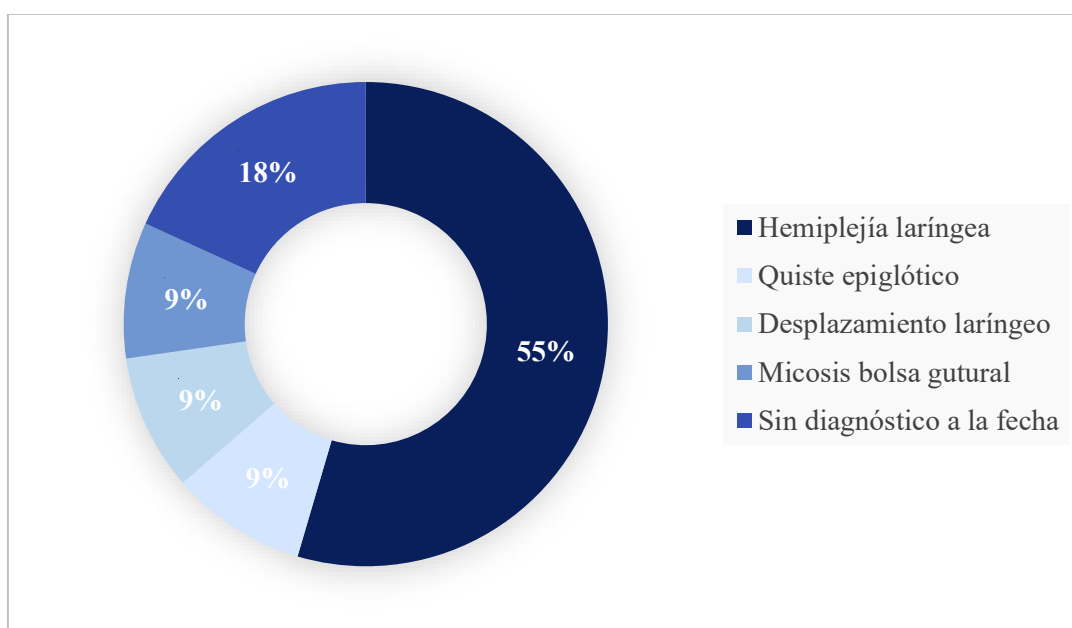


Figura 4. Distribución porcentual de los diagnósticos obtenidos de los casos de patologías del sistema respiratorio

Los equinos son animales que respiran exclusivamente por la nariz. Solo en presencia de anomalías anatómicas significativas o patologías, como el desplazamiento dorsal del paladar blando, pueden llegar a respirar por la boca. Además de intercambiar grandes volúmenes de aire, su frecuencia respiratoria se sincroniza con la frecuencia de las zancadas únicamente al galope o medio galope, lo cual les confiere ventajas mecánicas importantes (Auer et al., 2019).

El sistema respiratorio está muy integrado con otros sistemas como el musculoesquelético, nervioso central y el endocrino, pero como se menciona por Reed y colaboradores (2017), el sistema respiratorio ha sido bien reconocido como el factor limitante a la hora de

determinar el rendimiento atlético, por este motivo, enfermedades respiratorias leves, subclínicas o en estadios tempranos pueden reducir significativamente la capacidad de desempeño del caballo. En consecuencia, el diagnóstico, la revisión exhaustiva y la comprensión de la fisiología de las vías aéreas son fundamentales para brindar un tratamiento adecuado (Auer et al., 2019).

Cuando se recibe un paciente equino con signos respiratorios o disminución del rendimiento deportivo, los antecedentes clínicos y hallazgos físicos permiten orientar el diagnóstico y elaborar una lista de diagnósticos diferenciales. Se evalúan la condición corporal, la presencia de edema ventral, el comportamiento y la postura del animal, ya que estos pueden ser indicativos de enfermedades crónicas como neumonía, pleuritis, neoplasias o afecciones pleurales. Por ejemplo, el letargo puede estar asociado a hipoxemia, sepsis, fiebre o neoplasia, mientras que la hipotermia, la obstrucción de las vías respiratorias o el dolor torácico pueden provocar comportamientos agitados, agresivos o peligrosos (Couetil & Hawkins, 2013; Ellis et al., 2022).

Como parte del proceso diagnóstico, se interroga al propietario o encargado sobre la presencia de tos, sonidos respiratorios anormales (inspiratorios o expiratorios), secreción nasal y signos de intolerancia al ejercicio. También se recopila información sobre enfermedades respiratorias previas, traumatismos o intervenciones quirúrgicas previas en el tracto respiratorio (Auer et al., 2019).

Durante el examen clínico, se evalúa al paciente de forma sistemática, de craneal a caudal. Se comienza con la inspección de las estructuras externas, incluyendo las fosas nasales, observando la presencia, cantidad y características de la secreción nasal. También se valora el tono muscular de las narinas (Auer et al., 2019).

Luego se examina la región craneal, prestando especial atención a la anatomía de los senos paranasales y posibles asimetrías faciales. La percusión puede ser útil para identificar acumulación de líquido o masas dentro del seno. Si se sospecha de una patología dental subyacente, se realiza un examen minucioso de la cavidad oral (Auer et al., 2019).

A continuación, se inspecciona y palpa la laringe externamente. Se compara visualmente cada lado y se palpa con uno o dos dedos en las regiones perilaríngeas laterales, rodeando la laringe en dirección dorsomedial para detectar asimetrías o atrofias (Auer et al., 2019).

Cuando está indicado, se realiza una endoscopia para evaluar estructuras internas como la cavidad oral, senos paranasales, laringe, tráquea y bronquios. Este procedimiento puede realizarse con el animal en estación, utilizando sedación química, y permite identificar anomalías, tomar muestras para citología (mediante lavados traqueales o broncoalveolares) o realizar biopsias de tejidos (Barton et al., 2018; Smith & Van Metre, 2020).

Según Franklin y Allen (2015), en muchos casos de desplazamientos laríngeos, el tracto respiratorio superior puede parecer normal en el examen endoscópico en reposo y el desplazamiento solo se manifiesta durante el ejercicio. Por esta razón, se recurre a la endoscopia dinámica, ya sea en banda de correr o directamente en pista. En la CVG, se disponía de un centro de entrenamiento dentro del mismo complejo, lo cual permitió realizar las evaluaciones en el entorno habitual de trabajo de los caballos.

Para la endoscopia en movimiento se utiliza un endoscopio especializado, que transmite imágenes en tiempo real a un dispositivo móvil. El procedimiento comienza con el acondicionamiento del caballo a la cinta rodante o calentamiento previo antes de ingresar a pista. Una vez adaptado, se introduce el endoscopio por el meato nasal ventral, ubicando su punta aproximadamente a 40 cm de las narinas, y se asegura firmemente para evitar lesiones. A diferencia de la endoscopia en reposo, esta modalidad no utiliza sedación química (Couetil & Hawkins, 2013; Auer et al., 2019).

Para que el examen sea diagnóstico, el caballo debe ejercitarse al máximo, asegurando que la patología no se enmascare. Las afecciones que solo pueden diagnosticarse con endoscopia en cinta rodante incluyen retroversión epiglótica, colapso dinámico de los pliegues ariepiglóticos y atrapamiento epiglótico intermitente. Los caballos con hemiplejía laríngea izquierda grado tres son candidatos ideales para esta modalidad, ya que la abducción aritenoidea en reposo es variable. Asimismo, caballos con antecedentes de desplazamiento dorsal del paladar blando pueden confirmar el diagnóstico únicamente durante el ejercicio (Couetil & Hawkins, 2013).

3.3.1.1. Enfermedades obstructivas y de origen neurológico

La Neuropatía Laríngea Recurrente (RLN) o mejor conocida como hemiplejía laríngea, es una neuropatía progresiva del nervio laríngeo recurrente que causa una disfunción de las vías respiratorias superiores, que provoca atrofia y disfunción del músculo cricoaritenoso dorsal, el cual es un abductor del cartílago aritenoideo, generando una paresia o parálisis de

uno o ambos cartílagos aritenoides, disminuyendo el área de entrada del aire por la laringe, aumento de la presión negativa y por ende aspiración del cartílago aritenoides no funcional y/o del (de los) pliegue(s) ariepiglótico(s) (De Clercq et al., 2018).

Esta patología presenta una mayor incidencia en caballos de raza pura sangre de gran altura y de cuellos largos, como se confirmó en el estudio de McGivney y colaboradores (2018). También se han visto casos en caballos de sangre tibia, caballos de tiro y ponis (De Clercq et al., 2018).

La patología puede ser derecha, izquierda, o bilateral. La hemiplejía laríngea izquierda, es la que presenta la mayor prevalencia, y su causa es desconocida, se sugiere que esta es más común debido a que el nervio laringorecurrente izquierdo es más sensitivo a la patología ya que es más largo y realiza un recorrido alrededor de la aorta, explicando porque razas de sangre tibia, así como los caballos de tiro son los que presentan mayor prevalencia que los ponis, por ejemplo. Entre otras posibles causas de daño al nervio laringorecurrente izquierdo están la flebitis, inyecciones perivasculares, micosis de la bolsa gútural, condritis, abscesos o masas, traumas o cirugías cervicales, pero estas son menos comunes que la causa idiopática; esta última puede a la vez ser causa de hemiplejía laríngea derecha (Boyko et al., 2014; De Clercq et al., 2018).

En el lado derecho, se presenta la patología con menos frecuencia y casi nunca es de origen idiopático, entre las causas se encuentran: condritis de los cartílagos laríngeos y defectos del cuarto arco branquial (De Clercq et al., 2018).

De Clercq y colaboradores (2018) y Schweitzer & Rossignol (2025) mencionan que la parálisis bilateral se da raramente y puede ser a causa de una patología del sistema nervioso central, intoxicación, hiperextensión del cuello durante anestesia general, encefalopatía posterior a daño hepático, parálisis periódica hipercalcemia y al comprometer tanto las vías aéreas, compromete la vida y tiene un pronóstico reservado.

En la CVG, el tratamiento de la RLN se selecciona con base en varios factores, entre ellos el grado de disfunción, el tipo de ejercicio o disciplina deportiva que realiza el equino, y las posibles complicaciones asociadas. Por esta razón, no en todos los casos se recurre a la cirugía como tratamiento de elección, ya que algunas presentaciones pueden manejarse de manera conservadora dependiendo del uso previsto del animal y del compromiso respiratorio observado.

Cuando se opta por una intervención quirúrgica, los procedimientos más comúnmente realizados incluyen la ventriculocordectomía con láser, la laringoplastia (“tie-back”), la reinervación del músculo cricoaritenideo dorsal y la aritenoidectomía. La ventriculocordectomía consiste en la resección del ventrículo laríngeo y del pliegue vocal, con el objetivo de aumentar el diámetro de la vía aérea y reducir el ruido respiratorio. La laringoplastia o “tie-back” implica la colocación de dos prótesis que mantienen el cartílago aritenideo en una posición abducida permanente, permitiendo una mejora significativa en la entrada de aire. Por su parte, la reinervación del músculo cricoaritenideo dorsal, como mencionan Rossignol y colaboradores (2017), busca restaurar parcialmente la función motora de la laringe, aunque los efectos suelen manifestarse de forma más tardía.

Finalmente, la aritenoidectomía, reservada para casos severos o refractarios, consiste en la remoción de la porción paralizada del cartílago aritenoides. Todos estos procedimientos quirúrgicos se realizan con el animal en estación, bajo sedación, lo que disminuye los riesgos asociados a la anestesia general (De Clercq et al., 2018; Rossignol, 2019; Byrne et al., 2022; Gray & Gutierrez-Nibeyro, 2024; Maire et al., 2024;).

Por otro lado, el Desplazamiento Dorsal del Paladar Blando (DDSP) se manifiesta como una disfunción de los músculos tirohioideos durante el ejercicio, lo que provoca inestabilidad del paladar y por ende un desplazamiento transitorio del paladar blando. Esta alteración resulta en una obstrucción parcial de la vía aérea durante la fase expiratoria, acompañada de un sonido característico durante el ejercicio y, en consecuencia, una disminución en el rendimiento deportivo del animal (Lean et al., 2022).

El diagnóstico comienza con una evaluación clínica general y la recopilación de la historia del paciente, prestando especial atención a la presencia de sonidos expiratorios anormales durante el ejercicio. No obstante, en algunos casos, el desplazamiento del paladar no produce un sonido evidente, pero puede provocar una obstrucción de las vías aéreas durante el ejercicio de alta intensidad. Posteriormente, se realiza una endoscopia en estación, útil principalmente en casos de desplazamiento persistente. Sin embargo, debido a la naturaleza intermitente de la mayoría de los casos, el diagnóstico definitivo suele requerir una endoscopia dinámica, realizada con el animal en movimiento a máxima velocidad, que se suele presentar al final de este (Boone, 2024).

Aunque existen opciones conservadoras para su tratamiento, especialmente en los casos en que el DDSP es secundario a la inflamación de las vías respiratorias superiores, la cual puede provocar una neuropatía de la rama faríngea del nervio vago, el abordaje quirúrgico que ha demostrado mejores resultados a largo plazo es la laringoplastia “tie-forward”. A diferencia del “tie-back”, esta técnica consiste en avanzar la laringe hacia una posición más rostral y dorsal, fijando el cartílago tiroideo a estructuras craneales del aparato hioideo mediante suturas. Este procedimiento se realiza bajo anestesia general, dada su complejidad y la necesidad de un control estricto de la vía aérea durante la intervención (Vermedal et al., 2021; Lean et al., 2022; Boone, 2024).

Además del “tie-forward”, existen otras técnicas quirúrgicas que se han empleado para el manejo del DDSP, muchas de las cuales buscan modificar la posición del aparato hioideo o reducir factores anatómicos predisponentes. Entre ellas se encuentran la ligadura lingual, realizada con el “collar de Cornell”, que limita el retroceso de la lengua durante el ejercicio; la estaflectomía, indicada en casos en los que se observan masas en el margen libre caudal del paladar blando; y la palatoplastia, procedimiento en el cual se induce fibrosis mediante láser para endurecer el paladar blando. Finalmente, también se puede recurrir a la miotomía de los músculos esternohioideo, esternotiroideo y omohioideo, con el objetivo de reducir la tracción caudal ejercida sobre la laringe (Boone, 2024).

3.3.1.2. Patologías infecciosas

El caso de enfermedad infecciosa observado durante la pasantía correspondió a una micosis de las bolsas guturales. Esta infección suele abordarse inicialmente mediante la anamnesis clínica, siendo el signo principal la presencia de secreción purulenta por las narinas. En los casos más graves, puede presentarse epistaxis. La evaluación de las bolsas guturales se realiza mediante palpación externa, endoscopia y diversas técnicas de imagen. Aunque la causa exacta de esta micosis aún se desconoce, se han identificado diversas especies del género *Aspergillus* spp. en las lesiones, ya sea como agentes únicos o en combinación con otros (Auer et al., 2019).

Las placas micóticas suelen localizarse en el techo del compartimento medial, asociado a la arteria carótida interna, y con menor frecuencia en la pared lateral del compartimento lateral, vinculado a la arteria carótida externa o a la arteria maxilar externa. En casos como el observado durante la pasantía, la infección puede provocar erosión arterial, lo que conlleva una hemorragia, usualmente originada en el sitio donde se localiza la placa fúngica.

Comúnmente, esta se encuentra en la arteria carótida interna, aunque también puede afectar a la arteria maxilar en aproximadamente un tercio de los casos (Reed et al., 2017).

La endoscopia es el examen diagnóstico de elección para evaluar las bolsas guturales, y actualmente constituye una parte rutinaria de la evaluación del tracto respiratorio superior. Su importancia radica en la posibilidad de visualizar directamente las estructuras internas, permitiendo identificar exudado, sangre, masas intraluminales o extraluminales (Laclaire, 2021).

Además de la endoscopia, se emplean otras técnicas de imagen como la radiografía, el ultrasonido y, en casos más complejos, la tomografía computarizada y la resonancia magnética. Según Thomas-Cancian y colaboradores (2023), la radiografía suele ser el primer paso diagnóstico complementario a la endoscopia. El ultrasonido, aunque de valor limitado debido a la presencia de aire en la bolsa gutural, puede ser útil cuando no se dispone de endoscopia o radiografía, ya que permite detectar la presencia de líquido, cuerpos extraños, linfonodos reactivos y evaluar estructuras laterales o ventrales a la bolsa. Por su parte, la tomografía computarizada y la resonancia magnética ofrecen la ventaja de visualizar con mayor detalle las estructuras complejas de la cabeza y cuello, especialmente con equipos que permiten su uso en animales en estación, sin requerir anestesia general.

El tratamiento puede ser médico o quirúrgico. La oclusión arterial quirúrgica está indicada en caballos con antecedentes de epistaxis o cuando la lesión fúngica se encuentra sobre una arteria, incluso en ausencia de hemorragia (Laclaire, 2021).

Entre las técnicas quirúrgicas de oclusión arterial se encuentran la ligadura arterial, la embolización mediante catéter con balón o balones desmontables, y la embolización con espirales o tapones. Las técnicas de embolización con espirales o tapones, consideradas de elección, requieren el uso de fluoroscopia. Sin embargo, la embolización con catéter de balón no necesita equipamiento especializado, lo que facilita su aplicación (Genton et al., 2021; Laclaire, 2021).

Tras la embolización de la arteria afectada, se administra tratamiento antifúngico tópico mediante endoscopia o a través de una sonda colocada en la bolsa gutural durante todo el tratamiento. La administración endoscópica permite una aplicación más precisa y un seguimiento más frecuente de la evolución clínica, minimizando los riesgos de daño

iatrogénico asociados al uso prolongado de sondas permanentes (Genton et al., 2021; Laclaire, 2021).

3.3.1.3. Alteraciones estructurales

Durante el desarrollo de esta práctica se diagnosticó y trató un caso de quiste subepiglótico. Según lo descrito por Boone (2024c), este tipo de quistes son poco comunes y se presentan principalmente en caballos jóvenes, generando ruidos respiratorios. Aunque son de origen congénito, generalmente no se detectan hasta que el animal inicia actividades de entrenamiento. Estos quistes se relacionan con remanentes del conducto tirogloso, aunque también se ha planteado que podrían estar asociados a procesos inflamatorios en las glándulas secretoras de la mucosa faríngea.

Su diagnóstico es realizado mediante endoscopia, la epiglotis puede mostrar asimetría y desplazamiento dorsalmente sobre el paladar blando debido a la presencia del quiste. Dependiendo de su tamaño, este puede desplazarse hacia la faringe oral o situarse por debajo del paladar blando cuando el animal está en reposo o durante la deglución, lo que puede dificultar su visualización. Además, los quistes subepiglóticos pueden provocar atrapamiento epiglótico intermitente o persistente de los pliegues aritenoepiglóticos. Como parte del diagnóstico, también se utilizan radiografías o faringografías con contraste, las cuales permiten localizar el quiste y definir su tamaño (Auer et al., 2019).

El tratamiento requiere la extirpación completa del quiste, ya que, si solo se drena o punciona, tiende a sellarse y rellenarse nuevamente en pocos días. Este procedimiento puede realizarse mediante laringotomía o resección con láser. En el caso atendido durante la pasantía, se optó por la técnica con láser, utilizando anestesia local aplicada a través del endoscopio. Es importante tener en cuenta que la remoción del quiste puede generar cicatrización subepiglótica, lo cual podría afectar la movilidad normal de la epiglotis o alterar su sincronización con el paladar blando (Auer et al., 2019).

La laringotomía normalmente se deja cicatrizar por segunda intención con una limpieza rutinaria dos veces al día. El caballo puede volver al ejercicio en tres a cuatro semanas si se ve cicatrizada la incisión al observarla mediante una endoscopia de seguimiento (Auer et al., 2019).

3.3.2. Manejo de pacientes con patologías gastrointestinales

Según Freeman (2018) las enfermedades gastrointestinales siguen siendo el motivo de consulta más frecuente en las urgencias equinas.

En pacientes que presentaron síntomas relacionados a problemas en cualquiera de las partes del tracto gastrointestinal, se comenzó con la anamnesis y el examen general seguido por pruebas como hemograma y químicas sanguíneas. Como punto de gran importancia a la hora de tratar y reconocer diferentes patologías gastrointestinales, es el reconocimiento y la historia que brindan los dueños o la persona con la que más tiene relación el caballo, ya que ellos son los que primero pueden notar cambios conductuales indicativos, y esto toma gran importancia en el caso de emergencias como lo podrían ser los cólicos (Bowden et al., 2019).

3.3.2.1. Síndrome de abdomen agudo

El motivo de consulta más común que se presentó durante la pasantía con relación a problemas gastrointestinales fue el cólico, el cual se considera un síndrome clínico ya que como mencionan Díaz-Mejía (2019); Smith y Van Metre (2020) se define como la manifestación de dolor abdominal visceral, que se acompaña de alteraciones funcionales y alteraciones topográficas de las vísceras abdominales. Por otro lado, este dolor abdominal puede ser resultado también de un dolor no gastrointestinal, como una obstrucción del tracto urinario, patologías reproductivas y hasta procesos a nivel respiratorio como pleuroneumonía (Mair & Sherlock, 2023; Tharwat & Al-Sobayil, 2025).

Combinando una buena anamnesis, exploración física y procedimientos diagnósticos, se logró determinar y comunicar al propietario el origen del dolor abdominal y el tratamiento correcto, el pronóstico de recuperación y los costes estimados (Auer et al., 2019).

La evaluación de caballos con síndrome de abdomen agudo debe comenzar con un examen físico general completo, sin limitarse únicamente a la zona abdominal. Es fundamental obtener parámetros clínicos como la temperatura corporal, frecuencia cardíaca, frecuencia respiratoria, color de las membranas mucosas, tiempo de llenado capilar y la auscultación de los borborigmos abdominales (Auer et al., 2019).

Es fundamental conocer los analgésicos y sedantes administrados previamente, ya que estos pueden modificar los signos clínicos observados durante la exploración física y dificultar la interpretación del dolor, asimismo, una descripción detallada del manejo actual del caballo

como lo son medicaciones o desparasitaciones, ya que estos pueden indicar posibles factores de riesgo asociados a ciertas patologías (Auer et al., 2019).

Como parte del proceso diagnóstico en los casos de cólico se utilizaron pruebas complementarias como la palpación rectal, la cual según Schlote y colaboradores (2024) tiene una alta concordancia con los hallazgos intraoperatorios siendo un método diagnóstico efectivo, por lo cual es muy utilizado debido a que permite identificar cambios anatómicos del sistema GI, este procedimiento realizado en cuatro de los cinco casos de cólicos acompañados durante la pasantía, y siempre debería formar parte del procedimiento de diagnóstico del cólico sin importar la experiencia del veterinario

El análisis de lactato del fluido peritoneal vía abdominocentesis, sobre todo en casos en los que se buscó confirmar el tipo de cólico, como mencionó Van Den Boom y colaboradores (2010) en su estudio, es una herramienta diagnóstica que permitió correlacionar no solo el valor del lactato si no el color del líquido con la presencia de lesiones estranguladas con muy mal pronóstico.

En casos en los que se presenta una distensión gástrica significativa, la descompresión mediante el uso de sonda nasogástrica es fundamental. Este procedimiento debe realizarse bajo sedación y con una técnica adecuada, respetando la anatomía del caballo, con el fin de minimizar posibles complicaciones, como epistaxis o la formación de úlceras por succión. La descompresión no solo ayuda a prevenir la ruptura gástrica sino también reduce el dolor, permitiendo una evaluación física más completa, en casos en donde se colecta una cantidad importante de reflujo, la sonda puede dejarse colocada para facilitar descompresiones repetidas. En ausencia de reflujo y ante la sospecha de un cólico simple, se puede administrar líquidos orales como electrolitos o sulfato de magnesio, así como también aceite mineral, que, aunque su uso es controversial, se sigue utilizando como tratamiento estándar y además este puede ser una herramienta diagnóstica ofreciendo una estimación del tiempo de tránsito gastrointestinal (Reed et al., 2017; Byrne, 2024).

Aunque no siempre se realizan análisis de sangre en casos de cólico simple, el hemograma y la bioquímica sérica pueden aportar información valiosa para determinar si el caso requiere manejo médico o quirúrgico. Por ello, su realización cobra especial relevancia en cuadros clínicos más complejos debido a que, aunque en cólicos agudos los valores del hemograma suelen ser normales o solo muestran una respuesta al estrés, en condiciones crónicas pueden

desarrollarse signos inespecíficos de inflamación como leucocitosis e hiperfibrinogenemia, así como una posible anemia normocítica normocrómica de inflamación y enfermedad crónica. Así como también el compromiso significativo de la pared del colon, puede generar leucopenia con neutropenia, desplazamiento a la izquierda y trombocitopenia son cambios que se presentan ante una endotoxina (Reed et al., 2017; Wedmore & Mair, 2024).

Entre los cambios que se pueden observar al realizar un panel de bioquímicas en los cólicos se puede encontrar desbalance electrolítico, debido a la pérdida de fluidos debido al reflujo, anorexia y deshidratación, como lo pueden ser la hipercalcemia e hipocalcemia. También puede observarse acidosis metabólica causada por la elevación del lactato y/o la pérdida de bicarbonato. Se elevan además enzimas como la Gamma-Glutamil Transferasa (GGT), sobre todo en casos de desplazamiento dorsal derecho del colon o enteritis proximal. La deshidratación puede provocar elevación de la creatinina y del nitrógeno ureico sérico (Reed et al., 2017).

La elevación de las enzimas musculares es común en caballos con cólico, así como es esperable que la creatina quinasa y la aspartato aminotransferasa aumenten significativamente con la presencia de lesiones que provocaban isquemia intestinal (Reed et al., 2017).

El diagnóstico por imagen es de gran importancia para el abordaje de los cólicos, principalmente por ultrasonido, en el cual se usa el protocolo para la ecografía abdominal localizada rápida de caballos ingresados por cólico (FLASH), en donde se evalúan en el lado izquierdo, el abdomen ventral, la ventana gástrica, la ventana esplenorrenal y el tercio medio izquierdo del abdomen, y en el lado derecho se evalúan la ventana duodenal, el tercio medio derecho del abdomen y el tórax ventral craneal, en cada ventana ultrasonográfica se evalúa la posición intestinal, contenido, el grosor de la pared, la distinción, la motilidad y la presencia de líquido libre (Reed et al., 2017; Tharwat & Al-Sobayil, 2025b).

La causa del cólico puede dividirse en dos grandes grupos, gastrointestinales (GI) o no gastrointestinales. Las no GI se descartan mediante exploración; entre algunos de estos se encuentra la presencia de cálculos urinarios, trastornos del sistema respiratorio, nervioso, reproductor o musculoesquelético. Aunque también trastornos no gastrointestinales pueden causar dolor recurrente y adherencias intestinales provocando cólico (Gandini & Giusto, 2024; Tharwat & Al-Sobayil, 2025b)

Entre las causas GI del cólico se encuentran una amplia gama, entre ellas están: la impacción ya sea gástrica o intestinal, gastroenteritis, cólicos espasmódicos o flatulentos, obstructivos o estrangulantes, como el que es causado por lipomas como fue un caso observado durante la pasantía, cólico por arena, arteritis mesentérica verminosa, como resultado de la migración larvaria; peritonitis y hernias; así como muchas otras causas relacionadas a agentes etiológicos, intoxicaciones, o estructurales. (Smith & Van Metre,2020; Tharwat & Al-Sobayil, 2025b)

El tratamiento se debe discernir entre médico, quirúrgico o eutanasia según los resultados de las pruebas realizadas, en el caso de la cirugía se realiza cuando el dolor no mejora a pesar de analgésicos, presencia de pulso débil y frecuencias cardíacas mayores a 70 latidos por minuto, cuando se observan mucosas pálidas y miembros fríos, cuando se ha descartado la enterocolitis y enterotoxemia, así como cuando hay ausencia de borborismos y defecación, distensión intestinal a la palpación rectal o ultrasonido abdominal, grandes volúmenes de reflujo gástrico y un resultado de abdominocentesis con sangre, aumento de proteínas y aumento de glóbulos blancos (Smith & Van Metre,2020)

Y por el otro lado se consideran, mas no son un parámetro limitante para el manejo quirúrgico, el aumento de la temperatura corporal, neutrofilia o neutropenia, ictericia o anomalías enzimáticas que indiquen hepatopatía primaria, por lo menos como signos primarios no contraindican el tratamiento quirúrgico; por otro lado se contraindica o se aplaza la cirugía hasta una estabilización de signos como, el reflujo con mal olor, color rojo parduzco, así como cuando el retiro de reflujo sea menor y haya disminución de los signos de dolor; cuando se evidencia una causa extraintestinal, cuando lo que se presenta es una colitis, enterocolitis o diarrea y en los casos en los que se presente un comportamiento anormal o signos neurológicos (Smith & Van Metre,2020).

4. CONCLUSIONES

- 4.1 Se logró reforzar las habilidades clínicas esenciales para un diagnóstico preciso de 26 casos y un abordaje integral de todos los casos clínicos, gracias a la exposición continua y amplia variedad de patologías, así como el trabajo conjunto con el equipo veterinario de alto nivel presente en la CVG. La participación en la atención de los pacientes permitió afianzar competencias clínicas clave como la observación, el razonamiento diagnóstico y la toma de decisiones fundamentadas.
- 4.2 Se fortalecieron las capacidades de interpretación de resultados diagnósticos mediante el uso de tecnologías avanzadas como la radiografía, resonancia magnética, ultrasonido y pruebas de laboratorio, con actualizaciones con profesionales especialistas en el área, que permitió la familiarización con estos métodos y su aplicación en casos reales, lo que favoreció una comprensión más profunda de su utilidad clínica y de los criterios necesarios para su correcta interpretación.
- 4.3 Se consolidaron las competencias clínicas en la medicina equina, mediante una participación activa en el abordaje de casos desde una anamnesis detallada hasta la formulación de diagnósticos precisos. Asimismo, se adquirió experiencia en la elección y aplicación de tratamientos adecuados, considerando alternativas terapéuticas innovadoras cuando fue pertinente. Esta experiencia permitió integrar los conocimientos teóricos con la práctica clínica en un entorno profesional de alto nivel.
- 4.4 Se permitió la observación y familiarización con técnicas innovadoras y enfoques quirúrgicos novedosos, muchos de los cuales aún no se aplican de manera habitual en Costa Rica o se encuentran en etapas iniciales de adopción, por lo que la exposición a estas metodologías no solo permitió ampliar el criterio clínico, sino también reflexionar sobre la importancia de la actualización constante y la incorporación de nuevas tecnologías en la práctica veterinaria

5. RECOMENDACIONES

- 5.1 A los estudiantes de la carrera de Licenciatura en Medicina Veterinaria, integrar continuamente los conocimientos teóricos con la práctica, participando desde etapas tempranas en pasantías, prácticas y voluntariados que les permitan desarrollar habilidades en el manejo seguro de equinos y reconocer su comportamiento normal. También es clave fortalecer habilidades de comunicación para interactuar de forma clara y empática con propietarios y profesionales del medio. Además, se sugiere aprender otros idiomas, especialmente inglés, para acceder a literatura científica actualizada y ampliar oportunidades a través de congresos y redes profesionales.
- 5.2 Se recomienda a la Escuela de Medicina Veterinaria de la Universidad Nacional fomentar la exposición temprana a la práctica clínica equina mediante pasantías y voluntariados, fortalecer la formación en bioseguridad adaptando protocolos a estándares internacionales e incentivar el trabajo interdisciplinario y la derivación de casos complejos. Asimismo, se sugiere integrar tecnologías y técnicas modernas en la enseñanza, como diagnóstico por imagen y cirugía mínimamente invasiva, y establecer convenios internacionales con clínicas especializadas para facilitar el intercambio estudiantil y enriquecer la formación profesional en medicina veterinaria equina.
- 5.3 A los propietarios de caballos, colaborar estrechamente con el médico veterinario, facilitando un manejo adecuado y seguro de los animales durante las visitas y tratamientos. Es fundamental estar atentos a los comportamientos normales de sus equinos para detectar cambios tempranos que puedan indicar enfermedades. Además, mantener una comunicación abierta y respetuosa con el profesional permite una mejor comprensión de los diagnósticos y tratamientos, lo que favorece el bienestar del caballo. Finalmente, se sugiere apoyar y permitir la participación de estudiantes y pasantes en procesos supervisados, como parte de su formación práctica.

6. REFERENCIAS BIBLIOGRÁFICAS

- Acutt, E. (2024). *Advanced imaging modalities in equine practice. Today's Veterinary Practice*. <https://todaysveterinarypractice.com/equine-medicine/advanced-imaging-modalities-in-equine-practice/>
- Aimonetti, E., Vercherin, A., & Rossignol, F. (2023). Complications des chirurgies d'ostéosynthèse chez le cheval. *Le Nouveau Praticien Vétérinaire Équine*, 17(58), 58-68. <https://doi.org/10.1051/npvequi/2023026>
- Auer, J. A., Stick, J. A., Kümmerle, J., M., & Prange, T. (2019). *Equine Surgery* (5th ed.). Elsevier Health Sciences.
- Barton, A. K., Schulze, T., Doherr, M. G., & Gehlen, H. (2018). Influence of bronchoalveolar lavage on thoracic radiography in the horse. *Journal of Veterinary Science*, 19(4), 563. <https://doi.org/10.4142/jvs.2018.19.4.563>
- Bettschart-Wolfensberger, R., & Mama, K. R. (2018). Recovery From Anesthesia. En *Equine Surgery* (5.a ed.). Elsevier Health Sciences.
- Boone, L. (2024, September 17). Dorsal displacement of the soft palate in horses. MSD Veterinary Manual. <https://www.msdsvetmanual.com/respiratory-system/respiratory-diseases-of-horses/dorsal-displacement-of-the-soft-palate-in-horses>
- Bourebaba, L., Röcken, M., & Marycz, K. (2019). Osteochondritis dissecans (OCD) in Horses - Molecular Background of its Pathogenesis and Perspectives for Progenitor Stem Cell Therapy. *Stem cell reviews and reports*, 15(3), 374–390. <https://doi.org/10.1007/s12015-019-09875-6>
- Bowden, A., Burford, J. H., Brennan, M. L., England, G. C. W., & Freeman, S. L. (2019). Horse owners' knowledge, and opinions on recognising colic in the horse. *Equine Veterinary Journal*, 52(2), 262–267. <https://doi.org/10.1111/evj.13173>
- Boyko, A. R., Brooks, S. A., Behan-Braman, A., Castelhana, M., Corey, E., Oliveira, K. C., Swinburne, J. E., Todhunter, R. J., Zhang, Z., Ainsworth, D. M., & Robinson, N. E. (2014). Genomic analysis establishes correlation between growth and laryngeal neuropathy in Thoroughbreds. *BMC Genomics*, 15(1). <https://doi.org/10.1186/1471-2164-15-259>

- Byrne, C. A. (2024). Challenges and complications of prolonged nasogastric intubation in equine patients. *Equine Veterinary Education*, 37(2), 65–67. <https://doi.org/10.1111/eve.14066>
- Byrne, C. A., Hotchkiss, J. W., & Barakzai, S. Z. (2022). Variations in the application of equine prosthetic laryngoplasty: A survey of 128 equine surgeons. *Veterinary Surgery*, 52(2), 209–220. <https://doi.org/10.1111/vsu.13913>
- Campos, A., & Rossignol, F. (2022). Complications associées aux chirurgies des voies respiratoires supérieures: larynx et pharynx. *Le Nouveau Praticien Vétérinaire Équine*, 16, 56-65. <https://doi.org/10.1051/npvequi/2023011>
- Clinique vétérinaire Équine de Grosbois. (2024). *Clinique Vétérinaire de Grosbois* Recuperado 21 de Julio de 2024. <https://www.cliniqueveterinairegrosbois.fr/fr/>
- CONDITIONS GENERALES DE FONCTIONNEMENT CLINIQUE VÉTÉRINAIRE DE GROSBOIS. (2022). Clinique Vétérinaire de Grosbois. Recuperado 29 de julio de 2024, de <https://www.cliniqueveterinairegrosbois.fr/wp-content/uploads/2022/04/CGF-2021-2022.pdf>
- Couetil, L., & Hawkins, J. F. (2013). *Respiratory diseases of the horse: A Problem-Oriented Approach to Diagnosis and Management*. CRC Press.
- Curtiss, A. L., Stefanovski, D., & Richardson, D. W. (2019). Surgical site infection associated with equine orthopedic internal fixation: 155 cases (2008–2016). *Veterinary Surgery*, 48(5), 685-693. <https://doi.org/10.1111/vsu.13216>
- De Clercq, E., Rossignol, F., & Martens, A. (2018). Laryngeale hemiplegie bij het paard: een update. *Vlaams Diergeneeskundig Tijdschrift*, 87(5). <https://doi.org/10.21825/vdt.v87i5.16062>
- De Sousa, N. R., Luna, S. P. L., Pizzigatti, D., Martins, M. T. A., Possebon, F. S., & Aguiar, A. C. S. (2017). Relation between type and local of orthopedic injuries with physical activity in horses. *Ciência Rural*, 47(2). <https://doi.org/10.1590/0103-8478cr20151218>
- Díaz-Mejía, S. (2019). *Manejo médico de síndrome abdominal agudo en paciente de raza PSI de 8 años de edad en la Clínica Veterinaria Lasallista Hermano Octavio*

Martínez López [Corporación Universitaria Lasallista]. <https://repository.unilasallista.edu.co/server/api/core/bitstreams/7fc66713-9526-4979-a56c-87ba77585f96/content>

- Diaz-Rincon, H. (2020). *Guía de exploración clínica en equinos como material didáctico para el Laboratorio de Biotecnología de la Reproducción Asistida «LABIRA»* [Práctica para obtener título de Médico Veterinario Zootecnista]. Universidad Cooperativa de Colombia Bucaramanga.
- Ellis, K. L., Contino, E. K., & Nout-Lomas, Y. S. (2022). Poor performance in the horse: Diagnosing the non-orthopaedic causes. *Equine Veterinary Education*, 35(4), 208–224. <https://doi.org/10.1111/eve.13712>
- Everett, K., Friend, M., Farnlacher, E., Hilliard, A., Nicodemus, M., Cavinder, C., Holtcamp, K., & Jousan, D. (2024). Short-term equine interaction for reducing test anxiety and facilitating coping skill development in college students during examination periods: A preliminary study. *Journal Of Equine Veterinary Science*, 105091. <https://doi.org/10.1016/j.jevs.2024.105091>
- Farchati, H. (2021). *Estimation de la répartition de la population équine en France: apport des méthodes de statistiques spatiales appliquées aux différentes sources données* [Tesis doctoral, université de Tours]. HAL Thèses. <https://theses.hal.science/tel-03689122>
- Fernández, Z. D. (2022). *Tratamiento médico-quirúrgico de la hemiplejia laríngea en équidos* [Fin de Grado en Veterinaria, Universidad de Santiago de Compostela]. Recuperado 31 de julio de 2024, de <http://hdl.handle.net/10347/30397>
- Fjeldborg, J., Lindegaard, C., Erck-Westergren, V., Strand, E., Hackett, E. (2024). Endoscopic Examination of the Respiratory Tract. CABI Books. pp. 35-62 <https://doi.org/10.1079/9781789242683.0003>
- Franklin, S. H., & Allen, K. J. (2015). Assessment of dynamic upper respiratory tract function in the equine athlete. *Equine Veterinary Education*, 29(2), 92–103. <https://doi.org/10.1111/eve.12432>
- Freeman, D. E. (2018). Fifty years of colic surgery. *Equine Veterinary Journal*, 50(4), 423–435. <https://doi.org/10.1111/evj.12817>

- Gandini, M., & Giusto, G. (2024). Are adhesions really postoperative? An hypothesis. *Equine Veterinary Education*, 36(S13), 54. https://doi.org/10.1111/eve.74_14008
- Genton, M., Farfan, M., Tesson, C., Laclaire, A., Rossignol, F., & Mespoulhes-Rivière, C. (2021). Balloon catheter occlusion of the maxillary, internal, and external carotid arteries in standing horses. *Veterinary Surgery*, 50(3), 546-555. <https://doi.org/10.1111/vsu.13580>
- Gray, S. M., & Gutierrez-Nibeyro, S. D. (2024). Partial arytenoidectomy in 21 standing draught horses with recurrent laryngeal neuropathy. *Equine Veterinary Education*. <https://doi.org/10.1111/eve.14092>
- Hackett, E. S., & Leise, B. S. (2018). Exercising upper respiratory videoendoscopic findings of 50 competition draught horses with abnormal respiratory noise and/or poor performance. *Equine Veterinary Journal*, 51(3), 370–374. <https://doi.org/10.1111/evj.13026>
- Hoey, S., McAllister, H., Laverty, S., O’Sullivan, J., Toomey, W., Connolly, S., & Skelly, C. (2024). Screening ultrasonographic findings of Thoroughbred weanling horses show agreement with concurrent radiographic examination and with subsequent yearling sales radiographs. *Equine Veterinary Education*. <https://doi.org/10.1111/eve.13994>
- Instituto Nacional de Estadísticas y Censos (INEC). (2015). VI Censo Nacional Agropecuario. Recuperado 1 de agosto de 2024. https://inec.cr/wwwisis/documentos/INEC/Censos/2014_Censo_Nacional_Agropecuario/Tomos_Censales/Tomo_III_actividades_pecuarias_practicas_y_servicios_agropecuarios.pdf
- Jessopp, H. (2023). Recent figures show that the post-covid French horse industry is maintaining successful growth. *Schelstraete Equine Law*. Recuperado 30 de Julio de 2024. <https://www.schelstraete.nl/recent-figures-show-that-the-post-covid-french-horse-industry-is-maintaining-successful-growth/?lang=en#:~:text=In%202021%2C%20while%2061%20%25%20of,of%209%20767%20million%20euros.>
- Kilcoyne, I., & Nieto, J. (2019b). Perplexing pedunculated lipomas. *Equine Veterinary Education*, 32(8), 412–414. <https://doi.org/10.1111/eve.13070>

- Laclaire, A. (2021). Traitement de la mycose des poches gutturales : étude de la faisabilité de l'embolisation des artères carotide externe et maxillaire par un cathéter à ballonnet sur cheval debout - étude rétrospective multicentrique en France sur les techniques actuelles d'embolisation artérielle à l'aide d'un cathéter à ballonnet. <https://dumas.ccsd.cnrs.fr/dumas-04824206v1>
- Law, E., Wright, L., Uhlhorn, M., Hernlund, E., Nilemo, C., & Rhodin, M. (2024). Hypoechoic ultrasonographic findings in the patellar ligaments are common in riding and trotting horses in training (116 cases). *Veterinary Radiology & Ultrasound*. <https://doi.org/10.1111/vru.13446>
- Lean, N. E., Sole-Guitart, A., & Ahern, B. J. (2022). Laryngeal tie-forward in standing sedated horses. *Veterinary Surgery*, 52(2), 229–237. <https://doi.org/10.1111/vsu.13920>
- Lochner, H. L., Jaqueth, A. L., Staniar, W. B., & Martinson, K. L. (2024). Employment in the Equine Industry in 2022: Insights into Career Types, Salaries, and Benefits. *Journal Of Equine Veterinary Science*, 140, 105142. <https://doi.org/10.1016/j.jevs.2024.105142>
- Mair, T., & Sherlock, C. (2023). Recurrent colic: Diagnosis, Management, and Expectations. *Veterinary Clinics of North America Equine Practice*, 39(2), 399–417. <https://doi.org/10.1016/j.cveq.2023.03.014>
- Maire, U., Ducharme, N. G., Rossignol, A., Schweitzer, A. C., & Rossignol, F. (2024). Equine laryngoplasty: Effects of three anchoring techniques in the muscular process and three positions for suture implantation in the cricoid cartilage. *Veterinary Surgery*, 53(7), 1185–1195. <https://doi.org/10.1111/vsu.14108>
- McGivney, C. L., Gough, K. F., McGivney, B. A., Farries, G., Hill, E. W., & Katz, L. M. (2018). Exploratory factor analysis of signalment and conformational measurements in Thoroughbred horses with and without recurrent laryngeal neuropathy. *Equine Veterinary Journal*, 51(2), 179–184. <https://doi.org/10.1111/evj.12984>
- Naccache, F., Metzger, J., & Distl, O. (2018). Genetic risk factors for osteochondrosis in various horse breeds. *Equine veterinary journal*, 50(5), 556–563. <https://doi.org/10.1111/evj.12824>

- Reed, S. M., Bayly, W. M., & Sellon, D. C. (2017). - *E-Book: Equine Internal Medicine - E-Book*. Elsevier Health Sciences.
- Rossignol, F. (2019). Traitement chirurgical physiologique de l'hémiplégie laryngée chez le cheval. *Bulletin De L Académie Vétérinaire De France*, 172(1), 130–139. <https://doi.org/10.4267/2042/70503>
- Rossignol, F., Brandenberger, O., Perkins, J. D., Marie, J., Mespoullhès-Rivière, C., & Ducharme, N. G. (2018). Modified first or second cervical nerve transplantation technique for the treatment of recurrent laryngeal neuropathy in horses. *Equine Veterinary Journal*, 50(4), 457–464. <https://doi.org/10.1111/evj.12788>
- Schaefer, E.A., Edman, J., Magdesian, K.G. (2024). Comparison of hematologic variables among Warmbloods, Thoroughbreds, and Western stock horse breeds. *Vet Clin Pathol*, 53: 179-185. doi:[10.1111/vcp.13343](https://doi.org/10.1111/vcp.13343)
- Schlote, M.-Therese, Merle, R., Dosi, M., Hennessy, S., Obrochta, B., & Gehlen, H. G. (2024). Comparison of rectal and intraoperative findings in horses with colic. *Equine Veterinary Education*, 36(S13), 71. https://doi.org/10.1111/eve.98_14008
- Schweitzer, A. C., & Rossignol, F. (2025). Management of bilateral idiopathic laryngeal hemiplegia. *Equine Veterinary Education*. <https://doi.org/10.1111/eve.14146>
- Ségard-Weisse, É., Drumond, B., Thomas-Cancian, A., & Schramme, M. (2024). IRM bas champ debout du pied chez le cheval de sport: Bilan de deux décennies d'examens. *Le Nouveau Praticien Vétérinaire équine*, 17-18(61-62).
- Smith, B. P., & Van Metre, D. C. (2020). Large animal internal medicine. En *Elsevier eBooks* (6.ed.).
- Tharwat, M., & Al-Sobayil, F. (2025). Equine colic: A comprehensive overview of the sonographic evaluation, diagnostic criteria, and management of different categories. *Open Veterinary Journal*, 0, 1. <https://doi.org/10.5455/ovj.2025.v15.i3.5>
- Thomas-Cancian, A., Ségard-Weisse, E., Drumond, B., & Cadoré, J. (2023). Diagnostic imaging of diseases affecting the guttural pouch. *Veterinary Sciences*, 10(8), 525. <https://doi.org/10.3390/vetsci10080525>

- Van Den Boom, R., Butler, C. M., & Van Oldruitenborgh-Oosterbaan, M. M. S. (2010). The usability of peritoneal lactate concentration as a prognostic marker in horses with severe colic admitted to a veterinary teaching hospital. *Equine Veterinary Education*, 22(8), 420–425. <https://doi.org/10.1111/j.2042-3292.2010.00093.x>
- Vargas, H.L., Castro, C.A., Jaramillo, D.A. (2015). Evaluación clínica, endoscópica y citológica de las vías aéreas de equinos de tracción. *Rev Sist Prod Agroecol*. 6: 2: 2015
- Vermedal, H., O’Leary, J. M., Fjordbakk, C. T., McAloon, C. G., Løkslett, H., Stadsnes, B., Fretheim-Kelly, Z. L., & Strand, E. (2021). Outcome analysis of 95 harness racehorses with confirmed dorsal displacement of the soft palate treated with laryngeal tie-forward surgery. *Equine Veterinary Journal*, 54(4), 693–702. <https://doi.org/10.1111/evj.13479>
- Vokes, J., Lovett, A., & Sykes, B. (2023). Equine Gastric Ulcer Syndrome: An Update on Current Knowledge. *Animal: an open access journal from MDPI*, 13(7), 1261. <https://doi.org/10.3390/ani13071261>
- Wedmore, Q., & Mair, T. (2024). Is routine haematological and plasma biochemical screening justified in horses presenting with colic? *Equine Veterinary Education*, 36(S13), 41–42. https://doi.org/10.1111/eve.55_14008
- Wright, M.E., Croser, E.L., Raidal, S., Bara, R.M., Robinson, w., Lievaart, J., Freeman, K.P. (2018). Biological variation of routine haematology and biochemistry measurements in the horse. *Equine Vet J*. 51: 384-390.

7. ANEXO

Anexo 1. Carta de aceptación a Pasantía en Clinique de Grosbois



CLINIQUE VÉTÉRINAIRE DE GROSSBOIS
 Domaine de Grosbois - 94470 BOISSY SAINT LÉGER
 Tél : + 33 (0) 1 45 69 65 39 - Urgences : + 33 (0) 6 21 65 56 64
www.cliniqueveterinairegrosbois.fr - contact@grosbois.eu

<p>Fabrice ROSSIGNOL Spécialiste en chirurgie équine Dipl. ECVS N° Ordre 13460</p>	<p>Aude-Gaëlle HEITZMANN-ZIEGLER Spécialiste en pathologie locomotrice DESV - Certifiée ISELP N° Ordre 15731</p>	<p>Anne-Sophie MONCELET DMV - N° Ordre 22637</p>	<p>Valérie DENIAU Spécialiste en médecine interne équine Dipl. ECEIM N° Ordre 14612</p>
<p>Emilie OUACHEE-FLE DE d'ophtalmologie DMV N° Ordre 21850</p>	<p>Amélie VITTE-ROSSIGNOL DMV - N° Ordre 21998</p>	<p>Maëlle FARFAN DMV - N° Ordre 26819</p>	<p>Martin GENTON Spécialiste en chirurgie équine Dipl. ECVS - N° Ordre 26829</p>
<p>Ulrika MAIRE Résidente ECVS N° Ordre 28387</p>	<p>Giulia MENCARELLI DMV - N° Ordre 30432</p> <p>Laurianne NICKERS Résidente ECEIM N° Ordre 36758</p>	<p>Ariane CAMPOS DMV - N° Ordre 35282</p> <p>Anouk VERCHERIN Résidente ECVS N° Ordre 31024</p>	<p>Emma AIMONETTI Résidente ECVS N° Ordre 35976</p>

Boissy Saint Léger,

July 25, 2024

Subject: Acceptance letter for externship

Dear colleague,

We confirm that we would have the pleasure of welcoming Mme Danissa Corella Sanchez from January 6 to February 16, 2025 .

Remaining at your disposal for further informatio, please accept, dear colleague, the expression of my respectful feelings.

Dr Rossignol Fabrice

Anexo 2. Datos, exámenes complementarios, diagnóstico y tratamiento de los 32 casos acompañados

Caso	Motivo consulta / Anamnesis	Edad	Sexo	Raza	Exámenes diagnósticos										Diagnóstico	Tratamiento
					EC	RX	US	RM	EN-E	EN-M	Hem	Quim	Otro			
1	Evaluación clínica de vías respiratorias debido a sonido respiratorio en trabajo	10 años	Macho	Silla Francés	x	x	x		x	x	x	x		-	Hemiparesia laríngea izquierda, grado 3.2 en reposo y B al esfuerzo	Laringoplastia protésica combinada con reinervación muscular
2	Evaluación dinámica de las vías respiratorias en razón de escaso rendimiento y falta de aguante al deporte, sin sonido respiratorio	5 años	Hembra	Trotón Francés	x				x	x			Lavado bronquio-alveolar	Sin alteraciones, se espera a endoscopia en movimiento	Se refiere endoscopia en movimiento en pista de entrenamiento o sobre caminadora a alta velocidad	
3	Pérdida de peso, anomalías hematológicas (leucocitosis y anemia), anaplasmosis sin resolución a pesar del tratamiento y Cushing	25 años	Hembra	Sin raza definida	x	x	x				x	x	Gastroscopia, Examen oftalmológico, ultrasonido ocular y examen oral	Leucemia crónica y linfosarcoma	Transfusión sanguínea, tratamiento con corticosteroides a dosis inmunosupresora	
4	Evaluación dinámica de las vías respiratorias y control cardíaco por ronquido e intolerancia al ejercicio	6 años	Hembra	Silla Francés	x		x		x	x			-	Hemiparesia laríngea izquierda, grado 4 en reposo y C en esfuerzo. Insuficiencia mitral de extensión limitada.	Laringoplastia protésica y ventriculo-cordectomía	
5	Pérdida de peso con apetito normal, previos análisis mostraron enzimas hepáticas elevadas e hipoalbuminemia	11 años	Hembra	Silla Francés	x	x	x						Gastroscopia	Colitis crónica grave e infestación por áscaris	Tratamiento antiparasitario	
6	Pérdida de peso	6 años	Macho	Trotón Francés	x		x				x	x	Gastroscopia, coprocultivo	Úlceras gástricas persistentes, parasitismo por gasterófilos	Tratamiento con inhibidor de la bomba de protones, división de las raciones de alimento, tratamiento antiparasitario y complementación con probióticos	
7	Hemorragia por micosis de bolsas guturales	10 años	Hembra	Silla Francés	x				x	x	x	x	-	Erosión de la arteria carótida interna por micosis en bolsa gutural	Embolización de la arteria carótida interna	
8	Signos de cólico sin causa aparente	8 años	Macho	Caballo Deporte Belga	x	x	x		x		x	x	Gastroscopia	Cólico a causa de colitis, hipocalcemia y disfagia moderada, úlceras de grado 2	Tratamiento con fluidoterapia y pasaje de sonda	

EC: examen clínico, RX: radiografía, US: ultrasonido, RM: resonancia magnética, EN-E: endoscopia en estación, EN-M: endoscopia en movimiento, Hem: hemograma, Quim: químicas clínicas, N/A: no aplica

Caso	Motivo consulta / Anamnesis	Edad	Sexo	Raza	Exámenes diagnósticos								Diagnóstico	Tratamiento		
					EC	RX	US	RM	EN-E	EN-M	Hem	Quim			Otro	
9	Realización de pruebas complementarias en relación a falta de condición corporal crónica a pesar de un apetito conservado y frecuentes episodios de decúbito en las últimas semanas	8 meses	Hembra	Pony	x	x	x					x	x	Gastroscopía, Test de absorción de glucosa, electroforesis de proteínas en sangre y fibrinógeno, coprocultivo	Colitis crónica, secundaria a infección parasitaria y desgaste muscular	Tratamiento antiparasitario, antiinflamatorio y suplementación vitamínica
10	Hernia abdominal	2 años	Macho	Trotón Francés	x		x					x	x	-	Hernia abdominal paramedial al prepucio	Corrección quirúrgica de la hernia
11	Quiste subepiglótico	5 años	Macho	Silla Francés	x				x			x	x	-	Quiste subepiglótico	Remoción del quiste con láser
12	Uveítis sin resolución al tratamiento	9 años	Macho	Trotón Francés	x							x	x	Examen oftalmológico	Uveítis crónica	Vitrectomía
13	Evaluación clínica de vías respiratorias debido a sonido respiratorio en trabajo	10 años	Macho	Silla Francés	x	x	x		x	x		x	x	-	Hemiparesia laríngea izquierda, grado 3.2 en reposo y B al esfuerzo	Laringoplastia protésica combinada con reinervación muscular
14	Evaluación dinámica de las vías respiratorias en razón de escaso rendimiento y falta de aguante al deporte, sin sonido respiratorio	5 años	Hembra	Trotón Francés	x				x	x				Lavado bronquio-alveolar	Sin alteraciones, se espera a endoscopia en movimiento	Se refiere endoscopia en movimiento en pista de entrenamiento o sobre caminadora a alta velocidad
15	Pérdida de peso, anomalías hematológicas (leucocitosis y anemia), anaplasmosis sin resolución a pesar del tratamiento y Cushing	25 años	Hembra	Sin raza definida	x	x	x					x	x	Gastroscopía, Examen oftalmológico, ultrasonido ocular y examen oral	Leucemia crónica y linfosarcoma	Transfusión sanguínea, tratamiento con corticosteroides a dosis inmunosupresora.
16	Evaluación dinámica de las vías respiratorias y control cardíaco por ronquido e intolerancia al ejercicio	6 años	Hembra	Silla Francés	x		x		x	x				-	Hemiparesia laríngea izquierda, grado 4 en reposo y C en esfuerzo. Insuficiencia mitral de extensión limitada.	Laringoplastia protésica y ventriculo-cordectomía.

EC: examen clínico, RX: radiografía, US: ultrasonido, RM: resonancia magnética, EN-E: endoscopia en estación, EN-M: endoscopia en movimiento, Hem: hemograma, Quim: químicas clínicas, N/A: no aplica

Caso	Motivo consulta / Anamnesis	Edad	Sexo	País	Exámenes diagnósticos									Diagnóstico	Tratamiento	
					EC	RX	US	RM	EN-E	EN-M	Hem	Quim	Otros			
17	Control de malformación cardíaca comunicación interventricular	3 años	Niña	Wurtemberg Alemania (EWFN)	x	n							x	Electrocardiograma	Comunicación interventricular, con frecuencia y ritmo cardíaco normales al ejercicio, se observó una dilatación incipiente de las cavidades cardíacas izquierdas	Seguimiento cuidadoso de la comunicación y firma lista, así como control ecocardiográfico anual
18	Sigilo de ciego	3 años	Hombre	Zaragoza	n		n						x	Palpación transrectal, pancreatografía abdominal	Dilatación gástrica, desplazamiento del intestino grueso	Laparotomía exploratoria
19	Contractión	3 años	Niña	Zaragoza	x								x	-	N/A	Contractión
20	Síndrome de ciego sin respuesta a analgesia	12 años	Niña	Silla Franca	x		n						x	Palpación transrectal	Impacción y desplazamientos del intestino grueso	Tratamiento con laxantes y masajes regulares
21	Melanoma perianal ulcerado	12 años	Hombre	Luxemburgo	n		n							Palpación transrectal	Melanoma perianal	Ecisión quirúrgica radical del melanoma
22	Movimientos de la cabeza al ejercicio, sospecha de headbanging	3 años	Niña	Hannover Alemania	n	x	n		x				x	Examen nervios craneales, examen oftalmológico, prueba de coordinación, tests y galope en movimientos, histeroscopia	No se reveló ninguna lesión estructural relacionada con el motivo de consulta ni de alguna neuritis facial, se consideró un comportamiento rotacional	Continuación con la actividad normal, si los síntomas continúan se consideró un tratamiento con diazepam
23	Rigidez corporal por el día, dificultad para comer regular durante el invierno y dificultad al avanzar	12 años	Hombre	Silla Franca	n									Examen locomotor	Rigidez musculares	Infiltraciones paravertebrales profundas con quistes en T13-T18 y T18-L2 y sacroilíaca. Microscopia extensiva de espaldas
24	Suspecha de enfermedad neurodegenerativa, pérdida de peso, amiotrofia, temblores y debilidad frecuente, que evoluciona rápidamente desde hacía unos 3 semanas	10 años	Niña	Wurtemberg	x		n						x	Tests de laboratorio de glucosa, gastroscopia, biopsias musculares, renal y hepática	Suspecha de enfermedad de la motoneurona, se confirmó mediante los resultados de patología	No se firmó nada

EC: examen clínico, RX: radiografía, US: ultrasonido, RM: resonancia magnética, EN-E: endoscopia en estación, EN-M: endoscopia en movimiento, Hem: hemograma, Quim: químicas clínicas, N/A: no aplica

Caso	Motivo consulta / Anamnesis	Edad	Sexo	Raza	Exámenes diagnósticos								Diagnóstico	Tratamiento	
					EC	RX	US	RM	EN-E	EN-M	Hem	Quim			Otro
25	Seguimiento de hemiplejía laringea, falta de condición corporal, rigidez, amiotrofia, malformaciones vertebrales graves, previos padecimientos de borreliosis, anaplasmosis y piroplasmosis con tratamiento prolongado de oxitetraciclina intravenosa, aborto y el verano pasado sufrió episodios de polipnea con sibilancias. Se solicitó además una gastroscopia por malestar postprandial.	6 años	Hembra	Silla Francés	x	x	x		x	x	x	x	Ecocardiografía, Gastroscopia, Lavado bronquio-alveolar	Hemiplejía laringea izquierda de grado 4 en reposo y C en esfuerzo, asma equina, marcada amiotrofia generalizada y problemas propioceptivos ligados a las malformaciones vertebrales. Insuficiencia de válvulas mitral y pulmonar	Inhalaciones de antiinflamatorios para el asma (único padecimiento que se considera tratable al momento)
26	Sintomatología de cólico	8 años	Macho	Pura sangre	x		x				x	x	Palpación transrectal, paracentesis abdominal	Edema severo en colon secundario a desplazamiento de colon dorsal izquierdo	Hospitalización con tratamiento laxante, antiinflamatorio y terapia de fluidos intensiva
27	Condición corporal baja, hipertermia y problemas de marcha, con empeoramiento progresivo desde hace 48 horas	13 años	Macho	Árabe	x	x	x		x		x	x	--	Condición deprimida, marcha temblorosa, edema y temperatura elevada en 4 miembros, mucosas congestivas, hipertermia, sonidos gastrointestinales disminuidos, uveitis bilateral con miosis y turbidez importante del humor acuoso	Hospitalización con cuidados intensivos, rehidratación intravenosa continua, tratamientos antiinflamatorio, antibiótico y antitrombótico, así como cuidados tópicos para ambos ojos.
28	Signos de cólico sin mejoría al tratamiento	19 años	Macho	Silla Francés	x	x	x				x	x	Palpación transrectal, paracentesis abdominal	Obstrucción estrangulada del intestino delgado, causada por lipomas	Laparotomía exploratoria
29	Seguimiento de renquera de hace 2 meses	6 años	Hembra	Silla Francés	x	x	x	x					Examen locomotor	Renquera en miembro anterior derecho, con mejoría mediante anestesia digital medial, con derrame sinovial de la Bursa podotroclear	Resonancia magnética para complementar el diagnóstico y dirigir el tratamiento a tomar
30	Rigidez de cuartos traseros	11 años	Hembra	Silla Francés	x	x	x						Examen locomotor	Anomalía lumbosacra de transición (disco L6-S1 atrofiado, L5-L6 agrandado), remodelación sacroiliaca moderada. Remodelación de las inserciones de los ligamentos supraespinosos de T14 a L1 y artropatía intervertebral T17 a L1	Infiltraciones paravertebrales toracolumbares y sacroiliacas, mesoterapia en espalda
31	Referido por sonido asociado a intolerancia al ejercicio	12 años	Macho	Zangersheide	x		x		x	x	x	x	--	Hemiplejía laringea izquierda de grado 4 en reposo y C en esfuerzo.	Laringoplastia protésica y ventriculocordectomía
32	Intolerancia al ejercicio y sonido	7 años	Hembra	Zangersheide	x		x		x	x	x	x	--	Desplazamiento laríngeo dorsal	Ostium faríngeo con láser

EC: examen clínico, RX: radiografía, US: ultrasonido, RM: resonancia magnética, EN-E: endoscopia en estación, EN-M: endoscopia en movimiento, Hem: hemograma, Quim: químicas clínicas, N/A: no aplica