

Tratamiento de sarcoide equino: Reporte de cuatro casos clínicos

Equine sarcoid treatment: Report of four clinical cases

Rafael Ángel Vindas B.¹✉, Rodolfo Villagra B.¹, José Vargas A.¹, Carlos Jiménez S.², Rubén Marín V.³, Héctor Rodríguez R.⁴, Manuel Estrada U.¹

¹ Cátedra de Cirugía de Especies Mayores, Escuela de Medicina Veterinaria, Universidad Nacional, Heredia, Costa Rica, ravb870@gmail.com, josevargas29@gmail.com, juan.estrada.umana@una.cr

² Laboratorio de Virología, Escuela de Medicina Veterinaria, Universidad Nacional, Heredia, Costa Rica, carlos.jimenez.sanchez@una.cr

³ Servicio Nacional de Salud Animal, Ministerio de Agricultura y Ganadería, Heredia, Costa Rica, rmarin@senasa.go.cr

⁴ Cooperativa de Productores Dos Pinos, Alfarero Ruiz, Alajuela, Costa Rica, bemvunacr@gmail.com

Recibido: 01 de Mayo de 2014. *Corregido:* 16 de Abril de 2015. *Aceptado:* 8 de Mayo de 2015.

Resumen: El sarcoide equino es el tumor cutáneo más frecuente en caballos, con presentaciones y localizaciones variables en la piel. Este artículo tiene como objetivo describir la presentación, el abordaje y la evolución de cuatro casos clínicos de sarcoide equino en Costa Rica. Se describe el tratamiento implementado y la posterior evolución de dichos casos, mediante remoción quirúrgica, cauterización y vacuna autóloga. Dos equinos machos enteros, de tres y seis años respectivamente, que presentaron lesiones en prepucio y zona inguinal, recibieron terapia combinada de remoción quirúrgica, cauterización y dos dosis de autovacuna. Un tercer equino, de siete años, con lesión a nivel de labio y una yegua de 8 años, con lesión a nivel del miembro anterior derecho, fueron tratados con remoción quirúrgica y cauterización. Aún cuando todos los pacientes evolucionaron favorablemente, los que fueron tratados con remoción quirúrgica, cauterización y autovacuna no desarrollaron recidiva, en comparación con los equinos tratados exclusivamente con remoción y cauterización.

Palabras clave: Sarcoide equino, autovacuna, Papilomavirus.

Abstract: Sarcoid is the most common skin tumor in horses, with different presentations and locations on the skin. This study is aimed at describing the presentation, approach and evolution of four clinical cases of equine sarcoid in Costa Rica. The treatment implemented is described, as well as the subsequent evolution of these cases treated with surgical removal, cauterization and autologous vaccine. Two male horses, ages three and six, with lesions in the foreskin and inguinal area, received a combined therapy with surgical removal, cauterization and two doses of autologous vaccine. A third horse, seven years old, with a lesion on the lip, and a mare, eight years old, with a mass in the right forelimb over the radius, were treated with surgical removal and cauterization. Even though all patients developed a favorable clinical response to their treatments, those treated with surgical removal, cauterization and autologous vaccine showed no relapse compared to the other equines that were treated exclusively with surgical removal and cauterization.

Keywords: Equine sarcoid, autologous vaccine, Papillomavirus.



Autor de correspondencia:

Rafael Ángel Vindas B. rafael.vindas.bolanos@una.cr



INTRODUCCIÓN

La presencia de sarcoide en equinos se ha asociado fuertemente con infecciones por papilomavirus bovino (Marchetti et al. 2009). El papilomavirus bovino es el papilomavirus animal más extensamente estudiado. Los papilomavirus son estrictamente específicos de cada especie, incluso en condiciones experimentales. El único caso conocido, de infección cruzada, es la infección de caballos y otros équidos por papilomavirus bovino tipo 1 (BPV-1) más raramente del tipo 2 (BPV-2), que pueden generar la formación de tumores fibroblásticos, llamados sarcoides (Nasir & Saveria 2008). Los sarcoides son los tumores cutáneos más comunes en équidos, más frecuentes en animales menores de 4 años; afectan a ambos sexos y pueden presentarse en uno o varios individuos a la vez. Constituyen de 35% a 90% de los neoplasmas dermales más comunes del equino. Se ubican, preferiblemente, en la cabeza, abdomen ventral y miembros (McMahlan et al. 2011). La prevalencia del sarcoide, en los equinos, puede variar entre 0,5% (Marti et al. 1993; Goodrich et al. 1998) y 1% (Bergvall 2013), hasta 11,5% (Bergvall 2013). Su tratamiento, normalmente, significa siempre un gasto considerable para los propietarios de equinos (Nasir & Reid 1999). Incluso, en el Reino Unido, los sarcoides son la patología cutánea más común que lleva a la eutanasia del animal y a una pérdida considerable dentro de la industria equina (Knottenbelt et al. 1995).

Estos tumores pueden permanecer de por vida en el animal, tornándose, localmente invasivos y causar defectos cosméticos pues pueden ulcerarse e infectarse especialmente cuando se presentan en las comisuras de ojos y párpados, al afectar la visión (Wobeser et al. 2010; McMahan et al. 2011).

Los sarcoides se pueden clasificar, según su apariencia clínica, como sarcoides ocultos, verrucosos, nodulares, fibroblásticos, mixtos y malevolentes. (Scott & Miller 2011).

El sarcoide equino tiene una etiología multifactorial (Bergvall 2013) como traumas, infecciones virales y predilección genética (Jubb et al. 2007). De este modo, cuando se relacionan con traumas y heridas previas, se genera posteriormente, lesiones en otras regiones del animal o incluso en otros caballos a través de fricción, mordidas, insectos u otros fomites (Torrontegui & Reid 1994). Hay evidencia circunstancial de moscas en la patogénesis y epidemiología de los sarcoides. Secuencias del ADN del Papilomavirus Bovino se han encontrado en moscas, con la misma secuencia de ADN viral de los equinos de los cuales fueron capturadas (Scott & Miller 2011). Dentro de las causas más destacables se menciona, además, la relación del sarcoide equino con expresiones de algunos complejos mayores de histocompatibilidad (MHC) creando una mayor prevalencia en ciertas razas (pura sangre inglés, cuarto de milla, appaloosas, árabes y razas de sangre caliente), asociado especialmente con los MHC de los alelos A3 y W13, mientras que en otros linajes, como el trotón americano y Lippizaner, se observa una menor prevalencia, asociado a una disminución o ausencia del alelo W13 (Bergvall 2013). Los equinos son susceptibles a infecciones con Delta-papilomavirus como: Papilomavirus Bovino tipo 1 y 2 (BPV-1 y BPV-2). Secuencias de ADN genómico y transcritos de ARN viral, de estos virus han sido detectadas, en gran número de copias, mediante hibridación, tanto en lesiones observadas tras inoculación experimental como en casos clínicos ocurridos naturalmente (Marchetti et al. 2009). Se han desarrollado diversas líneas terapéuticas para tratar los sarcoides. Dentro de los abordajes más utilizados se reporta cirugía, criocirugía, cauterización (termo-cirugía), radiación,

drogas o antivirales tópicos como aciclovir (Stadler et al. 2011), infiltración local de BCG (Bacillus Calmette-Guerin), escisión con láser quirúrgico de CO₂, metabolitos anti-neoplásicos (5-Fluorouracilo o 5FU) e inmunoterapia (Carstanjen et al. 1997; Murphy et al. 1999; Marais & Page 2011). Incluso, Knottenbelt et al. (1995) recomienda, como mejor opción, la combinación de varias terapias para lograr la regresión clínica completa.

Este artículo tiene el objetivo de describir la presentación, abordaje y evolución de cuatro casos de sarcoide equino en Costa Rica.

MATERIALES Y MÉTODOS

Historia clínica

Los cuatro animales fueron equinos criollos, tres de ellos machos enteros, y una hembra de las localidades de Barva de Heredia y Alfaro Ruiz en Alajuela. Las masas tumorales, de consistencia firme, fueron ubicadas en el prepucio, área inguinal, encía inferior derecha, a la altura del diastema; y miembro anterior derecho a la altura del radio (Fig. 1). Todos los equinos estaban ubicados en explotaciones lecheras, en las cuales la papilomatosis bovina es endémica.

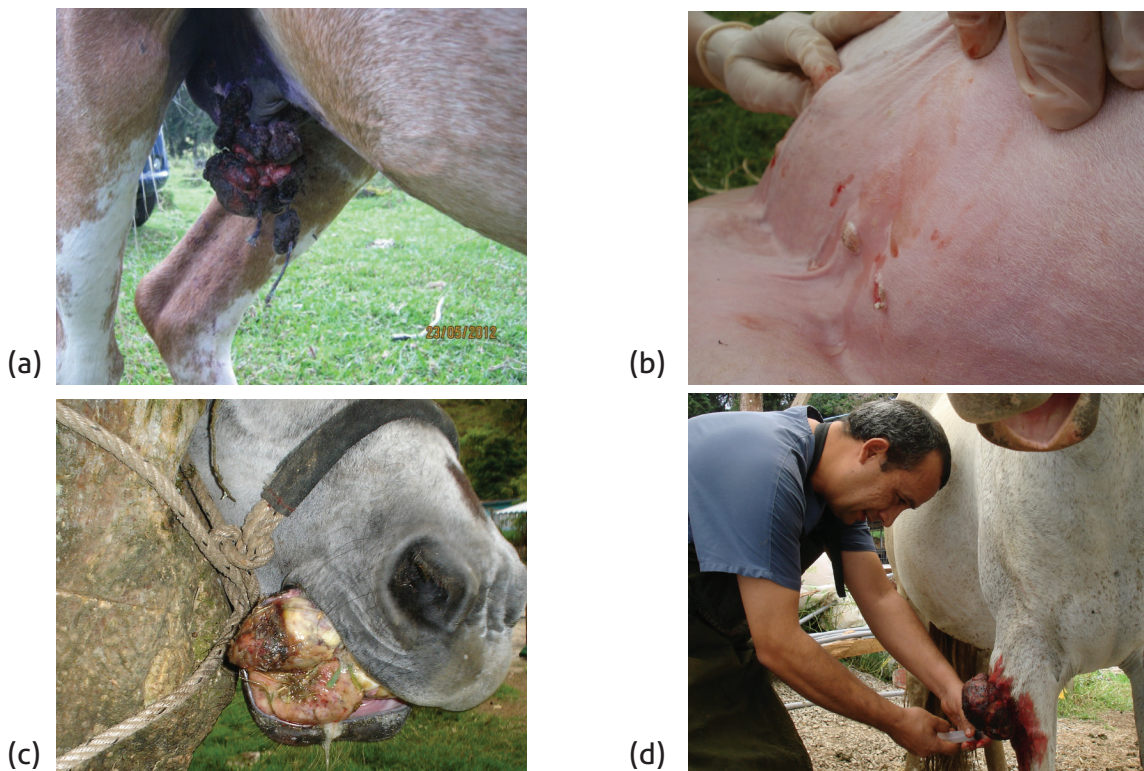


Figura 1. Sarcoides de los pacientes antes de su abordaje quirúrgico. (a) Equino macho entero con una masa en el prepucio. (b) Caballo macho entero con varias masas nodulares en el escroto y región inguinal (c) Equino macho con una masa firme en la encía de 9 x 7 x 3 cm. (d) Yegua con una masa ulcerada a nivel del radio derecho.

Diagnóstico

Al inicio, se estableció el diagnóstico clínico presuntivo de sarcoide equino para los cuatro casos. Únicamente, de los caballos con lesiones en el labio y la región inguinal, se remitió tejido, para realizar el estudio histopatológico y la elaboración de la vacuna autóloga, al Servicio de Diagnóstico en Patología y al Laboratorio de Virología de la Escuela Medicina Veterinaria de la Universidad Nacional.

El estudio histopatológico de los dos equinos en mención, fue confirmado con un resultado de diagnóstico de sarcoide equino, como se muestra en la figura 2 (a y b).

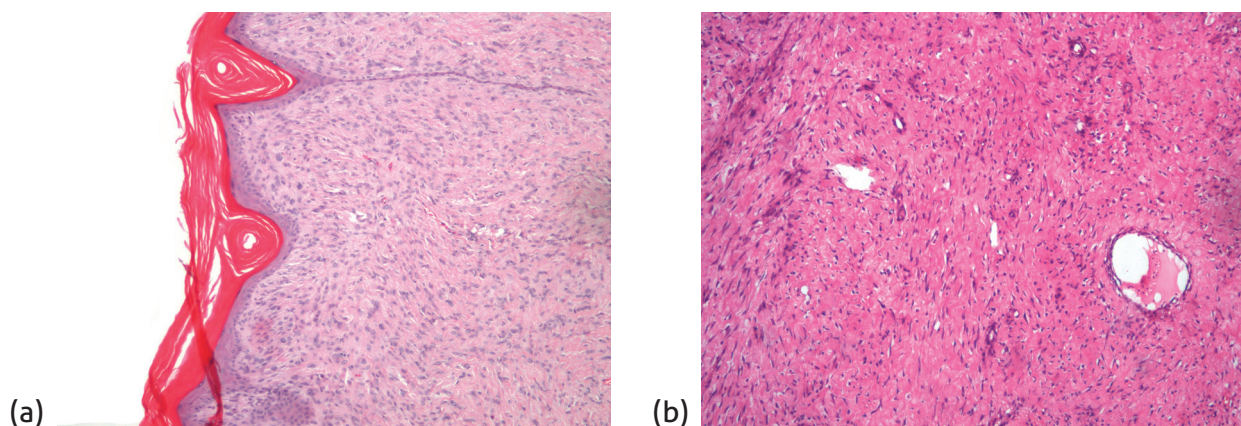


Figura 2. (a) Histopatología de la biopsia del equino con múltiples masas en la región inguinal y escroto; (b) Histopatología de la biopsia del equino con una masa en la encía. Mediante la tinción de hematoxilina y eosina (H&E), en ambas imágenes se puede observar la proliferación de fibroblastos en empalizada con angiogénesis. Cortesía del Servicio de Diagnóstico en Patología, Escuela de Medicina Veterinaria, Universidad Nacional.

Remoción quirúrgica y cauterización

Los sarcoides fueron debridados y removidos quirúrgicamente (figura 3a), extrayendo la mayor cantidad de tejido, según lo recomendado por Zur Hausen (2002). Posterior a la remoción quirúrgica de las masas, se realizó la cauterización de la herida en los cuatro animales, como se ilustra en la figura 3b.

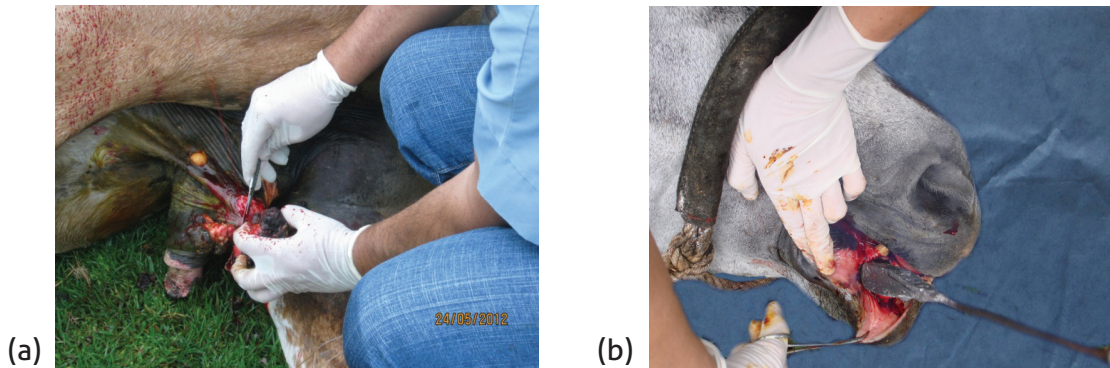


Figura 3. (a) Remoción quirúrgica de los sarcoides. (b) Cauterización de la herida.

Terapia post-operatoria

Una vez terminada la cirugía y cauterización, se suministró a los equinos antibiótico (Penicilina/Estreptomina) y anti-inflamatorio no esteroideo (Fenilbutazona) por 5 días. Además, localmente se aplicó spray con solución antiséptica y cicatrizante por cinco días a base de violeta genciana.

Preparación y administración de la Autovacuna

La preparación de la vacuna autóloga se realizó a partir de 20 g de tejido tumoral, siguiendo el protocolo descrito por Marais & Page (2011). En resumen, los tejidos fueron macerados en solución salina fisiológica, congelados a -70°C y descongelados. Posteriormente, la suspensión fue clarificada mediante centrifugación e inactivada con formalina a una concentración final de 0.3%. Finalmente, el preparado fue diluido en solución salina y glicerol al 50% y sometido a una prueba de esterilidad en Agar Sabouraud y caldo de Tioglicolato.

Los dos animales, a los cuales se les preparó la autovacuna, recibieron 3 aplicaciones de 5 ml vía subcutánea, a nivel del pliegue axilar, a intervalos de 15 días.

RESULTADOS Y DISCUSIÓN

El diagnóstico definitivo del sarcoide equino se basa en el examen histopatológico de las biopsias (Van der Kolk & Veldhuis 2013). Esta técnica es de vital utilidad diagnóstica, tal y como lo describe Reed et al. (2004). No obstante, se debe considerar que la extracción y toma de la biopsia, puede estimular el crecimiento y diseminación de las lesiones si la manipulación no es correcta, convirtiendo al sarcoide en otras formas tumorales más activas y proliferativas (Scott & Miller 2011). Esto ha generado debate entre diferentes veterinarios clínicos, especialmente al momento de realizar la biopsia de pequeños sarcoides ocultos, nodulares o verrugosos (Foy et al. 2002).

El estudio histopatológico de las biopsias de los dos casos remitidos al Servicio de Diagnóstico de Patología, mostró una proliferación de fibroblastos perpendiculares a las membranas basales de la epidermis, cuya descripción coincide con la literatura (Zachary & McGavin, 2012; Van der Kolk & Veldhuis 2013; Sellon & Long 2014), quedando confirmado el diagnóstico de sarcoide para estos dos equinos.

La comparación y abordaje de cada uno de los casos clínicos se observan detalladamente en el cuadro 1. En los dos caballos tratados, con remoción quirúrgica, cauterización y autovacuna, se observó una cicatrización de sus heridas en un período más corto, ya que no desarrollaron recidiva, en comparación con los otros dos equinos tratados exclusivamente con cirugía y cauterización, que requirieron tres intervenciones quirúrgicas a intervalos de un mes y medio entre cada una.

Cuadro 1. Resumen comparativo de los cuatro casos de sarcoide equino abordados en el estudio.

	Equino 1	Equino 2	Equino 3	Equino 4
Localización, morfología, tamaño y cantidad de masas extirpadas	Prepucio, forma nodular, cerca de 10 nódulos de 3x3 cm de promedio cada uno	Escroto y zona inguinal, forma nodular 12 nódulos de 1x1 cm de promedio cada uno	Encía inferior derecha a la altura del diastema, forma nodular de 3x5 cm	Zona radial del miembro anterior derecho, forma verrucosa de 6x10 cm
Sexo	Macho	Macho	Macho	Hembra
Edad (años)	Tres	Seis	Siete	Ocho
Tratamiento	Cauterización, Remoción, Autovacuna	Cauterización, Remoción, Autovacuna	Cauterización, Remoción en tres ocasiones a intervalos de 1,5 meses	Cauterización, Remoción en tres ocasiones a intervalos de 1,5 meses
Evolución postquirúrgica	Cicatrización en cuatro semanas, no se presentó recidiva	Cicatrización en tres semanas. No se presentó recidiva	Cicatrización 4 meses. Recidiva en tres ocasiones	Cicatrización cuatro meses. Recidiva en tres ocasiones.
Histopatología	No fue realizada (Diagnóstico clínico presuntivo no confirmatorio de sarcoide)	Fibroblastos en empalizada junto a membrana basal epidermal (Diagnóstico histopatológico de sarcoide)	Proliferación de fibroblastos en empalizada con angiogénesis (Diagnóstico histopatológico de sarcoide)	No fue realizada (Diagnóstico clínico presuntivo no confirmatorio de sarcoide)

En la figura 4, se observa la evolución favorable de tres de los cuatro casos clínicos descritos. El equino, que presentó sarcoide en el prepucio, desarrolló tejido de cicatrización en cuestión de 2 semanas, con una cicatrización completa a las 4 semanas y no presentó recidiva. De igual manera, el caballo, con masas en la región inguinal, requirió de una sola intervención quirúrgica con cauterización, presentando una cicatrización completa de las zonas afectadas a las 3 semanas post-quirúrgicas, sin signos de recidiva. Otro ejemplo, el caso del caballo con un sarcoide en la encía inferior derecha, que requirió de tres remociones quirúrgicas previo a su completa cicatrización.

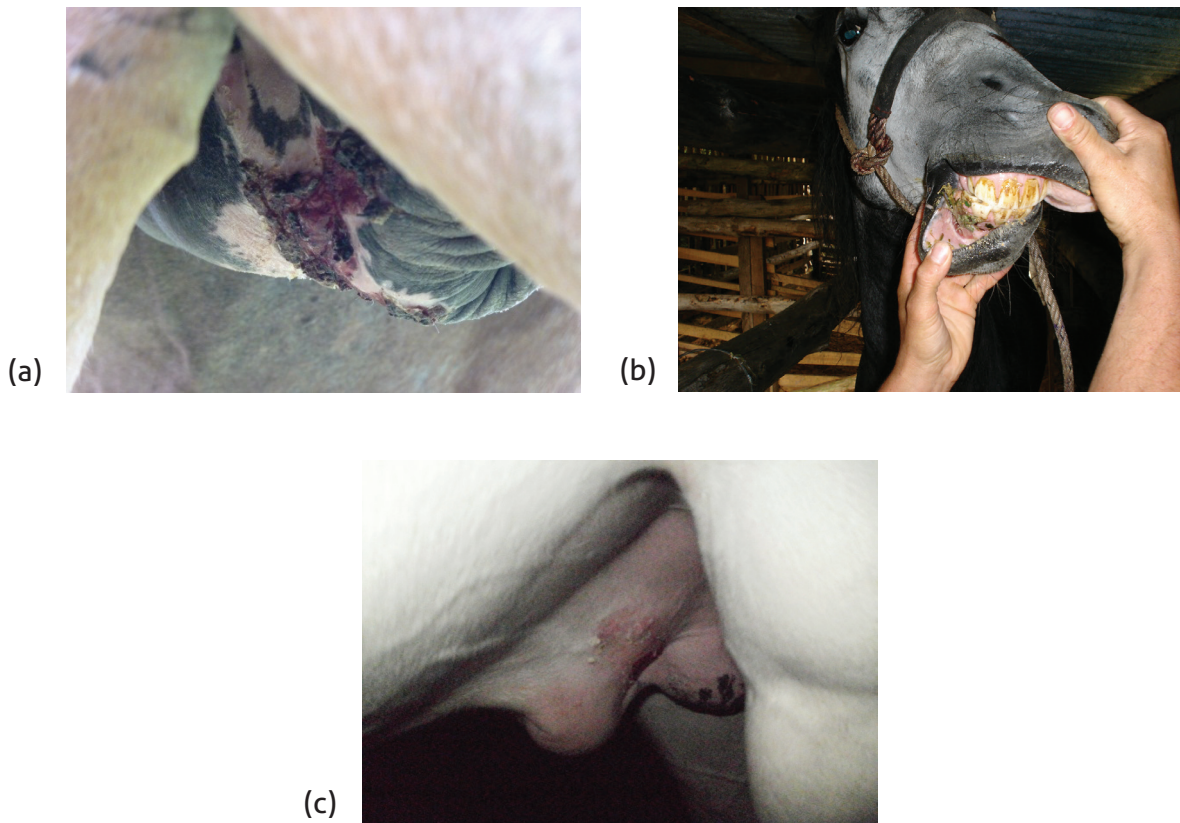


Figura 4. Vistas postquirúrgicas: (a) segunda semana de cicatrización del prepucio del equino después de la aplicación de la autovacuna, (b) proceso de cicatrización de la encía inferior derecha del equino tratado, (c) cicatrización final del caso con lesiones en la zona inguinal.

A pesar de que son pocos casos, y solamente hay dos con diagnóstico histopatológico definitivo, la autovacuna aparenta tener un efecto positivo en los casos en que fue aplicada. Por tanto, es importante hacer un estudio con mayor casuística diagnóstica, para determinar si realmente la autovacuna es efectiva en el tratamiento del sarcoide.

La selección de diversas líneas de tratamiento de sarcoide equino (radioterapia, criocirugía, ablación con láser, remoción quirúrgica, termoterapia, cisplatina intralesional e inmunoterapia) están siempre sujetas al éxito variable de dichas líneas y sus costos para los propietarios. En estos casos clínicos, las intervenciones fueron realizadas en condiciones de campo. Normalmente, los sarcoides intervenidos en quirófanos son los más agresivos, de poco éxito quirúrgico y de constante recidiva (Carr 2012).

Según Marais & Page (2011), no existe, aún, un abordaje terapéutico simple que haya sido universalmente exitoso. El tratamiento de sarcoide equino es notoriamente difícil, lo cual se refleja en la variedad de tratamientos disponibles. Por tanto, es de considerar que la intervención temprana del paciente, el trabajo veterinario interdisciplinario (clínicos, cirujanos, virólogos, patólogos), el tipo, ubicación y tamaño del sarcoide, así como la correcta combinación de las terapias disponibles en nuestro medio, fue fundamental en el éxito de los resultados observados.

La inclusión de termoterapia (cauterización o criocirugía), en los esquemas terapéuticos contra sarcoide equino, se ha asociado a una tasa de recurrencia menor que la observada con cirugía como única herramienta terapéutica (30 a 40% para la termoterapia en comparación con 50 a 64 % con la cirugía tradicional). De acuerdo con la literatura, el tiempo de cicatrización, después de la termoterapia, varía entre uno a tres meses y medio, coincidiendo con los resultados obtenidos en los casos de este estudio (Reed et al. 2004), a excepción de los sarcoides nodulares de escroto y zona inguinal que cicatrizaron en 3 semanas, probablemente por ser de menor tamaño.

CONCLUSIÓN

De los cuatro casos estudiados, con diagnóstico clínico presuntivo o histopatológico de sarcoide equino, los dos que recibieron tratamiento combinado de remoción quirúrgica, cauterización y autovacuna, evolucionaron más favorablemente, sin desarrollar recidiva, comparados con los otros dos que fueron tratados sin la administración de la vacuna autóloga.

Se requiere la realización de más estudios para conocer a fondo el uso de la vacuna autóloga como alternativa de tratamiento de los sarcoides en equinos.

AGRADECIMIENTOS

A los doctores Juan Alberto Morales y Alejandro Alfaro del Servicio de Diagnóstico en Patología de la Escuela de Medicina Veterinaria, Universidad Nacional (EMV-UNA), por el diagnóstico histopatológico; a la Sra. Lourdes Fuentes, asistente del Laboratorio de Virología (EMV-UNA), por su colaboración en la elaboración de la autovacuna y al Dr. Mauricio Astúa por la edición de las imágenes.

REFERENCIAS

- Bergvall, K. E. 2013. Sarcoids. *Vet. Clin. North Am. Equine Pract.* 29: 657-671.
- Carr, E.A. 2012. Skin conditions amenable to surgery. *In: J.A. Auer and J.A. Stick (ed.). Equine surgery.* 4 ed. Elsevier Saunders, USA. Pp: 327-329.
- Carstanjen, B., Jordan, P. & Lepage, O.M. 1997. Carbon dioxide laser as surgical instrument for sarcoid therapy- A retrospective study on 60 cases. *Can. Vet. J.* 38: 773-776.
- Foy, J.M., Rasiimir-Raven, A.M. & Brasiier, M.K. 2002. Common equine skin tumors. *Com. Cont. Edu.for the Prac. Vet.* 24: 242-253.
- Goodrich, L., Gerber, H., Marti, E. & Antczak, D.F. 1998. Equine sarcoids. *Vet. Clin. North. Am. Equine. Pract.* 14: 607-623.
- Jubb, K.V.F., Kennedy, P.C. & Palmer, N. 2007. *Pathology of domestic animals.* 5 ed. Elsevier Saunders, USA.
- Knottenbelt, D.C., Edwards, S. & Daniel, E. 1995. Diagnosis and treatment of the equine sarcoid. *In. Pract.*17: 123-129.
- Marais, H.J. & Page, P.C. 2011. Treatment of equine sarcoid in seven cape mountain zebra (*Equus zebra zebra*) *J. Wild. Dis.* 47: 917-924.
- Marchetti, B., Gault, E.A., Cortese, M.S., Yuan, Z, Ellis, S.A., Nasir, L. & Campo, M.S. 2009. Bovine papillomavirus type 1 oncoprotein E5 inhibits equine MHC class I and interacts with equine MHC I heavy chain. *J. Gen. Virol.* 90: 2865-2870.
- Marti, E., Lazary, S., Antczak, D.F. & Gerber, H. 1993. Report of the first international workshop on equine sarcoid. *Equine Vet. J.* 25: 397-407.
- McMahlan, N.J. & Dubovi, E.J. 2011. *Fenner´s Veterinary Virology.* 4 ed. Academic Press, Elsevier, USA.
- Murphy, F.A., Gibbs, P.J., Horzinek, M.C. & Studdert, M.J. 1999. *Veterinary virology.* 3 ed. Acad. Press, Elsevier, USA.
- Nasir, L. & Brandt, S. 2013. Papillomavirus associated diseases of the horse. *Vet Microbiol.* 167: 159-167.
- Nasir, L. & Saveria, M. C. 2008. Bovine papillomaviruses: Their role in the aetiology of cutaneous tumors of bovids and equids. *Jour. Comp.* 19: 243-254.
- Nasir, L. & Reid, S.W. 1999. Bovine papillomaviral gene expression in equine sarcoid tumors. *Virus Res.* 61: 171-175.
- Reed, S.M., Bayly, W.B. & Sellon, D.C. 2004. *Equine internal medicine.* 2 ed. Elsevier Saunders, USA.
- Sellon, D. C., & Long, M.T. 2014. *Equine infectious diseases.* P. 246-251. 2 ed. Saunders, U.S.A.
- Scott, W.D & Miller, H.W. 2011. *Equine dermatology.* 9 ed. Elsevier Saunders, USA.



- Stadler, S., Kainsbauer, C., Haralambus, R., Brehm, W., Hainisch, E., Brandt, S. 2011. Successful treatment of equine sarcoids by topical acyclovir application. *Vet. Rec.*168: 187.
- Torrontegui, B.O. & Reid, S.W. 1994. Clinical and pathological epidemiology of the equine sarcoid in a referral population. *Equine Vet. Educ.* 6: 85.
- Van der Kolk, J. H. & Veldhuis, E. J. 2013. Infectious diseases of the horse: diagnosis, pathology management and public health. Manson Publishing, U. K.
- Wobeser, B.K., Davis, J.L., Hill E.J., Jackson, M.L., Kidney, B.A., Mayer, M.N., Townsend, H.G. & Allen, A.L. 2010. Epidemiology of equine sarcoids in horses in Western Canada. *Can. Vet. J.* 51:1103–1108
- Zachary, J.F. & McGavin, M. D. 2012. P. 1025-1027. Pathologic basis of veterinary disease. 5 ed. Mosby, U.S.A
- Zur Hausen, H. 2002. Papillomavirus and cancer form basic studies to clinical application. *Nat. Rev. Canc.* 2: 342-350.