

**Universidad Nacional
Facultad de Ciencias de la Salud
Escuela de Medicina Veterinaria**

**Pasantía en medicina zoológica en el Smithsonian's
National Zoo and Conservation Biology Institute,
Washington D.C., Estados Unidos**

Modalidad: Pasantía

**Trabajo Final de Graduación para optar por el Grado
Académico de Licenciatura en Medicina Veterinaria**

Jose David Vargas Castillo

Campus Pbro. Benjamín Núñez

2024

TRIBUNAL EVALUADOR

Laura Bouza Mora, M.Sc.

Vicedecana Facultad de Ciencias de la Salud

Julia Rodríguez Barahona, PhD.

Subdirectora Escuela de Medicina Veterinaria

Mario Baldi Salas, PhD

Tutor

Katharine Hope, Dipl. ACZM

Guía profesional

Fecha: _____

DEDICATORIA

A mis padres Alberth y Damaris, los dueños de este título y sin quienes no podría haber llegado donde estoy hoy.

A mis hermanos Maikol, Luana y Alberth, por su apoyo incondicional y motivación para terminar mi carrera.

A mi tía Xinia, por recibirme como su hijo en su casa durante todos los años de mi carrera y ser mi segunda madre.

A mi abuela Nelly por sus incontables consejos.

AGRADECIMIENTOS

A Yuli, por soportar mis ausencias y por motivarme siempre.

A mis primos Daniela, Braulio y Mariano, por recibirme como su hermano durante toda mi carrera.

A mis compañeros Josimar, Mauricio y Carolina, por motivarme todos estos años a ser mejor estudiante.

A la Dra. Katharine Hope del zoológico, por confiar ciegamente en mí para esta pasantía, por su ayuda desinteresada durante mi estadía en Estados Unidos y por sus consejos.

A la Dra. Alyssa Palmer, residente del zoológico por inspirarme a perseguir mis sueños, por sus enseñanzas invaluable y por su paciencia al trabajar conmigo.

A los Drs. James Steeil, Sarrah Kaye y Don Neiffer; por todas sus enseñanzas, paciencia y consejos durante mi pasantía.

Al Departamento de Patología del Zoológico: los Drs. Neel Aziz, Lauren Peiffer, Kaly Holder y Natalie Tocco; por su mentoría y ayuda en cada caso.

A los técnicos del zoológico Jayne Hutcheson, Alana Frum y Jonathan, por todas sus enseñanzas y charlas divertidas durante mi pasantía.

Al Dr. Mario Romero del Departamento de Patología de la UNA por permitirme ser su estudiante asistente.

Al Dr. Mario Baldi por su mentoría en este proyecto

A los Drs Milena Elizondo y Roy Soto, por confiar en mis capacidades

ÍNDICE DE CONTENIDOS

TRIBUNAL EVALUADOR	i
DEDICATORIA	ii
AGRADECIMIENTOS.....	iii
ÍNDICE DE CONTENIDOS.....	iv
ÍNDICE DE FIGURAS.....	vi
LISTA DE ABREVIATURAS	vii
RESUMEN	viii
ABSTRACT	ix
1. INTRODUCCIÓN.....	1
1.1. Antecedentes.....	1
1.2. Justificación	4
1.3. Objetivos	5
1.3.1. Objetivo General.....	5
1.3.2. Objetivos Específicos.....	5
2. METODOLOGÍA.....	7
2.1. Lugar de estudio y jornada de trabajo.....	7
2.2. Descripción de las áreas de trabajo.....	7
2.3. Actividades realizadas y tareas asignadas	10
2.4. Registro y análisis de datos	14
3. RESULTADOS Y DISCUSIÓN	15
3.1. Resultados generales	15
3.1.1. Especies atendidas.....	15
3.1.2. Casuística General	18
3.2. Patologías	25
3.2.1. Infecciosas.....	26
3.2.2. Neoplásicas	28
3.2.3. Pododermatitis.....	28
3.2.4. Deposicionales	29
3.2.5. Oftálmicas.....	30
3.3. Anestesia y sujeción química.....	30
3.4. Diagnóstico.....	34
3.4.2 Ultrasonido	36

3.4.3. Endoscopia.....	37
3.4.4. Análisis clínicos y técnicas moleculares.....	37
3.5. Terapéutica.....	38
4. CONCLUSIONES	42
5. RECOMENDACIONES.....	43
6. REFERENCIAS BIBLIOGRÁFICAS	44
7. ANEXOS	54

ÍNDICE DE FIGURAS

Figura 1. Distribución de los casos atendidos por Clase taxonómica	15
Figura 2. Distribución por Orden de las aves atendidas en la pasantía	16
Figura 3. Distribución de los mamíferos atendidos en la pasantía, por Orden	17
Figura 4. Distribución por Orden de los Reptiles atendidos en la pasantía	18
Figura 5. Distribución de la casuística general según razón del procedimiento	19

LISTA DE ABREVIATURAS

ACVP: Colegio Americano de Patólogos Veterinarios

ACZM: Colegio Americano de Medicina Zoológica

EEHV: Herpesvirus Endoteliotrópico de Elefantes

EDTA: ácido etilendiaminotetraacético

FNA: Aspirado con Aguja Fina

FR: Frecuencia Respiratoria

ICU: Unidad de Cuidados Intensivos

IM: intramuscular

IV: Intravenoso

MAC: Concentración Alveolar Máxima

MPH: Maestría en Salud Pública

M.Sc.: Maestría en Ciencias

PAM: Máquina de Anestesia Portátil

PCR: Reacción en Cadena de Polimerasa

PhD: Doctorado

SOAP: Subjetivo, Objetivo, Evaluación, Plan

WHS: Ciencia de Salud de Vida Silvestre

ZIMS: Sistema de Manejo de Información Zoológica

RESUMEN

Durante una pasantía de ocho semanas en el Smithsonian's National Zoo and Conservation Biology Institute, se participó en un total de 159 casos distribuidos en diferentes grupos taxonómicos: aves (69 casos, 43%), mamíferos (65 casos, 41%), peces (12 casos, 8%), reptiles (ocho casos, 5%), invertebrados (tres casos, 2%) y anfibios (dos casos, 1%). La mayoría de los casos estuvieron relacionados con medicina preventiva (86 casos) y revisiones médicas solicitadas (20 casos). Además, se llevaron a cabo 12 necropsias, siete cirugías programadas, siete evaluaciones previas a traslados, siete revisiones neonatales, cuatro exámenes visuales, tres emergencias, un traslado y 12 procedimientos diversos.

Este manuscrito describe el entorno de trabajo, discute las técnicas diagnósticas y tratamientos más relevantes empleados, así como las principales patologías observadas en diversas especies durante la pasantía. Se destaca el papel crucial del médico veterinario en el cuidado de animales silvestres en peligro de extinción y el impacto global de los zoológicos en la conservación bajo la perspectiva de UNA Salud.

Se concluye que la pasantía permitió adquirir las destrezas necesarias para realizar exámenes físicos generales en una amplia variedad de especies silvestres, así como profundizar en el conocimiento teórico-práctico de anestesia, diagnóstico, tratamiento y prevención de enfermedades en animales zoológicos.

Palabras Clave: MEDICINA ZOOLÓGICA, ANIMALES SILVESTRES, ZOOLÓGICOS, CAUTIVERIO, MEDICINA VETERINARIA

ABSTRACT

During an eight-week internship at the Smithsonian's National Zoo and Conservation Biology Institute, a total of 159 cases were seen distributed among different taxonomic groups: birds (69 cases, 43%), mammals (65 cases, 41%), fish (12 cases, 8%), reptiles (eight cases, 5%), invertebrates (three cases, 2%) and amphibians (two cases, 1%). Most of the cases were related to preventive medicine (86 cases) and requested medical check-ups (20 cases). In addition, 12 necropsies, seven scheduled surgeries, seven pre-transfer evaluations, seven neonatal examinations, four visual examinations, three emergencies, one transfer, and 12 miscellaneous procedures were performed.

This manuscript describes the work environment, discusses the most relevant diagnostic techniques and treatments employed, as well as the main pathologies observed in various species during the internship. It highlights the crucial role of the veterinarian in the care of endangered wild animals and the global impact of zoos on conservation from the ONE Health perspective.

It is concluded that the internship allowed the acquisition of the necessary skills to perform general physical examinations in a wide variety of wild species, as well as to deepen the theoretical and practical knowledge of anesthesia, diagnosis, treatment and prevention of diseases in zoological animals.

Key words: ZOOLOGICAL MEDICINE, WILDLIFE, ZOOS, CAPTIVITY,
VETERINARY MEDICINE

1. INTRODUCCIÓN

1.1. Antecedentes

Los continuos cambios a los que se enfrenta el planeta ante el Antropoceno han obligado a la comunidad científica a cambiar el enfoque con el cuál debemos abordar los problemas de salud a nivel global (Walzer, 2017). El crecimiento exponencial de la población mundial ha ocasionado distorsiones ecológicas significativas, resultando en reducciones drásticas en los hábitats naturales de la vida silvestre (Brown, 2004). La probabilidad de que se gesticone un brote epidémico o pandémico de patógenos zoonóticos ha aumentado debido a estos cambios, ya que se sabe que compartimos el 60% de las enfermedades infecciosas con animales silvestres y domésticos, siendo la fauna silvestre un grupo de vertebrados de importancia epidemiológica (Karesh et al., 2012).

Los gobiernos, instituciones de salud y organizaciones; han reconocido la necesidad de abordar de manera holística este riesgo. Para ello se han enfocado en dirigir los esfuerzos hacia una estrategia o abordaje integral, donde se englobe los ejes fundamentales como son: la salud humana, salud animal, economía y el ecosistema que habitan. Este enfoque es conocido como Una Salud (“One Health”) (Evans & Leighton, 2014); frase acuñada por primera vez en 2004 en un simposio de la Wildlife Conservation Society bajo el banner “One World, One Health” con la idea de construir puentes interdisciplinarios para la salud en un mundo globalizado (Centers for Disease Control and Prevention, 2022).

Desde esta perspectiva, se destaca la relevancia que adquieren los animales silvestres debido a su papel medular en la prestación de servicios ambientales esenciales, tales como la dispersión de semillas en los bosques, el control de plagas, la polinización y la descomposición de la materia orgánica. Además, estos animales también tienen un importante rol como centinelas de enfermedades infecciosas potencialmente zoonóticas y toxicológicas, lo que nos permite conocer y evaluar la salud del ecosistema al que pertenecen (Abdullahi et al., 2021). Por todo ello, es crucial entender y valorar la importancia de la conservación de los animales silvestres y su entorno natural para el mantenimiento de la salud de nuestro planeta y la supervivencia de las especies (Fernandes-Santos et al., 2020; Wobeser, 2006).

La salud de la vida silvestre ya no puede entenderse como la presencia o ausencia de enfermedad. Stephen (2014) propone una definición moderna de esta, definiéndola como el resultado de factores biológicos, sociales y ambientales que interactúan para determinar la capacidad del individuo para hacerle frente al cambio en su ambiente o condición. Además, que no es un estado biológico estático, sino un constructo social dinámico basado en expectativas humanas y de conocimiento.

Los zoológicos y acuarios representan una herramienta muy valiosa para la puesta en práctica de esta definición integral por medio de programas interdisciplinarios de conservación y salud animal tanto *in situ* (en la naturaleza) como *ex situ* (en ambientes artificiales). Kinney y Masuda (2023) proponen que la diferenciación entre estos términos es cada vez menos clara, y que los zoológicos y acuarios son líderes en adaptarse a modelos de conservación y manejo de la salud de

manera adaptativa o híbrida en pro de poblaciones de especies de animales silvestres en peligro de extinción.

El rol de los zoológicos modernos en programas de conservación es multidisciplinario y no se limita solamente a ciencias animales, ya que incluye entre otras cosas; relaciones públicas, educación a la población, acción política, investigación científica, desarrollo y mejoramiento de tecnologías, entrenamiento profesional y recaudación de fondos (Kinney & Masuda, 2023). Incluso, este enfoque integral ha llevado en la actualidad a algunas instituciones como el Zoológico de New England y Zoológico de Saint Louis, a ofrecer oportunidades de entrenamiento para estudiantes de medicina humana en el área de One Health, esto con el fin de enfatizar cómo la salud animal se traslapa y afecta directamente la salud humana (Baitchman & Deem, 2023).

La medicina zoológica, por su parte es la rama de la medicina veterinaria que integra los principios de ecología, conservación y medicina veterinaria, y los aplica a animales silvestres en ambientes naturales y artificiales (cautiverio) (Stoskopf et al., 2001). Esta abarca animales exóticos de compañía, animales de zoológico, animales de acuarios y animales de vida libre (Redrobe, 2008).

En los últimos años ha tomado relevancia el papel de los médicos veterinarios en los zoológicos, ya que ofrecen una amplia gama de habilidades que pueden aportar a programas de UNA Salud (Jakob-Hoff & Warren, 2012). Además de hacer clínica y cirugía en especies silvestres, hay otras áreas como investigación en enfermedades zoonóticas donde los médicos veterinarios tienen alta relevancia. Hay bastos reportes de brotes de enfermedades zoonóticas en zoológicos, que han requerido la

intervención de médicos veterinarios para salvaguardar la salud pública (International Society for Infectious Diseases, 2023).

Los veterinarios de los zoológicos contribuyen a programas de UNA Salud mediante la atención clínica y la investigación sobre enfermedades zoonóticas. Para participar plenamente en la salud y conservación de la fauna silvestre, los médicos veterinarios deben adoptar un enfoque holístico y comprender los retos actuales a los que nos enfrentamos en el planeta (Baitchman & Deem, 2023). Romper las fronteras disciplinarias tradicionales e integrar nuevos enfoques para describir y evaluar la salud en un entorno cambiante es el mayor reto de futuro para la medicina zoológica (Walzer, 2017).

1.2. Justificación

El área de medicina veterinaria se enfoca principalmente en especies productivas y mascotas. Sin embargo, la importancia de los animales silvestres y de zoológico no debe menospreciarse. El cuidado y tratamiento especializado de estas especies requiere de profesionales veterinarios con habilidades y conocimientos específicos. El contexto global de una nueva extinción masiva de especies, calentamiento global y brotes pandémicos; demanda una profundización en historia natural, ecología, comportamiento, zoonosis, cirugía y clínica en especies silvestres; que puedan dotar al médico veterinario de habilidades y destrezas en pro de programas de conservación tanto *in situ* como *ex situ* (Jakob-Hoff & Warren, 2012).

Desde la década de los 2000, renombrados especialistas hacen énfasis en la importancia de formar médicos veterinarios en el área de medicina zoológica (Aguirre,

2009; Carpenter & Miller, 2006; Frölich et al., 2006). La malla curricular de la mayoría de escuelas y facultades de medicina veterinaria, no contemplan demasiada práctica de medicina en animales de zoológico y silvestres; es por esto por lo que el estudiante debe prepararse en diferentes institutos, hospitales, universidades y organizaciones especializadas en el tema, para poder tener una preparación con altos estándares (Aguirre, 2009).

El roce internacional en institutos de gran reconocimiento a nivel mundial prepara al estudiante para el desarrollo de habilidades clínicas y de conocimiento en el estado del arte de la medicina zoológica por medio de pasantías, internados y residencias; que dan una experiencia práctica y teórica fuerte en esta amplia rama de la medicina veterinaria (Aguirre, 2009).

1.3. Objetivos

1.3.1. Objetivo General

Adquirir y desarrollar habilidades y conocimientos en medicina de animales de zoológico a través del programa de salud animal ofrecido por el Smithsonian's National Zoo and Conservation Biology Institute en Washington DC, Estados Unidos.

1.3.2. Objetivos Específicos

1.3.2.1 Adquirir las destrezas y las habilidades necesarias para hacer un examen físico completo en diferentes taxones de animales de zoológico (mamíferos, aves, reptiles, anfibios, peces e invertebrados).

1.3.2.2 Desarrollar las habilidades para un manejo correcto en el desarrollo de protocolos anestésicos e inmovilización química de animales de zoológico.

1.3.2.3 Aprender las principales técnicas de diagnóstico y terapéutica de animales de zoológico.

1.3.2.4 Reconocer las principales patologías que afectan los animales bajo condiciones de cautiverio (zoológicos).

2. METODOLOGÍA

2.1. Lugar de estudio y jornada de trabajo

La pasantía se llevó a cabo en el zoológico Smithsonian's National Zoo and Conservation Biology Institute (SNZCBI) de Washington DC, Estados Unidos; específicamente en el hospital del Department of Wildlife Health Science (Departamento de Ciencias de Vida Silvestre); desde el 4 de marzo hasta el 26 de abril de 2024, para una duración de ocho semanas. La jornada de trabajo consistió en una rutina de lunes a viernes de 7:00 am a 5:00 pm, para más de 320 horas.

El zoológico es propiedad Federal de los Estados Unidos y forma parte del Smithsonian Institute (Instituto Smithsonian). Está abierto al público sin ningún costo los 365 días al año y cuenta con más 2700 animales en su colección que representan más de 390 especies de diferentes grupos taxonómicas (mamíferos terrestres y marinos, reptiles, aves, anfibios, peces e invertebrados). Entre las especies más carismáticas o con un destacado nivel de extinción se encuentran: pandas gigantes, pandas rojos, elefantes asiáticos, tigres de Sumatra, orangutanes, gorilas, leones marinos, sapos dorados panameños, leones africanos, dragones de Komodo y otros (SNZCBI, 2022).

2.2. Descripción de las áreas de trabajo

El director del Departamento de Ciencias de Vida Silvestres (WHS) es el Dr. Donald Neiffer, MPH DACZM La veterinaria asociada y supervisora directa de la pasantía fue la Dra. Katharine Hope DACZM. Además, se trabajó con otros dos veterinarios asociados del hospital, el Dr. James Steeil DACZM y la Dra. Sarrah Kaye DACZM. El zoológico cuenta con un programa de tres años de residencia médica de

la especialidad de medicina zoológica del ACZM (Colegio Americano de Medicina Zoológica) la cual está siendo cursada por la Dra. Alyssa Palmer. Como parte del personal veterinario también hay tres técnicos con licencia de especialistas en animales de zoológico y acuario.

El hospital del zoológico es un edificio de dos plantas. En la segunda planta se encuentra la sala de tratamientos; donde se llevan a cabo reuniones y planificación de procedimientos. Junto a ésta, está la sala de Rayos-X, que cuenta con una máquina de anestesia, radiografías, ultrasonido, endoscopia flexible y rígida; así como herramientas médicas para examinación general como oftalmoscopio, otoscopio, estetoscopio, refractómetro y un pequeño laboratorio para hacer de tinciones de Diff Quick, centrífuga y microscopio. En esta sala se llevan a cabo procedimientos generales y poco invasivos, con y sin anestesia.

Junto a la sala de tratamientos está el cuarto de farmacia, donde se almacenan y se lleva registro estricto de medicamentos y tratamientos para los pacientes. Al lado de esta, está la cocina donde se preparan las dietas para los animales hospitalizados y en cuarentena; así como las oficinas de cada uno del equipo veterinario, incluida una oficina para uso de los estudiantes pasantes que cuenta con computadora con acceso a internet, bases de datos del hospital, a la biblioteca electrónica del Instituto Smithsonian y a múltiples revistas indexadas en línea.

Por otro lado, cuenta con un quirófano completamente equipado para procedimientos más invasivos con máquina de anestesia, medidor de gases arteriales, capnógrafo, eco-doppler, oximetría de pulso, ultrasonido, electrocauterio, Ligador eléctrico de vasos Ligasure, máquina de radiografías, equipo de cirugía dental,

ventilador mecánico, y todos los instrumentos quirúrgicos necesarios para cualquier tipo de cirugía. A esta sala solo se puede ingresar con cubre bocas, cubre zapatos y cofia para el cabello.

Otras zonas importantes en la segunda planta incluyen los cuartos de internamiento debidamente preparados para albergar animales terrestres grandes y pequeños, aves, animales acuáticos, incubadoras, jaulas con luz UV, temperatura y humedad ajustable; así como una Unidad de Cuidados Intensivos (ICU) para pacientes críticos con cámaras con oxígeno y monitores de signos vitales. Además, hay una zona para recuperación de anestesia para animales grandes (como cebras, leones marinos, kudús, entre otros), recubierta de material acolchonado en su interior para evitar traumatismos posanestésicos.

Para procedimientos realizados fuera del hospital, el equipo veterinario cuenta con una Máquina de Anestesia Portátil (PAM), que cuenta con Isoflurano y ventilador mecánico; así como monitores de signos vitales portátiles.

Asimismo, el hospital cuenta con un laboratorio clínico en la primera planta que se encarga del procesamiento de muestras de sangre para Hemograma, Químicas sanguíneas, frotis y urianálisis. Los cultivos microbiológicos, pruebas hormonales, serología y pruebas moleculares eran enviados a un laboratorio asociado de la zona. Sumado a esto, en la primera planta se encuentra el Laboratorio Nacional de EEHV (Herpesvirus Endoteliotrópico de Elefantes) y la biblioteca.

También se trabajó en conjunto con el Departamento de Patología del hospital, conformado por los especialistas el Dr. Aziz Neel DACVP (Diplomado del Colegio Americano de Patólogos Veterinarios), la Dra. Lauren Peiffer PhD DACVP y la Dra.

Kaly Holder DACVP; así como con una epidemióloga de planta la Dra. Natalie Tocco M.Sc, DACVP; quienes se encargaban de los diagnósticos por medio de patología clínica, patología anatómica y necropsias.

Otras zonas importantes del hospital con los que se trabajó fue el Área de cuarentena, Sala de Necropsias, el Departamento de Nutrición Animal y el Departamento de Ciencias de la Reproducción; estos dos últimos cuentan con sus respectivos laboratorios de investigación dentro del hospital.

Durante la pasantía también se trabajó casualmente con especialistas en medicina interna, oftalmología, cardiología y odontología; quienes brindaban su servicio al zoológico según se requiriera, para casos muy complejos y especializados de su área.

2.3. Actividades realizadas y tareas asignadas

Todos los días a las 7:10 am se participaba de las rondas con el equipo veterinario en la sala de tratamientos para tener actualizaciones de los animales hospitalizados, animales en cuarentena, actividades a realizar en el día y quienes estaban a cargo de cada una. Además, todos los lunes a las 7:45 am se realizaba otra reunión incluyendo al equipo de patología, nutrición y todos los jefes de cada recinto del zoológico, para plantear inquietudes y discutir respecto a la salud de los animales, así como dar seguimiento a los casos que ya habían sido enviados a su recinto; de una manera integral e interdisciplinaria.

Así mismo, a las 2:30 pm de cada día se participaba de otra reunión del equipo de veterinaria con el de patología para actualizar y discutir sobre los casos vistos

durante la jornada, así como planeamiento de asuntos relativos al hospital, tratamientos y agenda para el día siguiente.

Previo a los procedimientos clínicos, los médicos requerían el diseño de un protocolo anestésico (cuando requería anestesia) que incluía medicamentos a usar cálculo de dosis, vías de administración y consideraciones anestésicas específicas de la especie.; así como hacer un repaso en la literatura sobre la historia natural, anatomía, fisiología, enfermedades comunes e historias de la especie y paciente con el cual se iba a trabajar. Esto se discutía con el médico a cargo antes y durante el procedimiento.

También se participó haciendo diversas técnicas incluyendo realizar examen físico general, exámenes visuales en los recintos, venopunción para extracción de sangre, colocación de catéteres intravenosos, inyección de medicamentos, ultrasonidos, cistocentesis guiada por ultrasonido, toma de radiografías, manejo de la anestesia, ventilación mecánica asistida, toma de parámetros bajo anestesia (frecuencia cardíaca con estetoscopio o eco-Doppler, capnografía, frecuencia respiratoria, oximetría de pulso y temperatura), toma de muestras citológicas como raspados, aspirados con aguja fina e hisopados; lecturas de las láminas citológicas, colocación de tubos endotraqueales, endoscopía, registro de datos, interpretación de análisis clínicos y asistencia en procedimientos quirúrgicos.

Después de los procedimientos, y cuando el doctor así lo requiriera, se estaba a cargo de escribir el registro de los datos y hoja clínica del paciente en el Sistema de manejo de información zoológica (ZIMS) bajo el formato SOAP. Este formato es un acrónimo en inglés de Subjective, Objective, Assessment, Plan (Subjetivo, objetivo,

evaluación y plan), así como los signos vitales durante la anestesia. Este registro clínico era luego evaluado y editado por uno de los médicos veterinarios, quien tomaba en consideración las recomendaciones dadas para cada caso y daba una retroalimentación sobre el trabajo hecho.

Durante las rondas de la tarde donde se discutían los casos vistos durante el día, algunas veces se estaba a cargo de describir el caso del cual estuvo a cargo. Esto consistía en exponer frente al equipo todo el procedimiento que se hizo, el diagnóstico, tratamiento y plan a seguir; así como responder preguntas de otros clínicos y patólogos presentes.

Durante la pasantía los médicos requerían que completar un mínimo de tres módulos teóricos de diferentes áreas afines a medicina zoológica. Estos se basaban en exámenes de respuesta corta, marque con x y desarrollo, que necesitaban de una exhaustiva indagación en la literatura para poder responderse. Los módulos completados fueron: “Patología Clínica”, “Toxicología”, “Parasitología”, “Anestesia e Inmovilización” y “Destrezas Clínicas”. Estos documentos fueron resueltos durante las ocho semanas de pasantía y se entregaron al final de esta para ser revisados, posteriormente, por la Dra. Katharine Hope.

Además, se requirió elegir un tópico de interés en la primera semana de trabajo y realizar un proyecto o investigación al respecto. Este debía ser relacionado con medicina zoológica y ser desarrollado durante las ocho semanas de pasantía bajo la supervisión y aprobación de la Dra. Katharine Hope. El proyecto se presentó en la última semana de trabajo formal y presencial en la sala de conferencias del hospital, frente al personal del zoológico. El tema elegido fue “Estudio retrospectivo de las

causas de morbilidad y mortalidad en varanos del Smithsonian's National Zoo entre el 2000 y 20024". La recolección retrospectiva de datos fue realizada con ayuda de la epidemióloga la Dra. Natalie Tocco, utilizando las bases de datos del zoológico.

Otras actividades realizadas incluyeron asistir al Journal Club. Este se realizaba los últimos miércoles de cada mes a las 2:00 pm y estaba a cargo de la médica residente la Dra. Allyssa Palmer, quien exponía un tópico relacionado con medicina zoológica haciendo una revisión bibliográfica de este. Los temas expuestos fueron "Vacunación en vida silvestre" y "Enfermedades en pequeños mamíferos exóticos". También se asistió a charlas de tópicos varios, por ejemplo: "Manejo de Elasmobranquios" realizada por las técnicas del hospital, y "Mitos y verdades de la nutrición en zoológicos" expuesta por el Departamento de Nutrición. Además, el Departamento de Patología realizaba seminarios los segundos y cuartos jueves de cada mes, donde uno de los patólogos exponía a profundidad algún caso relevante de los últimos meses.

Con el Departamento de Patología también se participó haciendo diferentes necropsias. A estas se asistían cuando no había procedimientos clínicos por realizar. Durante las necropsias se participaba en la disección del animal, toma de fotos, toma de muestras, discusión de los hallazgos, descripciones morfológicas y diagnósticos diferenciales para cada caso, con la supervisión del patólogo veterinario a cargo. Además, se asistía a la lectura de láminas de citológicas de las necropsias, con las cuales se esperaba que el estudiante pudiera dar un diagnóstico definitivo o diagnósticos diferenciales.

2.4. Registro y análisis de datos

Durante la pasantía se escribió una bitácora diaria para recopilar los datos de los procedimientos y actividades en las que el estudiante participó. Una vez registrados los datos de los casos vistos, se cuantificaron y analizaron para presentarse mediante estadística descriptiva. Se hizo uso de gráficos y cuadros para una mejor comprensión.

3. RESULTADOS Y DISCUSIÓN

3.1. Resultados generales

3.1.1. Especies atendidas

En total se participó en 159 casos. De estos, 69 correspondieron a aves (43%) y 65 a mamíferos (41%) (Anexo 8 y 9). Esto coincide con otros trabajos llevados a cabo en zoológicos, donde las aves fueron la mayoría de los pacientes atendidos (Ruiz, 2020; Campos, 2008). Además, del total de casos, 12 fueron peces (8%) y ocho reptiles (5%) (Anexo 10 y 11). Otras taxas menos representadas en el estudio fueron tres invertebrados (2%) y dos anfibios (1%) (Figura 1) (Anexo 12 y 13); lo cual concuerda con la casuística de otros estudios realizados en animales en cautiverio (Aguilar, 2017), donde los anfibios fueron los menos representados en la casuística general

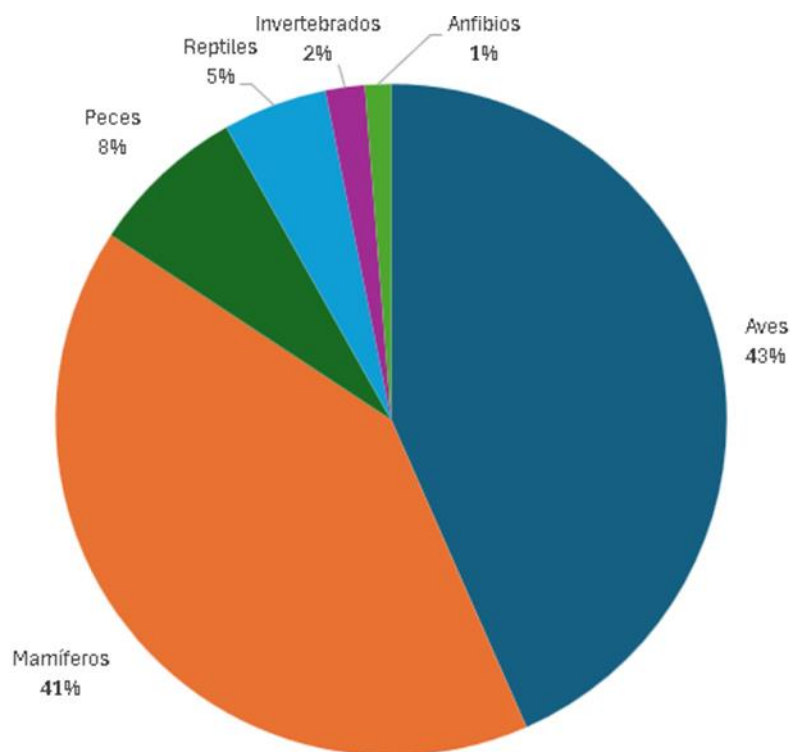


Figura 1. Distribución de los casos atendidos por Clase taxonómica (n= 159).

Con respecto a los 69 casos de aves, la mayoría pertenecían al Orden Phoenicopteriformes (36%) y Anseriformes (25%). Mientras que un 13% y 9% de ellos fueron Charadriiformes y Galliformes, respectivamente. Los órdenes Gruiformes (6%), Passeriformes (4%), Struthioniformes (4%) y Pelecaniformes (3%) fueron los menos frecuentes de esta clase (Figura 2). Los resultados de este estudio difieren de los observados en otros realizados en zoológicos, donde no se atendieron pacientes del orden Phoenicopteriformes; el orden más representado en esos estudios fue el Psittaciformes (Aguilar, 2017; Campos, 2018; Vargas, 2020), el cual está ausente en nuestro estudio. Sin embargo, los Anseriformes son el segundo grupo más común en ambos contextos.

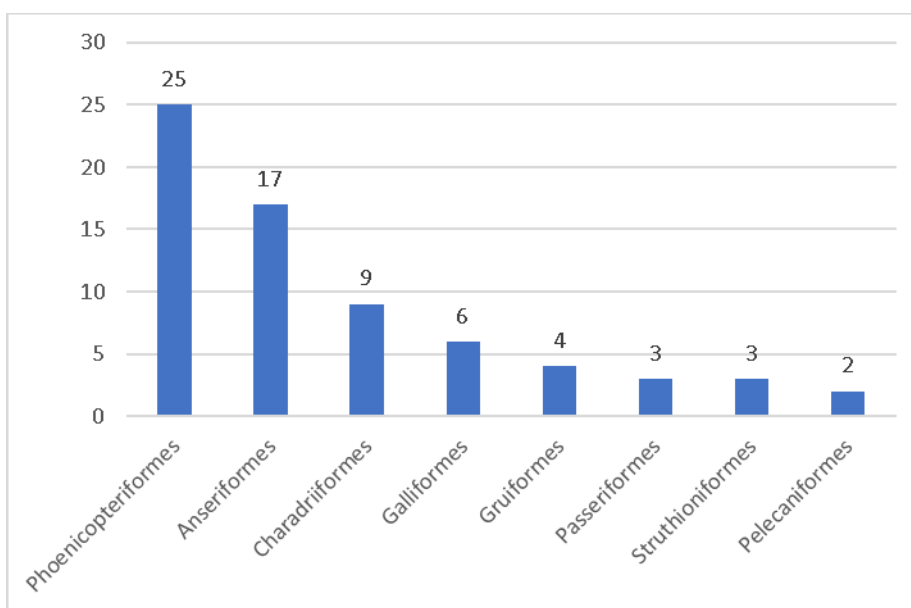


Figura 2. Distribución por Orden de las aves atendidas en la pasantía (n=69).

Por su parte, los carnívoros fueron el Orden de mamíferos más frecuentemente atendidos para un total de 21 casos (32%), lo cual concuerda con la casuística del estudio de Rodríguez (2007), donde los carnívoros fueron el orden más representado. En el presente trabajo también se atendieron nueve Artiodáctilos (14%), ocho Primates (12%) y ocho Roedores (12%). Los estudios de Ruiz (2020) y Campos (2018) encontraron los roedores y primates entre los órdenes de mamíferos más frecuentes.

En el presente trabajo también se atendieron nueve artiodáctilos (14%), ocho primates (12%) y ocho roedores (12%). Los estudios de Ruiz (2020) y Campos (2018), realizados en zoológicos en los Estados Unidos, encontraron que los roedores y primates se encuentran entre los órdenes de mamíferos más frecuentes.

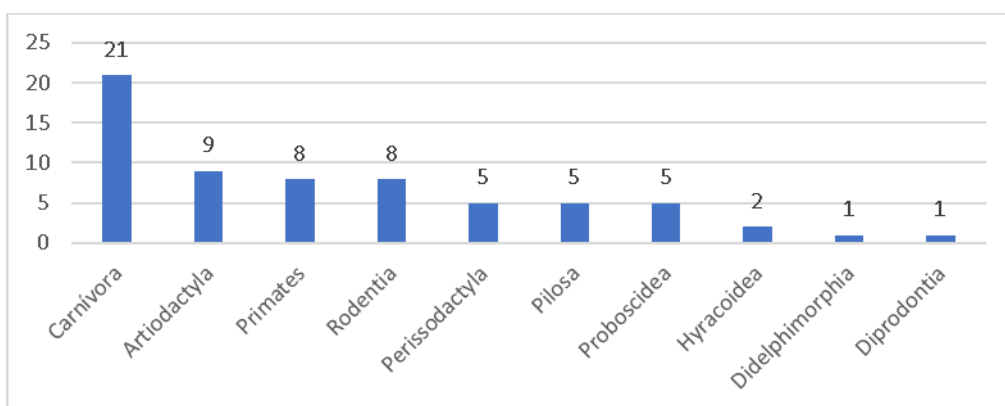


Figura 3. Distribución de los mamíferos atendidos en la pasantía, por Orden (n=65).

Así mismo, los casos de reptiles comprendieron solamente dos Órdenes: Cinco casos de Squamata (63%) y tres Testudines (37%) (Figura 4). Esta casuística concuerda con lo estudiado por otros estudios en animales en cautiverio, donde ambos

Órdenes fueron los más atendidos durante la pasantía (Campos, 2018; Vargas, 2022; Ruiz, 2020).

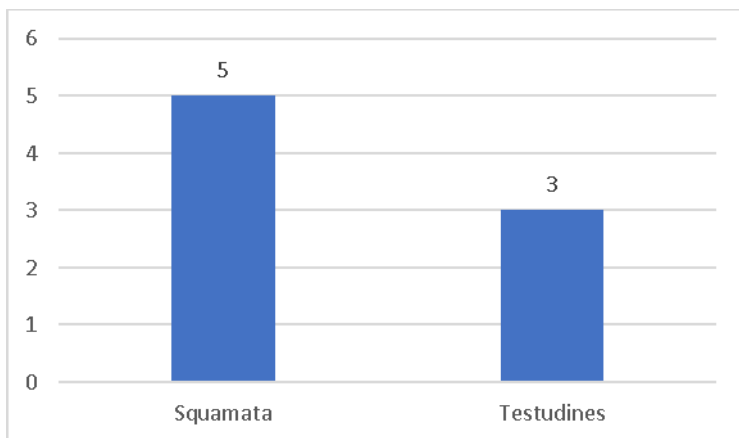


Figura 4. Distribución por Orden de los Reptiles atendidos en la pasantía (n=8).

3.1.2. Casuística General

Los casos atendidos durante la pasantía fueron clasificados según la razón del procedimiento en: “medicina preventiva” para casos agendados previamente por el programa de salud del zoológico; “revisión médica solicitada” para casos donde alguno de los cuidadores del animal notó algo anormal y solicitó servicio veterinario; “necropsia”, “cirugía programada”, “evaluación previa a traslado”, “revisión neonatal”, “visual”, “emergencia”, “traslado” y “procedimientos varios”; y su distribución se representa en la Figura 5.

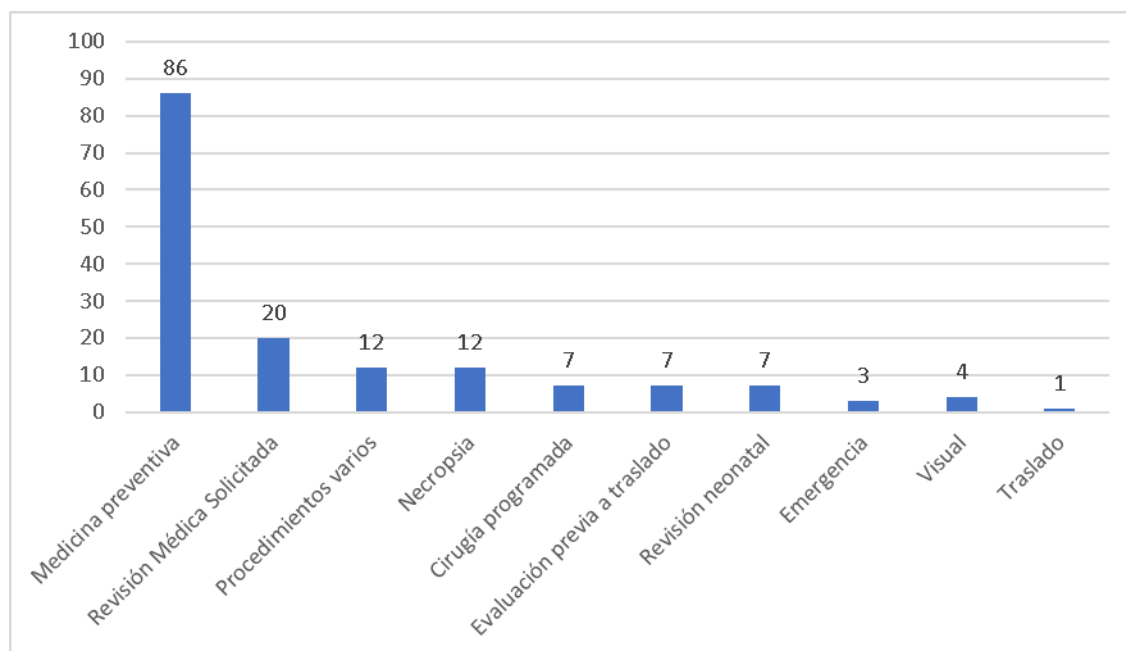


Figura 5. Distribución de la casuística general según razón del procedimiento (n=159).

Los casos de medicina preventiva fueron los atendidos con mayor regularidad, con un total de 86 casos (54%), lo cual guarda estrecha semejanza con los datos encontrados por otros estudios en zoológicos (Aguilar, 2017; Campos, 2018; Vargas, 2022).

La medicina preventiva juega un papel fundamental en todos los programas de salud de los zoológicos, ya que permite una temprana detección de patologías dentro de la población, seguimiento de condiciones crónicas, así como disminuir la morbilidad y mortalidad de enfermedades infecciosas por medio de la vacunación profiláctica (Martinelli & Krishnasamy, 2023; Backues et al., 2011). Las revisiones de este tipo en las que se participó incluían pacientes bajo anestesia general donde se hacía una Examen Físico General, Radiografías, Ultrasonido, vacunación y toma de muestras de

sangre para Hemograma y Químicas. Ejemplos de estos son los casos del Zorro del Desierto (*Vulpes cerda*), Gato Árabe del desierto (*Felis margarita harrisoni*), Nutria Enana Asiática (*Aonix cinereus*) y Damán (*Procavia capensis*). Debido a su naturaleza agresiva, el procedimiento se realizó bajo sedación en un quirófano. Esto es congruente con los resultados de Rodríguez (2007), donde un porcentaje alto de mamíferos necesitó anestesia para su revisión. La sedación no solo facilita el manejo de estas especies, sino que también asegura la seguridad laboral para el operador, minimizando el riesgo de lesiones durante el procedimiento.

Por otro lado, otras revisiones de medicina preventiva se pudieron hacer en el recinto del animal con este despierto, como fue el caso de las revisiones de cuatro focas grises (*Foca gris*), cuatro leones marinos (*Zalophus californianus*), cuatro cabras enanas (*Capra hircus*), cuatro burros enanos (*Equus asinus*) y 25 flamings (*Phoenicopterus ruber*), lo cual coincide con lo descrito por Aguilar (2017), donde se describe revisiones sin necesidad de anestesia, y con bajos niveles de estrés gracias a condicionamiento operante y sujeción apropiada

Algunos procedimientos en los que se participó de medicina preventiva incluían únicamente vacunación profiláctica, como fue el caso de cuatro Gulla gris (*Grus canadiensis*), seis Patos Cabeza Roja (*Aythya americana*), cuatro pavos (*Meleagris gallopavo*), dos casuarios (*Casuarius casuarius*), un avestruz (*Struthio camelus*) y una cebra (*Equus grevyi*). Estas vacunas incluían Virus del Oeste del Nilo, Encefalitis Equina del Este, Encefalitis Equina del Oeste y Tétano. En el caso de los Ratities (Casuarios y Avestruz), el plan de vacunación incluye dos vacunas anuales de EEE, ya que son especies propensas a enteritis hemorrágica aguda debido a este virus

(Tully et al., 1992). Para la cebra, también se incluyó vacunación contra rabia. Otros estudios previos también han descrito una alta casuística en cuanto a la vacunación de pacientes de zoológicos (Aguilar, 2017; Vargas, 2022), la cual forma parte importante del programa de medicina preventiva. Es crucial destacar que el uso autorizado de vacunas inactivadas es fundamental para prevenir enfermedades, mientras que se evita el uso de vacunas vivas modificadas debido al potencial efecto negativo en el individuo o en las colecciones (Garcés et al., 2023).

Asimismo, 20 (13%) del total de casos correspondieron a revisiones médicas solicitadas, es decir, los cuidadores del recinto de los animales notaron alguna anomalía en el paciente y solicitaron el servicio veterinario, sin ser urgente ni estar programado como cita de medicina preventiva. Esta clasificación no se describe en otros estudios previos (Rodríguez, 2007; Aguilar, 2017; Ruiz, 2020; Vargas, 2018; Campos, 2022). La detección temprana de cambios anormales por parte del personal bien entrenado e informado es crucial para la evaluación oportuna de los animales por parte del personal médico veterinario, garantizando así un cuidado proactivo y efectivo (Martinelli & Krishnasamy, 2023).

Entre estos, se destacan una Alpaca (*Vicugna pacos*) positiva a Micoplasmosis que tenía dos días de hiporexia y comportándose de manera anormal. Entre otros casos que se atendieron dentro de esta categoría se encuentra un león marino (*Zalophus californianus*) con queratitis crónica que empezó a mostrar signos de decaimiento; un oso perezoso de la India (*Melursus ursinus*) con tos, un canguro rata (*Bettongia penicillata*) con diarrea intermitente, un Tamarindo de Goeldi (*Callimico goeldii*) con inflamación en el cuello, un Varano Cocodrilo (*Varanus salvadorii*) con

secreción en la boca, dos elefantes asiáticos (*Elephas maximus*) con inflamación en el cuello y en canal vaginal; entre otros. Algunos de estos casos requirieron intervención quirúrgica (varano y león marino), mientras que en otros se determinó que el animal estaba sano (elefante y tamarindo).

Se participó también de 12 procedimientos varios. Estos consistían en tareas rápidas y simples de ejecutar, pero sumamente importantes para la salud de los pacientes. En esta categoría se destaca terapia láser para animales con Enfermedad Articular Degenerativa como un panda rojo (*Ailurus fungens*), un Binturong (*Arctictis binturong*) y un dragón de Komodo (*Varanus komodoensis*). También procedimientos donde solo se hacía radiografías, como en un orangután (*Pongo abelii*) y un elefante asiático.

Además, se participó en toma de muestras de sangre para seguimientos de enfermedades crónicas en dos leones (*Panthera leo*), un orangután y un elefante asiático (*Elephas maximus*). Así mismo, a un loris pigmeo (*Xanthonycticebus pygmaeus*) se le hizo un Ultrasonido en su recinto por sospecha de preñez. Estos datos no necesariamente coinciden con otros estudios (Aguilar, 2017; Ruiz, 2020; Vargas, 2022), donde no se describieron procedimientos de terapia láser o ultrasonido para confirmación de preñez.

La necesidad de implementar tecnologías de última generación, como el ultrasonido y la terapia láser, es crucial para mejorar la eficiencia en los diagnósticos, especialmente en programas de reproducción de especies de alto valor genético o especies en peligro de extinción. También se realizaron de 12 necropsias. Diez de ellas correspondieron a Sardinillas Mummichog (*Fundulus heteroclitus*) que fueron

eutanasiadas por sospechas de micobacteriosis. Las otras dos necropsias fueron un ciervo de Eld (*Rucervus eldii*) que fue eutanasiado debido a poca calidad de vida por su osteoartritis y un Kudú menor (*Tragelaphus imberbis*) eutanasiado por signos neurológicos compatibles con infección por *Parelaphostrongylus tenuis*. Aguilar (2017) y Vargas (2022) encontraron porcentajes de casuística similar en cuanto a necropsias realizadas; sin embargo, ningún estudio previo describe este procedimiento en peces (Ruiz, 2020; Campos, 2018).

Las evaluaciones previas a traslado corresponden a animales que iban a ser prestados o vendidos a otra institución. Por lo general, cada institución tiene requerimientos específicos antes de dar visto bueno para recibir un espécimen. Por ejemplo, cuatro patos zambullidores (*Oxyura jamaicensis*) fueron evaluados para enviar a otro zoológico, y además de un examen físico general y exámenes de sangre; la institución requería radiografías negativas a metales pesados.

Otros procedimientos de este tipo incluyeron un puerco espín (*Coendou prehensilis*) una guatusa (*Dasyprocta leporina*) y un Zorzal Manchado (*Hylocichla mustelina*); los tres hechos bajo anestesia general y fueron declarados animales sanos. Esto coincide con los datos de Aguilar (2017), donde las revisiones previas a traslado fueron procedimientos frecuentes.

Las revisiones neonatales correspondieron a nacimientos de dos Loris pigmeos, una suricata (*Suricata suricatta*) que necesitaba saberse su sexo y cuatro patos de florida (*Aix sponsa*) a los cuales se les amputó el álula para evitar su vuelo cuando sean adultos. Las revisiones neonatales fueron un procedimiento poco frecuente en el estudio de Aguilar (2017), congruente con los datos de este trabajo. Esto posiblemente

se deba a que en los zoológicos donde se realizó el estudio existe un programa de manejo reproductivo con fines conservacionistas más activo.

Todos estos pacientes se encontraban sanos, con todos los parámetros entre los límites normales

Se asistió también en siete cirugías programadas. Estas correspondieron a una queratectomía en un León Marino por úlcera indolente; una extracción dental en una Zarigüeya de Virginia (*Didelphis virginiana*); una debridación de material mineralizado en un Varano de cola espinosa (*Varanus acanthurus acanthurus*); una biopsia de cola de un Gecko diurno (*Phelsuma klemmeri*), dos amputaciones de falange en Correlimos Común (*Calidris alpina*) y una ovariectomía en una pava (*Meleagris gallopavo*). Estos datos no coinciden con estudios previos, donde hubo un mayor porcentaje de cirugías (Aguilar, 2017, Campos, 2018); sin embargo, no se especifica de manera clara si fueron programadas o surgieron de emergencia; esto último se describe en otro apartado en el presente estudio.

Los exámenes visuales son de suma importancia en zoológicos especialmente para peces e invertebrados alojados en grupos (Hadfield, 2012). Estos se realizan sin ningún tipo de sujeción para el animal y permiten tener un acercamiento de qué es lo que puede estar padeciendo para tomar decisiones respecto a su salud. Se participó en cuatro de estos de los cuales dos correspondieron a peces; una Tetra Nariz Roja (*Hemigrammus rhodostomus*) y un Pez Cabeza de Serpiente (*Channa argus*) con lesiones en su ojo y piel, respectivamente. Además, un elefante con renquera fue evaluado de manera visual en su recinto, así como un grupo de cangrejos ermitaños

que estaban en su estanque. Aguilar (2017) encontró un menor porcentaje de exámenes visuales, sin embargo, en tal estudio no se describe ninguno en peces.

Otros procedimientos en los que se participó fueron tres emergencias. Una de ellas fue un pizote con parte su columna coccígea expuesta, que tuvo que ser sometida a caudectomía de emergencia. También, un oso hormiguero cardiópata sufrió una desfibrilación en pleno recinto, por lo que fue retirado de este y enviado al hospital inmediatamente. Así mismo, una Tortuga Cuello de Serpiente (*Chelonia longicollis*) fue encontrada en el fondo de su estanque y, a pesar de maniobras médicas de resucitación, el paciente fue declarado fallecido minutos después. Estos datos no son congruentes con los hallazgos de otros estudios, quienes no describieron emergencias en su casuística (Rodríguez, 2007; Aguilar, 2017; Ruiz, 2020).

Por último, se participó en el traslado de recinto de un Kudú menor (*Tragelaphus imberbis*). Este procedimiento requirió de un gran planeamiento, coordinación y habilidades técnicas para realizarse, ya que fue bajo anestesia general; y era una especie propensa a estresarse por cambios en su recinto. Estudios previos no reportaron anestesias para traslados en ungulados (Rodríguez, 2007; Aguilar, 2017) y más bien, Vargas (2022) reportó que en las instalaciones donde se llevó la investigación, no contaban con lo necesaria para realizar una contención química en este tipo de especies.

3.2. Patologías

En medicina zoológica es necesario conocer la literatura para conocer las patologías a las que cada especie puede estar predispuesta en cautiverio. Esto es algo que se tuvo que tomar en cuenta en la realización de exámenes físicos durante la

pasantía; por ejemplo, los puercoespines (*Coendou prehensilis*) están predispuestos a la formación de gastrolitos (Spriggs et al., 2014), los Zorros del Desierto (*Vulpes zerda*) y Osos Perezosos (*Melursus ursinus*) a carcinoma hepatocelular (Monahan et al., 2018) y adenocarcinoma biliar (Anderson et al., 2018), respectivamente, y las Nutrias (*Aonyx cinereus*) a nefrolitiasis (González et al., 2019). Así mismo, es necesario saber cuáles hallazgos son normales o no producen enfermedad en el animal, como la aparición de Mielolipomas en Guepardos (*Acinonyx jubatus*) (Mathieu y Garner, 2021).

3.2.1. Infecciosas

Las patologías infecciosas son relativamente frecuentes en colecciones zoológicas y su manejo puede ser difícil (Jakob-Hoff & Warren, 2022). Durante la pasantía se estudiaron, se discutieron y se trataron múltiples enfermedades infecciosas.

Los elefantes en cautiverio son propensos a Herpesvirus Endoteliotrópico del Elefante (EEVH,), el cual fue descubierto en esta institución y donde se encuentra también el Laboratorio Nacional de EEVH. Este virus ha sido responsable de mortalidades en vida libre y cautiverio, y afecta a Elefantes asiáticos (*Elephas maximus*) y africanos (*Loxodonta africana*), siendo los primeros más clínicamente afectados, causándoles una hemorragia interna aguda y muerte (Ling y Latimer 2023). Existen varios tipos, pero los más frecuentemente aislados son EEVH-1 y EEVH-4 y aunque existen protocolos para su tratamiento, este sigue sin demostrar una eficacia. Se cree que todo elefante en cautiverio estuvo alguna vez expuesto a este patógeno (Ling y Latimer, 2023). En el zoológico se realizan reacción en cadena de polimerasa

(PCR) semanales para detectar la enfermedad en sangre; además, se realiza colecta de plasma una vez al mes para poder tener un banco de este en caso de una emergencia.

El *Emydomyces testavorans* es un hongo del Orden Onygenales descrito en 2019 como causante de lesiones quísticas-caseosas en el caparazón de tortugas acuáticas (Woodburn et al., 2018). Durante la pasantía se atendieron dos Tortugas Taricaya (*Podocnemis unifilis*) diagnosticadas con esta condición (Anexo 1); sin embargo, al ser un patógeno emergente, todavía se conoce poco de su fisiopatología y tratamiento (Woodburn et al., 2021).

Otro patógeno fúngico común en reptiles es *Ophidiomyces ophiodiicola* causante de la Enfermedad Fúngica de Serpientes. Este hongo ha causado declive de diversas poblaciones de serpientes en Estados Unidos y ha sido aislado frecuentemente en la colección del zoológico (Anderson et al., 2021). Pero hay tratamientos descritos (Kane 2017) por su naturaleza saprofítica, lo mejor es prevenirlo con prácticas de manejo y bioseguridad. Una Matabuey Centroamericana (*Lachesis stenophrys*) evaluada fue altamente sospechosa de este patógeno, ya que vivió con un animal de la misma especie que murió a causa del hongo. Al momento de terminar la pasantía, no se tenían los resultados del PCR.

Las micobacterias pueden causar infección en un amplio rango de clases de vertebrados, y los peces no son la excepción. En acuarios y zoológicos, las micobacteriosis son una condición difícil de tratar y por lo general, los animales de un mismo estanque terminan siendo eutanasiados para eliminar el patógeno de la colección (Khoo, 2019). Así fue el caso de seis Sardinillas Mummichog (*Fundulus*

heteroclitus), a las cuales se les realizó necropsia durante la pasantía después de su eutanasia, y todas mostraron lesiones compatibles con micobacteriosis: absceso en riñón craneal, vejiga natatoria, hígado, branquias y efusión celómica. Las especies más comunes de patógenos en peces son *Mycobacterium marinum*, *M. fortuitum* y *M. chelonae* (Khoo, 2019), de estos casos no se realizó PCR, pero en la citología se evidenciaron bacilos no teñidos compatibles con *Mycobacterium spp.*

3.2.2. Neoplásicas

Una amplia variedad de neoplasias ha sido descrita en reptiles (Garner et al., 2004). Durante la pasantía se presentó un Varano Cocodrilo (*Varanus salvadorii*) con una masa en su maxila derecha y fue sometido a cirugía (Anexo 2). El diagnóstico histopatológico determinó un Sarcoma Metastásico con histomorfología de Hemangiosarcoma. Existen diversos reportes de neoplasias en Varanos (Hernández y Garner, 2003); sin embargo, este sería el primer reporte de un hemangiosarcoma oral en esta especie. El paciente murió días después de la cirugía y en su necropsia se encontró melena severa, así como metástasis en corazón, pulmón y bazo.

3.2.3. Pododermatitis

Las lesiones podales son bastante frecuentes en aves en cautiverio (Fenton et, al. 2018). En la pasantía se participó en la evaluación, tratamiento y cirugía de varias especies de aves de la costa o playeras (Correlimos común y Correlimos tridáctilos) que padecían diferentes grados de pododermatitis. La etiología de esta condición es multifactorial ya que su aparición depende de factores como humedad, sustrato, temperatura y peso del animal (Fenton et al., 2018). Un elemento importante para tomar en cuenta es que la pododermatitis en estas especies se asocia a la aparición

de amiloidosis renal (Fenton et al., 2018), por lo que usar medicaciones para el dolor o antibioterapia con metabolización renal en estos pacientes es muy riesgoso.

En flamingos (*Phoenicopterus ruber*), la pododermatitis se clasifica en Hiperqueratótica, Papilomatosa, Nodular y Fisurada (Buckles, 2018). Durante la pasantía, se evaluaron 25 individuos de esta especie, donde se observó que la clasificación utilizada en el examen físico general tenía una prevalencia de más del 25% (Anexo 3). Según algunos autores (Wyss et al., 2015; Wyss et al., 2014), factores como pisos de concreto, sobrepeso, edad y zinc en la dieta, podrían favorecer la aparición y avance de esta enfermedad en los flamingos.

3.2.4. Deposicionales

Una de las enfermedades más comunes en reptiles en cautiverio es la gota. Esta consiste en la deposición visceral o articular de cristales de urato monosódico, un producto de la metabolización de compuestos nitrogenados (Graham, 2021). Las razones más comunes incluyen enfermedad renal, deshidratación y dieta alta en proteínas; aunque esta última puede no ser tan determinante en reptiles carnívoros. Durante una evaluación de un Varano de Cola Espinosa (*Varanus acanthurus*) con renquera, se determinó que tenía un depósito mineral periarticular en una de sus extremidades. Este paciente había sido previamente diagnosticado con gota, sin embargo, al hacer el análisis citológico se diagnosticó con pseudogota. Algunos autores consideran esta enfermedad como un tipo de calcinosis tumoral (Burns et al., 2013). Existen pocos reportes de reptiles diagnosticados con gota y pseudogota concomitantemente (Graham, 2021).

3.2.5. Oftálmicas

Durante la pasantía se atendieron diversos casos de problemas oftálmicos en focas y leones marinos. Los pinnípedos en cautiverio son propensos a desarrollar patologías oculares, siendo queratopatías y cataratas las más frecuentes (Colitz et al., 2018). Las enfermedades corneales en Leones Marinos (*Zalophus californianus*) se clasifican en tres estadios: el primero se caracteriza por la aparición de edema perilibal, blefarospasmo leve y úlcera indolente puntual superficial. En estadio 2, las lesiones han tomado el 20% de la superficie corneal y la úlcera podría tener infecciones secundarias leve. En el último estadio las lesiones recubren desde el 20% al 100% de la córnea y puede haber descemetocel y queratomalacia. Infecciones oportunistas incluyen *Pseudomonas* spp, *E. coli* y *Candida* spp. (Colitz et al., 2018). Durante la pasantía se atendió un León Marino con queratitis crónica, al realizar la exploración se diagnosticó con úlcera indolente estadio 2 y edema corneal asociado OS (Anexo 4); en el cultivo bacteriológico creció *Psychrobacter* spp y *Enterococcus faecalis* OD; estos resultados aportaron poco ya que el primero corresponde a contaminación y el segundo es un organismo previamente aislado en animales sanos, por lo que se consideran flora normal.

3.3. Anestesia y sujeción química

Para la elaboración de protocolos anestésicos se utilizaron libros como el Fowler's Zoo and Wildlife Medicine (Miller & Fowler, 2015) y el Zoo and Wildlife Immobilization (West et al., 2007). Sin embargo, en algunos casos no existía información sobre la especie a tratar y era necesario investigar mucho más en artículos científicos, reportes de casos o bases de datos de ZIMS.

Este fue el caso de un Varano Cocodrilo (*Varanus salvadorii*), que se tuvo que anestesiarse para una cirugía maxilar luego de descubrir una masa en su Examen Físico. Al estudiar la literatura, no se encontraron protocolos para esta especie, por lo que fue necesario traslapar información existente de animales filogenéticamente emparentados a este, como el Dragón de Komodo (*Varanus komodoensis*). En este caso, lo más seguro para el personal fue hacer una inducción en cámara de Isoflurano al 5%; esto debido a la naturaleza venenosa y agresiva del animal. Luego de 20 minutos el animal estaba suficientemente sedado para acercarse y poder inyectar Propofol (10mg/kg) en su vena Coccígea e Hidromorfona (0,1mg/kg) vía IM en su músculo cuádriceps; lo cual permitió la entubación endotraqueal del paciente para posteriormente ser llevado al hospital.

Los varanos carecen de diafragma, por lo que es común que presenten periodos prolongados de apnea bajo anestesia (Barten & Simons, 2019); es por esto que este paciente tuvo que mantenerse con ventilación mecánica llevada a cabo de manera manual entre 2-6 resp/min. Además, se mantuvo un monitoreo cercano de la Frecuencia Respiratoria por medio de eco-doppler en el corazón, lo cual requería un pleno conocimiento de la anatomía; ya que los varanos tienen su corazón localizado mucho más caudal que los demás lagartos (Barten & Simons, 2019).

Volumen Tidal Final de CO₂ y gases arteriales fueron monitoreados durante todo el procedimiento (cuatro horas y 30 minutos) para evitar eventos de hipoxemia y acidosis. Al ser un animal poiquilotermo, no puede regular su temperatura corporal, por lo que fue necesario usar calefacción de acuerdo con su temperatura fisiológica para evitar hipotermia (Mans et al., 2019). Una vez terminado el procedimiento, el

animal fue extubado hasta que fuera capaz de realizar al menos cinco respiraciones por sí solo en cinco minutos.

Los pinnípedos, por su parte, poseen particularidades importantes a tomar en cuenta para su manejo anestésico. Al ser mamíferos marinos, son propensos a episodios de “Diving Reflex” (reflejo de Buceo); una respuesta fisiológica neuro-mediada cuyo propósito consiste en conservar las reservas de oxígeno endógeno del animal mientras se encuentra buceando (Haulena & Schmitt, 2018). Este reflejo produce bradicardia, reducción del gasto cardíaco y vasoconstricción periférica. Hay estudios que sugieren el uso de Atropina para evitar el reflejo de buceo (Haulena & Schmitt, 2018; Blix et al., 1974); sin embargo, otros estudios encontraron un aumento en la mortalidad cuando se usa esta droga (Stringer et al., 2012). Otros medicamentos de emergencia que se pueden utilizar son una infusión continua de Dobutamina a 2-10mcg/kg/min via IV.

Para el procedimiento dental de una Leona Marina (*Zalophus californianus*) durante la pasantía, se utilizaron 0,3 mg/kg de midazolam y 0,3 mg/kg de butorfanol IM en sus músculos glúteos mientras estaba en una jaula de compresión, para luego ser intubada y pasada a anestesia inhalatoria Isoflurano a 3%. Los leones marinos poseen la bifurcación de la tráquea mucho más craneal (pre torácica) que otros pinnípedos, por lo que hay que tener mucho cuidado a la hora de entubar para evitar intubación bronquial (Haulena & Schmitt, 2018). Además, es necesario que el animal tenga su cabeza extendida durante todo el procedimiento para evitar colapsos traqueales (Haulena & Schmitt, 2018).

Se participó también en la inmovilización de un Kudú Menor (*Tragelaphus imberbis*), el cual necesitaba ser trasladado de recinto. Esta paciente fue pre-medicada días antes con Haloperidol de larga acción para bajar sus niveles de estrés, ya que su compañera de recinto fue eutanasiada. El protocolo anestésico usado fue Butorfanol 0,2mg/kg, Medetomidina 0,11 mg/kg, Ketamina 4,5 mg/kg y Midazolam 0,2 mg/kg mediante dardo no metálico con aguja sin collar de 1,5 x 30 mm, a 3,25 bares de presión en la cadera izquierda. Los primeros efectos se dieron cinco minutos después del dardo. La paciente entró en decúbito nueve minutos después de la inyección, momento en que se le aproximó e intubó con un tubo endotraqueal de 8,0; y se pasó a Isoflurano inhalado a 1,5%. Se monitorizaron la frecuencia cardiaca y la frecuencia respiratoria mediante estetoscopio, así como capnografía y oximetría de pulso en su lengua. Una vez terminado el traslado se inyectaron los reversiones: Naltrexona 100mg, Flumazenil 0,5 mg y Atipamezole 25 mg, inyectados IM en su cuádriceps. El animal mostró un despertar inicial y fue extubado diez minutos después de las reversiones sin ningún problema.

Las tortugas representan un reto anestésico en la práctica clínica. Su corazón tricameral (dos atrios y un ventrículo) puede hacer que la sangre desoxigenada se mezcle con sangre arteriosa por medio de un proceso llamado shunt derecho-izquierdo (Mans et al., 2019). Al ser un proceso mediado por el sistema parasimpático, se han desarrollado estudios donde demuestran que el uso de atropina inhibe el tono vagal y la concentración alveolar máxima (MAC) de Isoflurano (Greunz, 2018). También hay estudios que sugieren que la epinefrina ayuda en la recuperación post-anestésica (Goe et al., 2016) aunque no se tiene claro su modo de acción.

En un procedimiento de una Tortuga Taricaya (*Podocnemis unifilis*) para debridar lesiones fúngicas en su caparazón, se indujo el paciente inyectando Afaxalona 10mg/kg. Hydromorphona 0,1 mg/kg y Medetomidina 0,1 mg/kg vía IM en músculos pectorales. El monitoreo de frecuencia cardiaca se hizo mediante ecodoppler craneal al hombro, una ventana que lleva al corazón de las tortugas. Como casi todos los reptiles, fue necesario ventilación mecánica asistida; y se revirtió usando Atipamezole y Naltrexone vía IM. El animal se extuba hasta poder respirar solo al menos una vez por minuto.

3.4. Diagnóstico

El diagnóstico de enfermedades en animales de zoológico suele ser retador por la naturaleza estoica de la mayoría de estas especies, que no suelen mostrar signos clínicos hasta estados avanzados del padecimiento. Las técnicas diagnósticas utilizadas son similares a aquellas en especies domésticas.

3.4.1. Radiografías

Durante la pasantía se utilizaron rayos-x de rutina y para diagnosticar una amplia gama de patologías. Un ejemplo de ella fue el diagnóstico de gota y pseudogota en un Varano de Cola Espinosa (*Varanus acanthurus acanthurus*). El paciente mostraba signos de renquera, y esta técnica diagnóstica permitió ver un material radiopaco de densidad mineralizada en el miembro anterior izquierdo; lo que permitió al clínico pasarlo a cirugía para debridar el material.

Otro caso interesante en el que se utilizaron radiografías fue el Zorro del Desierto (*Vulpes zerda*), quien en su revisión de rutina fue reportado con una renquera

leve e intermitente. Al hacer las radiografías, se notaron cambios degenerativos en los bordes articulares de sus codos, compatibles con osteoartritis. Esto permitió un diagnóstico temprano de la condición, lo cual impactó de manera positiva su pronóstico. La osteoartritis es una enfermedad compleja y progresiva que provoca daños y pérdida del cartílago articular, desgaste del hueso subarticular, disminución del espacio articular, formación de osteofitos y, a menudo, distensión e inflamación sinovial (Arden y Nevitt, 2006). No se encontraron reportes en la literatura de esta condición en Zorros del Desierto.

Además, un orangután (*Pongo abelii*) con un abultamiento en su mano izquierda, fue sometido a radiografías bajo condicionamiento operante, donde se pudieron notar cambios degenerativos en las articulaciones interfalángicas de su dedo pulgar; compatibles con osteoartritis. Esta enfermedad, también conocida como Enfermedad Degenerativa de las Articulaciones, ha sido descrita anteriormente en simios de zoológico (Videan et al., 2011). El tratamiento adecuado y diagnóstico temprano impactan la calidad de vida del paciente. El uso de condroprotectores, inyección de esteroides intraarticulares y AINES, han demostrado eficacia en medicina humana para el manejo de esta patología a largo plazo (Videan et al., 2011), sin embargo, cada paciente suele responder diferente y, especialmente en medicina zoológica, se necesitan más investigación sobre su patofisiología, diagnóstico y tratamiento (Videan et al., 2011).

Durante la pasantía también se utilizó equipo de radiografías dentales, que permiten una mejor contraste y visualización detallada de la anatomía dental. Estas fueron de gran utilidad en el caso odontológico de un león marino (*Zalophus*

californianus), quien tuvo que ser sometido a cirugía de extracción debido a una fractura en su postcanino maxilar derecho, el cual no pudo ser diagnosticado a priori en su examen físico, debido a que en esta especie los dientes suelen tener una pigmentación oscura (Holmstrom, 2018).

3.4.2 Ultrasonido

Se participó en un sinnúmero de ultrasonidos de diversas especies. Esta técnica permite procedimientos como cistocentesis, el cual es rápido y seguro; y se tuvo la oportunidad de realizarlo en un Manul (*Otocolobus manul*), un oso hormiguero (*Tamandua trydactyla*), un perezoso de dos dedos (*Choloepus dydantyla*) y un Damán (*Procavia capensis*) bajo anestesia general para realizar un urianálisis. Además, esta técnica permitió el descarte de ciertas patologías como tumores hepáticos en un Zorro del Desierto (*Vulpes zerda*) y gastrolitos en un Puercoespín (*Coendou prehensilis*). El ultrasonido permitió el diagnóstico de cardiopatía dilatada e insuficiencia mitral y tricúspidea en un oso hormiguero (*Tamandua trydactyla*); mediante un ecocardiograma hecho con el paciente despierto y sin dolor. Este procedimiento fue realizado por un especialista en cardiología, utilizando la misma técnica que en especies menores (Ware & Ward, 2020).

Además, en una Matabuey Centroamericana (*Lachesis stenophrys*) con signos inespecíficos de letargo e inapetencia, mostró cambios ecográficos en su hígado. Guiados por ultrasonido, se pudo hacer una punción con aguja fina (FNA) para enviar un análisis citológico a patología (Anexo 5).

3.4.3. Endoscopia

Durante la pasantía se realizaron diferentes procedimientos que involucraban endoscopia flexible y rígida. En un cerdo doméstico Kunekune (*Sus scrofa kunekune*) con molestias en su oreja, permitió una visualización del canal auricular y el oído interno; mostrando una estenosis significativa, lo cual permitió instaurar el tratamiento respectivo y tomar decisiones respecto a su salud (Anexo 6). El uso de ácido salicílico tópico permitió la disminución del pH del canal auricular disminuyendo significativamente la infección por *Malassezia spp.*, lo cual ha sido reportado como el tratamiento efectivo para otitis externa en perros sin necesidad del uso de antibióticos (Mason et al., 2013)

Otro caso donde se utilizó endoscopia fue en un Gato Árabe del Desierto (*Felis margarita harrisoni*) con regurgitación crónica. La visualización de esófago, estómago y duodeno permitió descartar algunas enfermedades infecciosas y neoplásicas de las que se sospechaba, como peritonitis infecciosa y linfoma respectivamente.

3.4.4. Análisis clínicos y técnicas moleculares

Los hemogramas y químicas sanguíneas se utilizan de manera rutinaria para especies de zoológico. En mamíferos, permitió el diagnóstico temprano de enfermedad renal en un perezoso de dos dedos (*Choloepus dydactylus*), quien mostró hiperfosfatemia, uremia y creatinina alta. Además, fue de gran utilidad para el diagnóstico de diabetes mellitus en un Oso Hormiguero, quien mostró niveles mayores a 400mg/dL. La monitorización de las curvas de glicemia, permitieron titular el efecto de bexaglifozin, un fármaco para el control de diabetes mellitus en gatos que inhibe la reabsorción de moléculas de glucosa en túbulos renales, controlando los niveles de

glicemia (Cook & Behrend, 2024). El paciente respondió de buena forma y el monitoreo de urianálisis para prevenir cistitis, mostró resultados negativos a infección. No se reportaron casos de diabetes mellitus en Xenartra en ninguno de los estudios previos realizados en zoológicos (Aguilar, 2017; Ruiz, 2020; Campos, 2018); sin embargo en el estudio de Vargas (2020) se reportaron monos rhesus (*Macaca mulatta*) con diabetes mellitus.

Así mismo, en reptiles, el ácido úrico aumentado permitió el diagnóstico temprano de gota en un Varano de Cola espinosa (*Varanus acanthurus acanthurus*), el cual comenzó tratamiento de manera oportuna. Estudios previos no reportaron diagnóstico de gota en reptiles dentro de su casuística (Aguilar, 2017; Ruiz, 2020; Campos, 2018; Vargas, 2020).

Otros exámenes de laboratorio utilizados fueron medición de B12 y Folato séricos en un Gatos Árabes de las Arenas (*Felis margarita harrisoni*) con signología gastrointestinal, para descartar Enfermedad Inflamatoria del Intestino y linfoma.

Múltiples técnicas moleculares como PCR fueron realizadas para el diagnóstico de enfermedades infecciosas como *Emydomyces testavorans* en dos Tortugas Taricaya (*Podocnemis unifilis*) con lesiones en caparazón; así como para descartar *Mycrosporium sp* en una Guatusa (*Dasyprocta leporina*) con lesiones dérmicas.

3.5. Terapéutica

Durante la pasantía se participó de una amplia gama de tratamientos. Un caso interesante fue un Dragón de Komodo (*Varanus komodoensis*) geriátrico con osteoartritis severa, al cual se le realizaba terapia láser dos veces por semana en sus rodillas y tarsos (Anexo 7). Además, a este paciente se le instauró un tratamiento

innovador que consistía en inyectar de manera intraarticular el radioisótopo Tin-177m, el cual es utilizado en caninos domésticos para el tratamiento de osteoartritis. El paciente mostró mejoras significativas en su calidad de vida después de estas terapias. La terapia láser también se utilizó en un Panda Rojo (*Ailurus fulgens*), un Binturong (*Arctictis binturong*) y un Orangután (*Pongo abelii*). Esto no concuerda con estudios realizados previamente, ya que solo Aguilar (2017) reportó el uso de esta terapia en aves silvestres con fracturas en rehabilitación, mientras que Ruiz (2020), Campos (2018) y Vargas (2020) no lo mencionaron en su casuística.

La fotobiomodulación ha sido utilizada previamente en animales de zoológico con resultados prometedores; sin embargo, limitaciones como desconocimiento de las dosis apropiadas, diferencias anatómicas entre especies y falta de ensayos clínicos, hacen que esta terapia aún sea un área emergente en medicina zoológica (Dadone & Harrison, 2017).

El tratamiento de *Emydomyces testavorans* en tortugas acuáticas sigue siendo investigado por la comunidad veterinaria (Woodburn et al., 2021). Durante la pasantía, las dos tortugas diagnosticadas con este hongo fueron tratadas con debridación del material necrosado del caparazón y posteriormente rellenado con cemento acrílico mezclado con terbinafina (5 g de cemento + 500 mg de Terbinafina). Además, se les inyectaron siete implantes de Terbinafina vía Subcutánea. Empíricamente el tratamiento parece estar funcionando; sin embargo, se toman biopsias de caparazón de manera periódica para medir niveles de Terbinafina en su queratina (Flaminio et al., 2021). Estudios previos no mencionan ninguna prevalencia de esta patología dentro de su casuística (Aguilar, 2017; Ruiz, 2020; Campos, 2018; Vargas, 2020), sin

embargo, es un resultado esperable que es una enfermedad emergente recientemente descrita, como se mencionó anteriormente.

Un Pez Cabeza de Serpiente (*Channa micropeltes*) con lesiones en su cabeza y branquias, se trató con baños de sal en su estanque una vez a la semana. Esto consiste en tener al animal durante 24 horas en un estanque con sal a tres partes por mil (ppt). La sal tiene propiedades bacterioestáticas y fungiestáticas, además estimula el sistema inmune del animal y reduce el estrés osmótico (Kareeman et al., 2019). Así mismo, el paciente recibió enrofloxacin a 10 mg/kg una vez al día, vía oral inyectada en los gusanos que come. A la revisión posterior el animal mostró mejoras significativas como disminución del tamaño de las lesiones en su cabeza y un aumento en su comportamiento dentro de ellos su actividad diaria y actitud al medio ambiente.

Los tratamientos oftálmicos fueron variados para los pinnípedos, muchos de ellos son un traslape de lo que se utiliza en especies menores. Por ejemplo, las focas (*Halichoerus grypus*) reciben diariamente Tacrolimus Oftálmico para evitar o retrasar la aparición de queratitis pigmentaria como indica la literatura (Colitz et al., 2018). A un individuo con ojo seco, se le inyectó un implante de Ciclosporina subescleral. El caso del León Marino (*Zalophus californianus*) con queratitis crónica fue tratado con una inyección subconjuntival de Gentamicina, además de suero gotas tópicas de suero autólogo, ofloxacin y doxiciclina sistémica. Una vez que la úlcera resolvió y solo tenía edema corneal, se trató con salina hipertónica.

Otro tratamiento oftálmico en el que se participó fue el uso de ácido etilendiaminotetraacético (EDTA) como capturador de calcio, en un caso de calcificación metastásica corneal en una foca gris. Estudios realizados previamente en

zoológicos no reportan una casuística semejante a la de este estudio, ya que solo Aguilar (2017) menciona el diagnóstico de cataratas bilaterales en un León Marino, mientras que los demás estudios no se mencionan prevalencia de problemas oftálmicos en pinnípedos (Ruiz, 2020; Vargas, 2020).

Los pinnípedos permiten ser tratados con gotas tópicas en sus ojos gracias a entrenamientos con condicionamiento operante (Colitz at al., 2018), esto permite una adecuada inspección de la evolución de las lesiones, así como una aplicación eficaz del tratamiento sin estresar al animal (Mattison, 2012).

La cantidad de coliformes fecales, los niveles de cloro en el agua y la anatomía especial del ojo de los pinnípedos, los predispone a este tipo de lesiones (Colitz at al., 2018). Hoy en día sigue siendo tema de discusión en el gremio de medicina zoológica sobre cuáles deben ser los lineamientos de las piscinas donde viven para evitar problemas oculares en zoológicos y acuarios (Colitz at al., 2018).

4. CONCLUSIONES

1. Se logró adquirir el conocimiento y destrezas mediante un entrenamiento teórico-práctico para hacer un examen físico general en diferentes especies silvestres en cautiverio de manera correcta de acuerdo con su anatomía, fisiología e historia natural.

2. Se desarrolló el conocimiento necesario para crear protocolos anestésicos y de inmovilización química de una amplia variedad de especies de animales de una manera integral, tomando en cuenta tanto la seguridad del personal como del paciente.

3. Se aprendió las técnicas de diagnóstico y terapéutica más comunes, utilizadas para el manejo de patologías y medicina preventiva en animales de zoológico, de acuerdo con la literatura más reciente.

4. Se adquirió el conocimiento teórico-práctico necesario para reconocer diversas patologías que afectan diferentes especies de animales silvestres en cautiverio.

5. RECOMENDACIONES

1. Las instituciones gubernamentales deben establecer políticas públicas que permitan la manutención responsable de animales en zoológicos, y educar a la población sobre la importancia de estos para la conservación de especies, especialmente para aquellas en peligro de extinción. Además, sus decisiones relativas al manejo de animales silvestres en cautiverio deben estar basadas en criterios técnico-científicos de veterinarios con experiencia en medicina zoológica; y no en presiones político-sociales.

2. Es crucial que las instituciones de educación superior prioricen una mayor inclusión de la medicina zoológica en sus programas, garantizando así una formación completa para los estudiantes en el manejo y cuidado médico de animales silvestres en cautiverio, ofreciendo los recursos para lograr esta integración en la malla curricular.

3. La comunidad científica veterinaria debe invertir más en la medicina zoológica para poder avanzar en tener mejores técnicas diagnósticas, así como tratamientos y entendimiento de la pato-fisiología de sus enfermedades; mediante más y mejores investigaciones basados en el método científico.

6. REFERENCIAS BIBLIOGRÁFICAS

- Abdullahi, L. N., Fernández, R., Juárez, G., Martínez, S., Eguizábal, P., Zarazaga, M., Lozano, C., & Torres, C. (2021). Wild animals are reservoirs and sentinels of *Staphylococcus aureus* and MRSA clones: A problem with “One Health” concern. *Antibiotics*, *10*, 1556. <https://doi.org/10.3390/antibiotics10121556>
- Aguilar-Orozco, M. G. (2017). Medicina de los animales exóticos y silvestres en el Departamento de Animales Exóticos y Silvestres del Veterinary Teaching Hospital de la Universidad de Illinois en Urbana Campaign y en el Servicio Veterinario del Brookfield Zoo Veterinary de Brookfield, Illinois. Heredia, C.R.: Pasantía (Licenciatura) Universidad Nacional.
- Aguirre, A. A. (2009). Essential veterinary education in zoological and wildlife medicine: A global perspective. *Rev Sci Tech Off Int Epiz*, *28*(2), 605–610. <https://doi.org/10.20506/rst.28.2.1901>
- Anderson, K. B., Steeil, J. C., Neiffer, D. L., Evans, M., Peters, A., Allender, M., & Cartoceti, A. (n.d.). Retrospective review of Ophidiomycosis (*Ophidiomyces ophiodiicola*) at the Smithsonian’s National Zoological Park (1983-2017). *J Zoo Wild Med*. Advance online publication. <https://pubmed.ncbi.nlm.nih.gov/34687515/> doi: 10.1638/2020-0213
- Anderson, K. M., Garner, M. M., & Dennis, P. M. (n.d.). Causes of mortality in sloth bears (*Melursus ursinus*) housed in U.S. zoos. *J Zoo Aqua Research*, *6*(1), 12–15. <https://jzar.org/jzar/article/view/261> doi: <https://doi.org/10.19227/jzar.v6i1.261>
- Arden, N., Nevitt, M. (2006). Osteoarthritis: Epidemiology. *Best Practice & Research Clinical Rheumatology*, *20*(1), 3–25. doi:10.1016/j.berh.2005.09.007

- Backues, K., Clyde, V., Denver, M., Fiorello, C., Hilsenroth, R., Lamberski, ... Whiteside, D. (2011). Guidelines for zoo and aquarium veterinary medicinal programs and veterinary hospitals. *J Zoo Wildl Med*, 42(1), 176-192. <https://doi.org/10.3390/ani13142299>
- Baitchman, E., & Deem, S. (2023). Zoos as one health education centers for students in the human health professions. In R. E. Miller, N. Lamberski, & P. Calle (Eds.), *Fowler's zoo and wild animal medicine: Current therapy: Volume 10* (pp. 79-82). Missouri (MI): Elsevier.
- Barten, S., & Simpson, S. (2019). Lizard taxonomy, anatomy and physiology. In S. J. Divers & S. J. Stahl (Eds.), *Mader's reptiles and amphibian medicine and surgery* (3rd ed., pp. 63-73). Missouri (MO): Elsevier.
- Blix, A. S., Gautvik, E. L., & Refsum, H. (1974). Aspects of the relative roles of peripheral vasoconstriction and vagal bradycardia in the establishment of the "diving reflex" in ducks. *Acta Physiol Scand*, 90(2), 289–296. <https://doi.org/10.1111/j.1748-1716.1974.tb05591.x>
- Brown, C. (2004). Emerging zoonoses and pathogens of public health significance: An overview. *Rev Sci Tech Off Int Epiz*, 23, 435–442. <https://doi.org/10.20506/rst.23.2.1495>
- Buckles, E. L. (2018). Phoenicopteriformes. In K. A. Terio & D. McAloose (Eds.), *Pathology of wildlife and zoo animals* (pp. 687-695). Elsevier.
- Burns, R. E., Bicknese, E. J., Westropp, J. L., Shiraki, R., & Stalis, I. H. (2013). Tumoral calcinosis form of hydroxyapatite deposition disease in related red-bellied short-necked turtles, *Emydura subglobosa*. *Veterinary Pathology*, 50(3), 443-450. <https://doi.org/10.1177/0300985813480511>

- Campos, D. (2018). Pasantía en medicina y cirugía aplicada en animales silvestres y de vida libre y cautiverio en el Zoológico Simón Bolívar y cirugía en animales de compañía en prácticas privadas. Heredia, C.R.: (Licenciatura) Universidad Nacional.
- Carpenter, J. W., & Miller, R. E. (2006). Future directions in training zoological medicine veterinarians. *Journal of Veterinary Medical Education*, 33(3), 386-388. <https://doi.org/10.3138/jvme.33.3.386>
- Centers for Disease Control and Prevention. (2022). Georgia, Estados Unidos. Recuperado el 4 de junio de 2023, de <https://www.cdc.gov/onehealth/basics/history/index.html>
- Colitz, C. M., Bailey, J., & Mejia, J. (2018). Cetacean and pinniped ophthalmology. In F. M. Gulland, L. A. Dierauf, & K. L. Whitman (Eds.), *CRC handbook of marine mammal medicine* (3ra ed., pp. 517-525). CRC Press.
- Cook, A., Behrend, E., (2024). SGLT2 inhibitor use in the management of feline diabetes mellitus. *Journal of Veterinary Pharmacology and Therapeutics*. 00:1–12. <https://doi.org/10.1111/jvp.13466>
- Dadone, L., Harrison, T. (2017). Zoological Applications of Laser Therapy. In R. J. Riegel & J. C. Godbold (eds). *Laser Therapy in Veterinary Medicine. Photobiomodulation*. Wiley
- Evans, B., & Leighton, F. (2014). A history of one health. *Rev Sci Tech Off Int Epiz*, 33(2), 413-420. <https://doi.org/10.20506/rst.33.2.2298>
- Fenton, H., McManamon, R., & Howerth, E. (2018). Anseriformes, ciconiiformes, charadriiformes, and gruiformes. In K. A. Terio & D. McAloose (Eds.), *Pathology of wildlife and zoo animals* (pp. 705-706). Elsevier.

- Fernandes-Santos, R., Medici, E., Testa-José, C., & Micheletti, T. (2020). Health assessment of wild lowland tapirs (*Tapirus terrestris*) in the highly threatened Cerrado biome, Brazil. *Journal of Wildlife Diseases*, 56(1), 34-46. <https://doi.org/10.7589/2018-10-244>
- Flaminio, K., Cox, S., Haman, K., Allender, M., Groves, B., & Court, M. (2021). Pharmacokinetics of Nebulized Terbinafine in Plasma and Keratin of Northwestern Pond Turtles (*Actinemys marmorata*) Associated with Emydomycosis. *Journal of Herpetological Medicine and Surgery*, 32, 48 - 55. <https://doi.org/10.5818/JHMS-D-20-00022>
- Frölich, K., Grabitzky, S. E., Walzer, C., Delahay, R. J., Dorrestein, G. M., & Hatt, J. M. (2006). Zoo and wildlife medical education: A European perspective. *Journal of Veterinary Medical Education*, 33(3), 401-407. <https://doi.org/10.3138/jvme.33.3.401>
- Garner, M. M., Hernández, S. M., & Raymond, J. T. (2004). Reptile neoplasia: A retrospective study of case submissions to a specialty diagnostic service. *Veterinary Clinics of North America: Exotic Animal Practice*, 7(3), 653-671. <https://doi.org/10.1016/j.cvex.2004.04.002>
- Goe, A., Shmalberg, J., Gatson, B., Bartolini, P., Curtiss, J., & Wellehan, J. F. (2016). Epinephrine or GV-26 electrical stimulation reduces inhalant anesthetic recovery time in common snapping turtles (*Chelydra serpentina*). *Journal of Zoo and Wildlife Medicine*, 47(2), 501-507. <https://doi.org/10.1638/2015-0264.1>
- González, M. S., Osterwind, M., & Fernández, J. (2024). Management of nephrolithiasis by pyelotomy and pyeloscopy in an Asian small-clawed otter (*Aonyx cinereus*). *Journal of the American Veterinary Medical Association*, 255(9), 1057. <https://doi.org/10.2460/javma.255.9.1057>

- Graham, E. A., Burns, R. E., & Ossiboff, R. J. (2021). Depositional diseases. In M. M. Garner & E. R. Jacobson (Eds.), *Noninfectious diseases and pathology of reptiles* (pp. 107-120). Taylor & Francis Group.
- Greunz, E. M., Williams, C., Ringgard, S., Hansen, K., Wang, T., & Frost, M. (2018). Elimination of intracardiac shunting provides stable gas anesthesia in tortoises. *Scientific Reports*, 8(1), 17124. <https://doi.org/10.1038/s41598-018-35588-w>
- Hadfield, C. (2012). Quarantine of fish and aquatic invertebrates in public display aquaria. In R. E. Miller & M. E. Fowler (Eds.), *Fowler's zoo and wild animal medicine: Current therapy: Volume 7* (pp. 202-208). Elsevier.
- Haulena, M., & Schmitt, T. (2018). Anesthesia. In F. M. Gulland, L. A. Dierauf, & K. L. Whitman (Eds.), *CRC handbook of marine mammal medicine* (3rd ed., pp. 568-583). CRC Press.
- Hernández, S. M., & Garner, M. M. (2002). Neoplasia of reptiles with an emphasis on lizards. *Veterinary Clinics of North America: Exotic Animal Practice*, 6(1), 251-273. [https://doi.org/10.1016/s1094-9194\(02\)00028-2](https://doi.org/10.1016/s1094-9194(02)00028-2)
- Holmstrom, S. E. (2018). Dentistry. In F. M. Gulland, L. A. Dierauf, & K. L. Whitman (Eds.), *CRC handbook of marine mammal medicine* (3rd ed., pp. 501-506). CRC Press.
- International Society for Infectious Diseases. (2023). Massachusetts, Estados Unidos. Recuperado el 4 de junio de 2023, de <https://promedmail.org/>
- Jakob-Hoff, R., & Warren, K. (2012). Conservation medicine for zoo veterinarians. In R. E. Miller & M. E. Fowler (Eds.), *Fowler's zoo and wild animal medicine: Current therapy: Volume 7* (pp. 15-22). Elsevier.
- Kane, L. P., Allender, M. C., Archer, G., Leister, K., Rzadkwoska, M., Boers, K., ... Cox, S. (2017). Pharmacokinetics of nebulized and subcutaneously implanted terbinafine in

cottonmouths (*Agkistrodon piscivorus*). *Journal of Veterinary Pharmacology and Therapeutics*, 40(5), 575-579. <https://doi.org/10.1111/jvp.12406>

Karesh, W., Dobson, A., Lloyd-Smith, J., Lubroth, J., Dixon, M., Bennett, M., ... Loh, E. (2012). Ecology of zoonoses: Natural and unnatural histories. *The Lancet*, 380, 1936-1945. [https://doi.org/10.1016/S0140-6736\(12\)61678-X](https://doi.org/10.1016/S0140-6736(12)61678-X)

Karreman, G. A., Gaunt, P. S., Endris, R. G., & Saint-Erne, N. (2019). Therapeutants for fish. In S. A. Smith (Ed.), *Fish diseases and medicine* (p. 321-339). CRC Press.

Khoo, L. (2019). Kidney diseases and disorders. In S. A. Smith (Ed.), *Fish diseases and medicine* (p. 215-216). CRC Press.

Kinney, M., & Masuda, B. (2023). Remote management of veterinary field programs. In R. E. Miller, N. Lamberski, & P. Calle (Eds.), *Fowler's zoo and wild animal medicine: Current therapy: Volume 10* (p. 55-59). Elsevier.

Ling, P., & Latimer, E. E. (2023). Elephant endotheliotropic herpesvirus update. In R. E. Miller, N. Lamberski, & P. Calle (Eds.), *Fowler's zoo and wild animal medicine: Current therapy: Volume 10* (p. 633-639). Elsevier.

Mans, C., Sladky, K. K., & Schumacher, J. (2019). General anesthesia. In S. J. Divers & S. J. Stahl (Eds.), *Mader's reptile and amphibian medicine and surgery* (3rd ed., p. 447-463). Elsevier.

Martinelli, P., & Krishnasamy, K. (2023). The role of preventative medicine programs in animal welfare and wellbeing in zoological institutions. *Animals*, 13(14), 2299. <https://doi.org/10.3390/ani13142299>

- Mason, C. L., Steen, S. I., Paterson, S., & Cripps, P. J. (2013). Study to assess in vitro antimicrobial activity of nine ear cleaners against 50 *Malassezia pachydermatis* isolates. *Veterinary Dermatology*, 24(3), 362–e81. doi:10.1111/vde.12024
- Mattison, S. (2012). Training Birds and Small Mammals for Medical Behaviors. *Veterinary Clinics of North America: Exotic Animal Practice*, 15(3), 487–499. doi:10.1016/j.cvex.2012.06.012
- Mathieu, A., & Garner, M. M. (2021). A retrospective study of neoplasia in nondomestic felids in human care, with a comparative literature review. *Journal of Zoo and Wildlife Medicine*, 52(2), 413-426. <https://doi.org/10.1638/2020-0077>
- Miller, R. E., & Fowler, M. E. (Eds.). (2015). *Fowler's zoo and wild animal medicine* (8th ed.). Elsevier.
- Monahan, C. F., Garner, M. M., & Kiupel, M. (2018). Hepatocellular neoplasms in captive fennec foxes (*Vulpes zerda*). *Journal of Zoo and Wildlife Medicine*, 49(4), 996-1001. <https://doi.org/10.1638/2018-0034.1>
- Orós, J. (2019) Gout. In S. J. Divers & S. J. Stahl (Eds.), *Mader's reptiles and amphibian medicine and surgery* (3rd ed., pp. 63-73). Missouri (MO): Elsevier.
- Paul-Murphy, J., & Molter, C. (2023). Overview of animal welfare in zoos. In R. E. Miller, N. Lamberski, & P. Calle (Eds.), *Fowler's zoo and wild animal medicine: Current therapy: Volume 10* (p. 64-70). Elsevier.
- Redrobe, S. (2008). Redefining and developing exotic animal medicine. *Journal of Small Animal Practice*, 49, 429-430. <https://doi.org/10.1111/j.1748-5827.2008.00660.x>

- Rodríguez, C. (2007). Cuidados transquirúrgicos en animales silvestres. Heredia, C.R.: (Licenciatura) Universidad Nacional.
- Ruiz Cordero, J. A. (2020). Pasantía en el Servicio de Medicina Zoológica del Hospital Veterinario de Docencia de Louisiana State University, Estados Unidos [Licenciatura, Universidad Nacional].
- Ruiz, J. A. (2020) Pasantía en el servicio de medicina zoológica del Hospital Veterinario de Docencia de Louisiana State University, Estados Unidos. Heredia, C.R.: (Licenciatura) Universidad Nacional.
- Smithsonian's National Zoo and Conservation Biology Institute. (2022). Washington DC, Estados Unidos. Recuperado el 8 de marzo de 2023, de <https://nationalzoo.si.edu/about>
- Spriggs, M., Thompson, K. A., Barton, D., Talley, J., Volle, K., Stasiak, I., ... Hagey, L. (2014). Gastrolithiasis in prehensile-tailed porcupines (*Couendou prehensilis*): Nine cases and pathogenesis of stone formation. *Journal of Zoo and Wildlife Medicine*, 45(4), 883-891. <https://doi.org/10.1638/2013-0259.1>
- Stephen, C. (2014). Toward a modernized definition of wildlife health. *Journal of Wildlife Diseases*, 50(3), 427-430. <https://doi.org/10.7589/2013-11-305>
- Stoskopf, M., Paul-Murphy, J., Kennedy-Stoskopf, S., & Kaufman, G. (2001). American College of Zoological Medicine recommendations on veterinary curricula. *Journal of the American Veterinary Medical Association*, 219(11), 1532-1535. <https://doi.org/10.2460/javma.2001.219.1532>
- Stringer, E. M., VanBonn, W., Chinnadurai, S. K., & Gulland, F. M. (2012). Risk factors associated with perianesthetic mortality of stranded free-ranging California sea lions

- (*Zalophus californianus*) undergoing rehabilitation. *Journal of Zoo and Wildlife Medicine*, 43(2), 233-239. <https://doi.org/10.1638/2010-0148.1>
- Tully, T. N., Shane, S. M., Poston, R. P., England, J. J., Vice, C. C., Cho, D. Y., & Panigraphy, B. (1992). Eastern equine encephalitis in a flock of emus (*Dromaius novaehollandiae*). *Avian Diseases*, 36(3), 808-812. <https://doi.org/10.2307/1591547>
- Vargas, V. M. (2022). Pasantía en el Parque Ecológico Zacango, México. Heredia, C.R.: Pasantía (Licenciatura) Universidad Nacional.
- Videan, E., Lammey, M., Lee, D. (2011). Diagnosis and treatment of degenerative joint disease in a captive male chimpanzee (*Pan troglodytes*). *Journal of the American Association of Laboratory Animal Science*. 50(2):263-6. PMID: 21439223; PMCID: PMC3061430.
- Walzer, C. (2017). Beyond one health - Zoological medicine in the Anthropocene. *Frontiers in Veterinary Science*, 4, Article 102. <https://doi.org/10.3389/fvets.2017.00102>
- Ware, W. A., & Ward, J. L. (2020). Cardiovascular system disorders. In R. W. Nelson & C. G. Couto (Eds.), *Small animal internal medicine* (6th ed., p. 1-13). Elsevier.
- West, G., Heard, D., & Caulkett, N. (2007). *Zoo and wildlife immobilization and anesthesia* (2nd ed.). Wiley Blackwell.
- Wobeser, G. (2006). *Essentials of disease in wild animals* (1st ed.). Blackwell Publishing Professional.
- Woodburn, D. B., Kinsel, M. J., Poll, C. P., Langan, J. N., Haman, K., Gamble, K. C., ... Terio, K. A. (2021). Shell lesions associated with *Emydomyces testavorans* infection in freshwater aquatic turtles. *Veterinary Pathology*, 58(3), 578-586. <https://doi.org/10.1177/0300985820985217>

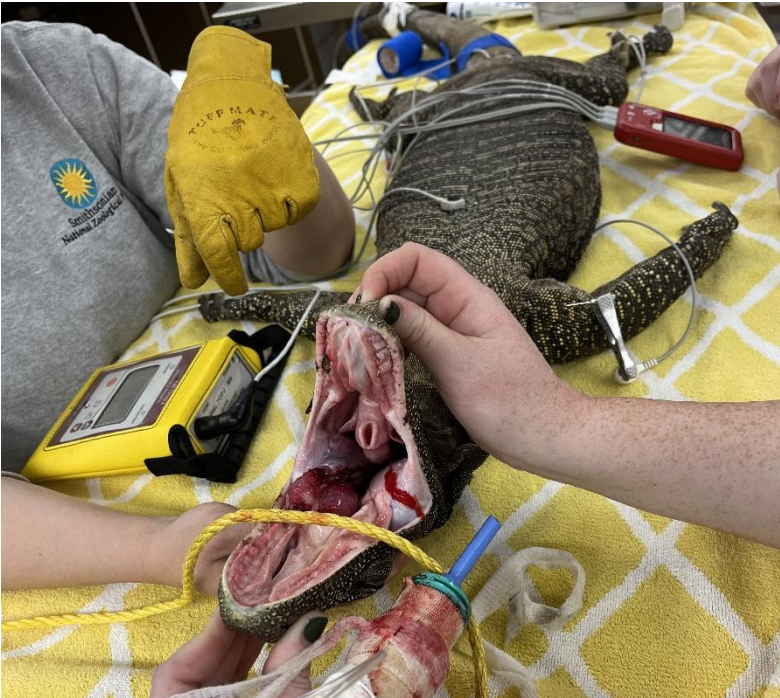- Woodburn, D. B., Miller, A. N., Allender, M. C., Maddox, C. W., & Terio, K. A. (2018). *Emydomyces testavorans*, a new genus and species of onygenalean fungus isolated from shell lesions of freshwater aquatic turtles. *Journal of Clinical Microbiology*. <https://doi.org/10.1128/JCM.00628-18>
- Wyss, F., Schumacher, V., Wenker, C., Hoby, S., Gobeli, S., Arnaud, A., ... Robert, N. (2015). Pododermatitis in captive and free-ranging greater flamingos (*Phoenicopterus roseus*). *Veterinary Pathology*, 52(6), 1235-1242. <https://doi.org/10.1177/0300985814568359>
- Wyss, F., Wolf, P., Wenker, C., Hoby, S., Schumacher, V., Béchet, A., ... Liesegang, A. (2014). Comparison of plasma vitamin A and E, copper and zinc levels in free-ranging and captive greater flamingos (*Phoenicopterus roseus*) and their relation to pododermatitis. *Journal of Animal Physiology and Animal Nutrition*, 98(6), 1102-1109. <https://doi.org/10.1111/jpn.12184>

7. ANEXOS

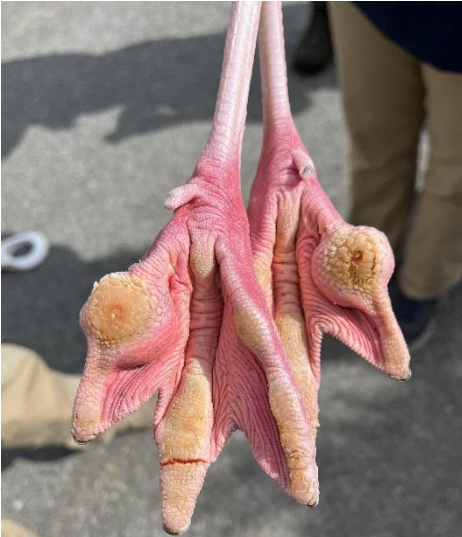Anexo 1. Lesión cavitaria en el caparazón de Tortuga Taricaya (*Podnocnemis unifilis*) asociadas al hongo *Emydomyces testavorans*.



Anexo 2. Varano cocodrilo (*Varanus salvadorii*) bajo anestesia general, en recumbencia dorsal para empezar su cirugía en masa maxilar (Hemangiosarcoma).



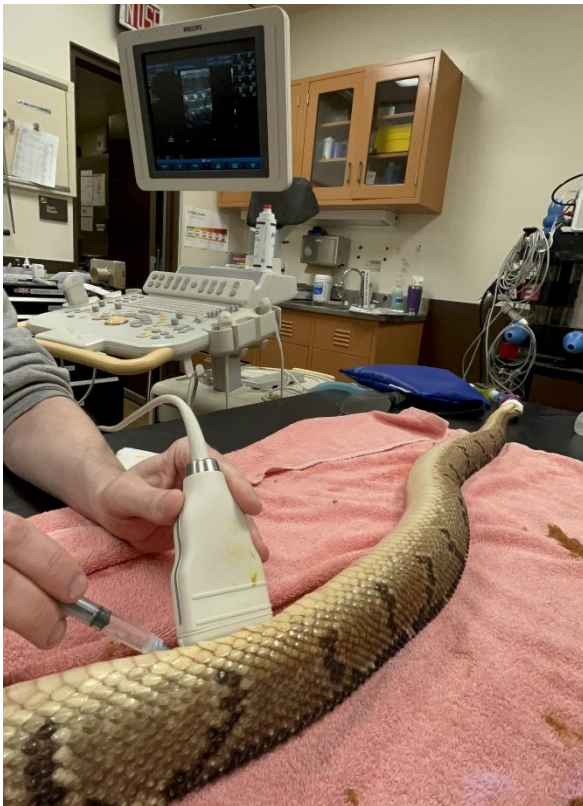Anexo 3. Pododermatitis nodular y fisurativa en un Flamingo (*Phoenicopterus ruber*).



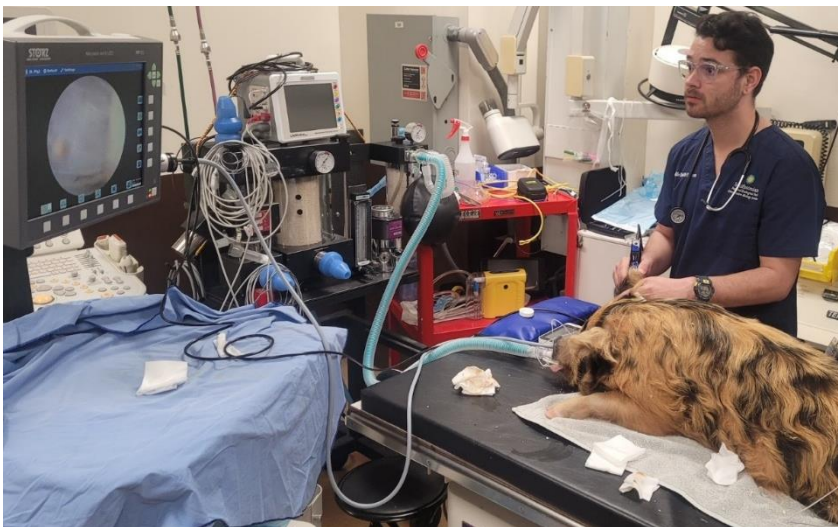Anexo 4. Úlcera indolente y edema corneal asociado en León Marino (*Zalophus californianus*) con queratitis crónica.



Anexo 5. FNA guiada por ultrasonido en hígado de Matabuey Centro americana (*Lachesis stenophrys*) para análisis citológico.



Anexo 6. Realización de otoscopia en Cerdo Kunekune (*Sus scrofa kunekune*) con otitis crónica.



Anexo 7. Terapia láser en rodilla de Dragón de Komodo (*Varanus komodoensis*) con enfermedad articular degenerativa.



Anexo 8. Nombres científicos y comunes de las aves vistas durante la pasantía, clasificadas en Órdenes y Familias.

Orden	Familia y Especie
Anseriformes	Familia Anatidae <i>Oxyura jamaicensis</i> (Pato zambullidor) <i>Anser rossii</i> (Ganso de Ross) <i>Aix sponsa</i> (Pato de Florida) <i>Aythya americana</i> (Pato de Cabeza Roja)
Charadriiformes	Familia Scolopacidae <i>Calidris alba</i> (Correlimos tridactilo) <i>Calidris alpina</i> (Correlimos común)
	Familia Haematopodidae <i>Haematopus palliatus</i> (Ostrero común)
	Familia Charadriidae <i>Charadrius semipalmatus</i> (Chortilejo semipalpeado)
	Familia Recurvirostridae <i>Recurvirostra americana</i> (Avoceta Americana)
Galliformes	Familia Phasianidae <i>Meleagris gallopavo</i> (Pavo)
	Familia Crasidae <i>Crax alberti</i> (Pajuil de pico azul)
Gruiformes	Familia Gruidae <i>Grus canadensis</i> (Gulla Gris)
Passeriformes	Familia Turdidae <i>Hylocichla mustelina</i> (Zorzal manchado)
	Familia Corvidae <i>Corvus corax</i> (Cuervo)
Pelecaniformes	Familia Pelecanidae <i>Pelecanus accidentalis</i> (Pelícano pardo)
	Familia Threskionithidae <i>Eucimus ruber</i> (Ibis escarlata)
Phoenicopteriformes	Familia Phonicpteridae <i>Phoenicopterus ruber</i> (Flemingo)
Struthioniformes	Familia Struthionidae <i>Struthio camelus</i> (Avestruz)
	Familia Casuaridae <i>Casuarius casuarius</i> (Casuario)

Anexo 9. Nombres científicos y comunes de los mamíferos vistos durante la pasantía, clasificados en Órdenes y Familias.

Orden	Familia y especie	
Artiodactyla	Familia Bovidae <i>Capra hircus</i> (Cabra enana) <i>Tragelaphus imberbis</i> (Kudú menor)	
	Familia Camelidae <i>Vicugna pacos</i> (Alpaca)	
	Familia Cervidae <i>Rucervus eldii</i> (Ciervo de Eld)	
	Familia Suidae <i>Sus scrofa kunekune</i> (Cerdo kunekune)	
	Familia Otariidae <i>Zalophus californianus</i> (León Marino)	
Carnívora	Familia Phocidae <i>Halichoerus grypus</i> (Foca Gris)	
	Familia Felidae <i>Panthera leo</i> (León) <i>Otocolobus manul</i> (Manul) <i>Felis margarita harrisoni</i> (Gato Árabe de las Arenas)	
	Familia Herpestidae <i>Suricata suricatta</i> (Suricata)	
	Familia Canidae <i>Vulpes zerda</i> (Zorro del Desierto)	
	Familia Procyonidae <i>Nasua narica</i> (Pizote)	
	Familia Ursidae <i>Melursus ursinus</i> (Oso Perezoso)	
	Familia Ailuridae <i>Ailurus fungens</i> (Panda Rojo)	
	Familia Viverridae <i>Arctictis binturong</i> (Binturong)	
	Familia Mustelidae <i>Aonyx cinereus</i> (Nutria asiática de garras cortas)	
	Didelphimorphia	Familia Didelphidae <i>Didelphis virginiana</i> (Zorro pelón)
	Diprodontia	Familia Potoroidae <i>Bettongia penicillata</i> (Canguro Rata)
	Hyracoidea	Familia Procaviidae <i>Procavia capensis</i> (Damán de las Rocas)
	Perissodactyla	Familia Equidae <i>Equus asinus</i> (Burro Miniatura)
Pilosa	Familia Myrmecophagidae <i>Tamandua tetradactyla</i> (Oso Hormiguero)	
	Familia Choloepodidae	

	<i>Choloepus didactylus</i> (Perezoso de dos dedos)
Primates	Familia Hylobatidae
	<i>Symphalangus syndactylus</i> (Siamang)
	Familia Lorisidae
	<i>Xanthonycticebus pygmaeus</i> (Loro pigmeo)
	Familia Hominidae
	<i>Pongo abelii</i> (Orangután)
	Familia Callitrichidae
<i>Callimico goeldii</i> (Tamarindo de Goeldi)	
Proboscidea	Familia Cercopithecidae
	<i>Allenopithecus nigroviridis</i> (Mono de Allen)
	Familia Elephantidae
Rodentia	<i>Elephas maximus</i> (Elefante Asiático)
	Familia Caviidae
	<i>Cavia porcellus</i> (Cobayo)
	Familia Bathyergidae
	<i>Heterocephalus glaber</i> (Rata Topo Desnuda)
	Familia Erethizontidae
	<i>Coendou prehensilis</i> (Puercoespín)
Dasyproctidae	
<i>Dasyprocta leporina</i> (Guatusa)	

Anexo 10. Nombres científicos y comunes de los reptiles vistos durante la pasantía, clasificados en Órdenes y Familias.

Orden	Familia y especie
Squamata	Familia Varanidae <i>Varanus komodoensis</i> (Dragón de Komodo) <i>Varanus salvadorii</i> (Varano Cocodrilo) <i>Varanus acanthurus acanthurus</i> (Varano de Cola Espinosa)
	Familia Gekkonidae <i>Phelsuma klemmeri</i> (Gecko Diurno de Kemmel)
	Familia Viperidae <i>Lachesis stenophrys</i> (Matabuey)
Testudines	Familia Podocnemididae <i>Podocnemis unifilis</i> (Tortuga Taricaya)
	Familia Chelidae <i>Chelonia longicollis</i> (Tortuga Cuello de Serpiente)

Anexo 11. Nombres científicos y comunes de los peces vistos durante la pasantía, clasificados en Órdenes y Familias.

Orden	Familia y especie
Characiformes	Familia Characidae <i>Hemigrammus rhodostomus</i> (Tetra Nariz Roja)
Perciformes	Familia Channidae <i>Channa argus</i> (Pez Cabeza de Serpiente)
Cyprinodontiformes	Familia Fundulidae <i>Fundulus heteroclitus</i> (Sardinilla Mumichog)

Anexo 12. Nombres científicos y comunes de los anfibios vistos durante la pasantía, clasificados en Órdenes y Familias.

Orden	Familia y especie
Anura	Familia Bufonidae <i>Atelopus zeteki</i> (Rana Dorada de Panamá)
	Familia Hylidae <i>Triprion spinosus</i> (Rana de Corona)

Anexo 13. Nombres científicos y comunes de los artrópodos vistos durante la pasantía, clasificados en Clases, Órdenes y Familias.

Clase	Orden	Familia y especie
Merostomata	Xiphosura	Familia Limulidae <i>Limulus polyphemus</i> (Cangrejo de Herradura)
Malacostraca	Decapoda	Familia Diogenidae <i>Clibanarius vittatus</i> (Cangrejo Hermitaño)