Universidad Nacional
Facultad de Ciencias de la Salud
Escuela de Medicina Veterinaria

Clínica y cirugía aplicada en especies menores y mascotas exóticas en el Centro Médico Veterinario Martínez y Vargas

Modalidad: Pasantía

Trabajo Final de Graduación para optar por el Grado Académico Licenciatura en Medicina Veterinaria

Tatiana Hernández Vargas

Campus Presbítero Benjamín Núñez
2015

APROBACIÓN DEL TRIBUNAL EXAMINADOR

Dra. Nancy Astorga Miranda _____

Delegada por Facultad de Ciencias de la Salud

Dra. Laura Bouza Mora _____

Subdirectora Escuela de Medicina Veterinaria

Dr. Luis Martínez Araya _____

Tutor

Dra. Gabriela Vargas Del Valle _____

Lector

Dr. Randall Arguedas Porras _____

Lector

Fecha:_____

DEDICATORIA

A Dios, por darme la salud y fortaleza para realizar mis sueños.

A mis padres, que han sido mi apoyo incondicional y mi motivación desde que inicie este camino, porque me enseñaron a ser perseverante y disciplinada, y con su ejemplo me han mostrado que cuando las cosas se hacen con amor y sacrificio todo se puede lograr.

A mi hermana, por ser mi amiga y darme apoyo todo el tiempo.

AGRADECIMIENTOS

A todos los doctores del Centro Médico Veterinario Martínez y Vargas, al Dr. Martínez, a la Dra. Vargas y a la Dra. Loría, que me trasmitieron muchísimo conocimiento, y siempre me motivaron a investigar y a leer, apoyándome en todo este proceso y mostrándome que la medicina se puede aplicar en especies exóticas, al igual que en perros y gatos.

Al Dr. Arguedas por ser parte de este proceso, y apoyarme en la realización de esta pasantía.

A José Zúñiga, por ser amigo y entrenador, por apoyarme y darme ese empuje positivo cuando lo necesitaba, porque me enseñó no solo ser disciplinada en el deporte sino también en la parte académica, a organizar mi tiempo y darme cuenta que el sacrificio trae grandes frutos.

A Cindy Calvo, por ser mi compañera de pasantía y darme ánimo y apoyo todos los días e incentivarme a investigar todos los casos en los que participamos.

INDICE DE CONTENIDOS

APROBACIÓN DEL TRIBUNAL EXAMINADOR i
DEDICATORIA ii
AGRADECIMIENTOS iii
INDICE DE CONTENIDOS iv
INDICE DE CUADROS vi
INDICE DE FIGURAS vii
LISTA DE ABREVIATURAS viii
RESUMEN x
ABSTRACT xi
1. INTRODUCCIÓN 1
1.1 Antecedentes 1
1.2 Justificación 2
1.2.1. Importancia 3
1.3. Objetivos 4
1.3.1 Objetivo General 4
1.3.2. Objetivos Específicos 4
2. METODOLOGÍA: 5
2.1. Materiales y métodos 5
2.1.1 Lugar 5
2.1.2 Horario de Trabajo 5
2.1.3. Registro de datos 6
2.1.4. Población de animales en estudio 6
2.2 Cronograma 6
3. RESULTADOS Y DISCUSIÓN 7
3.1. Casuística 7
3.2. Caso Clínico Nº1 13
3.2.1. Anamnesis y abordaje. 13
3.3. Caso clínico Nº 2 20
3.3.1. Anamnesis y abordaje. 20
3.4. Discusión caso clínico Nº 1 y Nº 2 24

3.5. Caso clínico N^0 3 33
3.5.1 Anamnesis y abordaje del caso 33
3.5.2. Preoperatorio, procedimiento quirúrgico y postoperatorio 36
3.6. Discusión caso clínico Nº 3 39
4. CONCLUSIONES 49
5.RECOMENDACIONES 51
6. REFERENCIAS BIBLIOGRÁFICAS 53
7. ANEXOS 60
7.1 Carta de aprobación Centro Médico Veterinario Martínez y Vargas 60

INDICE DE CUADROS

Cuadro 1. Cronograma de Trabajo.....6

Cuadro 2**.** Resultado del primer hemograma. 15

Cuadro 3. Resultado del perfil hepático.....16

Cuadro 4. Medición de presión arterial en mmHg.....16

Cuadro 5: Resultado de hemogramas. 18

Cuadro 6. Resultado de urianálisis. 19

Cuadro 7. Resultado del perfil hepático.....20

Cuadro 8. Resultado hemograma.....22

Cuadro 9. Resultados de química sanguínea. 22

Cuadro 10. Resultado del urianálisis. 23

INDICE DE FIGURAS

Figura 1. Porcentaje de consultas según grupos animales. 7

Figura 2. Número de caninos y felinos que acudieron a consulta según sexo. 8

Figura 3. Número de caninos y felinos que acudieron a consulta según edad. 8

Figura 4. Motivos de consulta más comunes en caninos y felinos. 9

Figura 5. Motivos de consulta más comunes en especies exóticas. 10

Figura 6. Número de exámenes de laboratorio y pruebas diagnósticas. 11

Figura 7. Número de cirugías realizadas en caninos, felinos y especies exóticas. 13

Figura 8. Sintomatología clínica de la paciente. 14

Figura 9. Radiografías con vista ventro-dorsal de tórax y lateral de abdomen de la paciente. 17

Figura 10. Presencia de esferocitos en frotis sanguíneo teñido con Diff Quick®. 21

Figura 11. Prueba de autoaglutinación en solución salina. 24

Figura 12. Radiografías con vista latero-lateral de cavidad celómica en una iguana 35

Figura 13. Radiografías con vista ventro-dorsal de cavidad celómica en una iguana 35

Figura 14. Frotis sanguíneo de una Iguana verde teñido con Diff Quick®. 36

Figura 15. Catéter yugular para administración de propofol como agente de inducción. 37

Figura 16. Colocación de tubo endotraqueal en una iguana 37

Figura 17. Tornillos extraídos del tracto intestinal de una iguana. 38

Figura 18. Suturada con patrón de eversión en la piel de una iguana. 39

LISTA DE ABREVIATURAS

ADN: Ácido desoxirribonucleico

AHIM: Anemia hemolítica inmunomediada

ALP: Fosfatasa alcalina

ALT: Alanino amino transferasa

AST: Aspartato amino transferasa

BUN: Nitrógeno ureico

CHCM: Concentración de hemoglobina corpuscular media

CID: Coagulación intravascular diseminada

cmH2O: Centímetros de agua

DEA: Antígeno eritrocitario canino (por sus siglas en Inglés)

EDTA: Ácido etildiaminotetraacético

FeLV: Virus de leucemia felina (por sus siglas en Inglés)

FIV: Virus inmunodeficiencia felina (por sus siglas en Inglés)

GGT: Gama glutamil transpeptidasa

HCM: Contenido corpuscular medio de hemoglobina

hpf: Campo de alto poder (por sus siglas en Inglés)

IgG: Inmunoglobulina G

IgM: Inmunoglobulina M

IM: Intramuscular

IV: Intravenoso

MAC: Concentración alveolar media

NaCl: Cloruro de sodio

SC: Subcutáneo

TP: Tiempo de protrombina

TTP: Tiempo parcial de tromboplastina

VCM: Volumen corpuscular medio

RESUMEN

La pasantía se llevó a cabo en el Centro Médico Veterinario Martínez y Vargas, ubicado en el centro de Heredia, especializado en medicina de especies menores y exóticas. La jornada de trabajo fue de ocho horas diarias, cinco días a la semana por un período de diez semanas que comprendió del 13 de abril al 20 de junio del año 2015, con un total de 400 horas.

Los casos de animales exóticos y especies menores en los que se intervino y se observó el abordaje, diagnóstico y tratamiento fueron registrados en una bitácora. En total se participó en 179 consultas, de ellas 133 fueron de caninos, 23 de felinos y 23 de especies exóticas: 12 mamíferos pequeños, seis aves y cinco reptiles.

Este documento presenta los datos de la casuística, que detalla las especies animales que acudieron a consulta, los motivos más frecuentes, la distribución según edad y sexo, los exámenes de laboratorio y gabinete y los tipos de cirugía que se realizaron. Además, se desarrollan dos casos de caninos diagnosticados con anemia hemolítica inmunomediada y una cirugía para remover objetos extraños en el tracto gastrointestinal de una iguana verde (*Iguana iguana*).

ABSTRACT

The externship was conducted at Centro Médico Veterinario Martinez y Vargas, located in Heredia, specialized in small animal clinic and exotic species. Eight-hour days were held, five days a week for a period of 10 weeks that included a period between April 13 to 20 June 2015.

Cases of exotic animals and small animals where the student participated or observed the approach, diagnosis and treatment were recorded in a logbook. In total, the intern participated in 179 cases, of which 133 were from dogs, 23 cats and 23 exotic species: 12 small mammals, six birds and five reptiles.

This document present the number of animals who consulted, the most frequent reasons, the distribution by age and sex, laboratory tests and the types of surgery performed. In addition, two cases of canine immune mediated hemolytic anemia are developed, and a surgery to remove foreign objects into the gastrointestinal tract of a green iguana (*Iguana iguana*).

1. INTRODUCCIÓN

1.1 Antecedentes

Los animales han formado parte de nuestras costumbres a través de la historia. En un inicio solo eran fuente de alimento o vestido, pero posteriormente, algunas especies aprendieron a convivir con el hombre y se adaptaron a su forma de vida, lo cual llevó a la domesticación. Se reporta que la domesticación de animales inició hace aproximadamente 12.000 años y hoy en día son utilizados para trabajo, compañía, protección, entretenimiento, investigación y terapia, entre otros (Pacheco, 2003; Gutiérrez et al., 2007).

De la gran cantidad de especies animales que existen, solamente 35 a 40 deberían ser consideradas mascotas (Pacheco, 2003). Según Gillum y Obisesan (2010) en "Estados Unidos un 63% de los hogares posee una mascota, lo que equivale a 69 millones de hogares". En Costa Rica se estima que un 66.5% de los hogares tiene al menos un animal como mascota, siendo los perros las macotas predominantes (56%), mientras que los gatos solo están presentes en el 15% de las viviendas (Seevers, 2014).

Actualmente, además de los perros y los gatos, es común observar la tenencia de animales exóticos como mascotas. Según el Diccionario de la Real Academia Española, 22ª ed., la palabra exótico incluye: "1. Extranjero, peregrino, especialmente si procede de un país lejano. 2. adj. Extraño, chocante, extravagante." Sin embargo, en veterinaria, la palabra exótico se refiere a aquellos animales no comunes o usuales para la población, como sí lo son los perros, gatos, vacas, caballos, pequeños rumiantes, cerdos y pollos (Mitchell, 2009; Vega, 2013b).

Las macotas exóticas incluyen aves, reptiles y mamíferos pequeños como conejos, ratones, ratas, cuilos, hamsters y erizos africanos (Vega, 2013b). En Costa Rica se conoce que un 25% de la población mantiene un animal silvestre en sus hogares, siendo las aves, especialmente los psitácidos los animales favoritos (Abarca, 2005). Este resultado concuerda con lo que se reporta en Utah, Estados Unidos, donde los psitácidos son las aves que más visitan el hospital veterinario de esa región (Klaphake y Smith, 2002).

En Estados Unidos, se reporta que la mayoría de personas que posee una mascota exótica, también posee un perro o un gato, esto hace de vital importancia que los médicos veterinarios incorporen en su práctica la atención a dichas especies. Al mismo tiempo, los propietarios prefieren visitar centros médicos donde se puedan atender todas sus mascotas, en lugar de visitar dos o más clínicas (Stoutenburgh, 2006; Mitchell, 2009). En el Centro Médico Veterinario Martínez y Vargas, en los primeros dos cuatrimestres del 2014, se reportó una casuística de 660 animales, de los cuales 267 correspondían a animales exóticos y de estos las consultas más frecuentes se realizaron en mamíferos pequeños (cuilos, erizos, conejos y hámster) (Guido, 2014; Lezama, 2014).

1.2 Justificación

En el área clínica, el médico veterinario debe de enfrentar grandes desafíos para diagnosticar y tratar de forma adecuada a sus pacientes; es por esto, que la continua práctica permite el desarrollo de habilidades en la toma de historia y examinación física, que orientan a la realización de pruebas complementarias y diagnósticas certeras (Birchard, 2000). En los últimos años, muchas enfermedades han sido descubiertas y la investigación de las enfermedades conocidas ha aumentado, así como su capacidad diagnóstica y terapéutica, lo

que genera un beneficio para los pacientes y un reto para los médicos veterinarios (Lieb y Monroe, 1997).

Actualmente, es común que muchos médicos veterinarios utilicen pruebas complementarias para poder dar un diagnóstico clínico preciso y una valoración del pronóstico. Dentro de los métodos utilizados se encuentran los diagnósticos por imágenes (radiografías y ultrasonidos), exámenes hematológicos, bioquímicos, microbiológicos, parasitológicos e histopatológicos. Estas pruebas pueden llevarse a cabo dentro de la clínica o remitirse a un laboratorio de confianza, en todo caso es vital que el médico veterinario conozca la manera adecuada de tomar, preservar y enviar muestras, así como la interpretación de sus resultados (Tvedten, 1999; Else y Kelly, 2000).

En el ejercicio de la medicina veterinaria se incluye la cirugía. Este procedimiento puede ser electivo para aumentar la calidad de vida del animal o de emergencia. En todos los casos, es importante conocer la preparación quirúrgica del paciente, técnica quirúrgica, prognosis y cuidados posoperatorios (Fossum, 2002; Vega, 2013a).

Por otra parte, la diferencia entre los hospitales veterinarios y la práctica privada es que los primeros son centros de referencia secundaria y manejan numerosos casos de amplio desafío, mientras que la segunda se encarga de la atención primaria común, referencias y prevención de enfermedades. Lo anterior es esencial debido a que gran parte de los estudiantes serán veterinarios de atención primaria (Smith y Walsh, 2003).

1.2.1. Importancia

En la Medicina Veterinaria, la práctica es una herramienta indispensable para la formación profesional, además de ser necesaria para actualizar y reforzar los conocimientos

teóricos adquiridos durante la carrera. No debe dejarse de lado que la salud animal está estrechamente ligada a la salud pública, siendo los médicos veterinarios los responsables de velar por ello (Broglia, 2011).

1.3. Objetivos

1.3.1 Objetivo General

Adquirir y fortalecer conocimientos en las áreas de clínica y cirugía para especies menores, mamíferos exóticos, aves y reptiles por medio de una pasantía en el Centro Médico Veterinario Martínez y Vargas, Heredia, Costa Rica.

1.3.2. Objetivos Específicos

1.3.2.1. Mejorar destrezas teórico-prácticas en el campo clínico y quirúrgico de los procedimientos más comunes realizados en la clínica privada.

1.3.2.2. Desarrollar habilidades en la interpretación de resultados de pruebas complementarias como imágenes diagnósticas y pruebas de laboratorio.

1.3.2.3. Reconocer las diferencias en el abordaje, manejo clínico y tratamiento de mascotas exóticas con relación a caninos y felinos.

1.3.2.4. Ampliar el conocimiento sobre la medicina preventiva en las diferentes especies.

2. METODOLOGÍA:

2.1. Materiales y métodos

2.1.1 Lugar

La pasantía se llevó a cabo en el Centro Médico Veterinario Martínez y Vargas, ubicado en el centro de Heredia, especializado en medicina de especies menores y exóticas. La veterinaria tiene un horario de atención al público de lunes a viernes de 9 a.m. a 12:30 p.m. y de 2 p.m. a 7 p.m.; los sábados de 9 a.m. a 6 p.m., jornada continua.

Cuenta con una sala de espera, dos consultorios, un quirófano, un área de tratamiento de pacientes internados, un cuarto de revelado y un amplio patio trasero. Ofrecen los servicios de radiología y ultrasonografía, tienen una máquina de anestesia con isoflurano, microscopio, un monitor de parámetros, un electrocardiógrafo. Además de otros instrumentos como lámpara de wood, tonómetro de shiotz, refractómetro, centrífuga para microhematocrito y centrífuga para tubos de mayor diámetro, equipo para bioquímica sanguínea y urianálisis, cavitrón, dremel, negatoscopio, autoclave e instrumental quirúrgico. Los datos de los pacientes se registran en el programa de cómputo Qvet®.

2.1.2 Horario de Trabajo

La jornada fue de ocho horas diarias, cinco días a la semana, por un período de 10 semanas. El horario se extendió en algunas ocasiones por la demanda de atención a pacientes o emergencias.

2.1.3. Registro de datos

Los datos de los pacientes se registraron en una bitácora. Se recopiló información básica como edad, sexo, raza, peso, motivo de consulta, diagnóstico, procedimientos realizados y tratamiento. Esta información se obtuvo de los expedientes electrónicos, expedientes físicos e información brindada por los doctores de la clínica. Se tomaron fotografías de algunos de los pacientes y procedimientos realizados.

2.1.4. Población de animales en estudio

Se incluyen casos de animales exóticos y especies menores en los que se participó y observó el abordaje, diagnóstico y tratamiento. Se calculó la casuística con los datos anteriores utilizando estadística descriptiva. Se realizaron gráficos exponiendo las especies animales que acudieron a consulta, distribución según edad y sexo, los motivos de consulta más frecuentes, los exámenes de laboratorio y gabinete, y los tipos de cirugía que se realizaron.

2.2 Cronograma

Cuadro 1. Cronograma de Trabajo.

Fecha	Actividad
Del 13 de abril al 20 de Junio, 2015	Rotación en cirugía y medicina clínica, así como aplicación de tratamientos, curaciones y seguimiento de pacientes en el Centro Médico Veterinario Martínez y Vargas.

3. RESULTADOS Y DISCUSIÓN

3.1. Casuística

En total se participó en 179 consultas, de ellas 133 fueron de caninos, 23 de felinos y 23 de especies exóticas: 12 mamíferos pequeños, seis aves y cinco reptiles (Figura 1). Además se atendieron 11 visitas de control en caninos y cuatro en animales exóticos (tres mamíferos pequeños y un reptil).

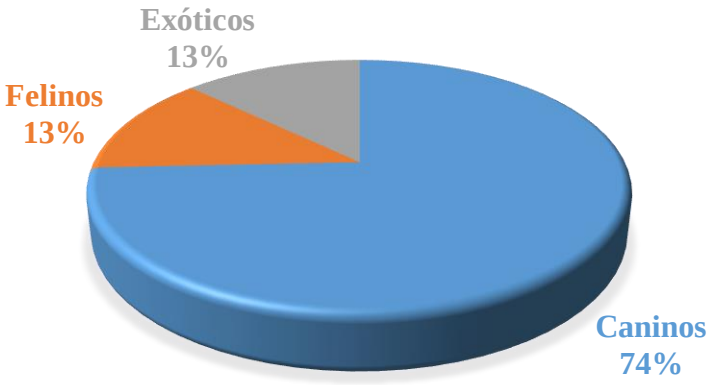

Figura 1. Porcentaje de consultas según grupos animales.

Tanto en caninos como en felinos, se realizaron más consultas en hembras que en machos (Figura 2). De los 133 caninos, se atendieron 69 hembras y 64 machos. En el caso de felinos se atendieron 14 hembras y nueve machos. La mayor cantidad de pacientes caninos eran adultos (88 adultos, 45 cachorros); este patrón también se observó en los felinos, donde se atendieron 18 adultos y cinco cachorros (Figura 3).

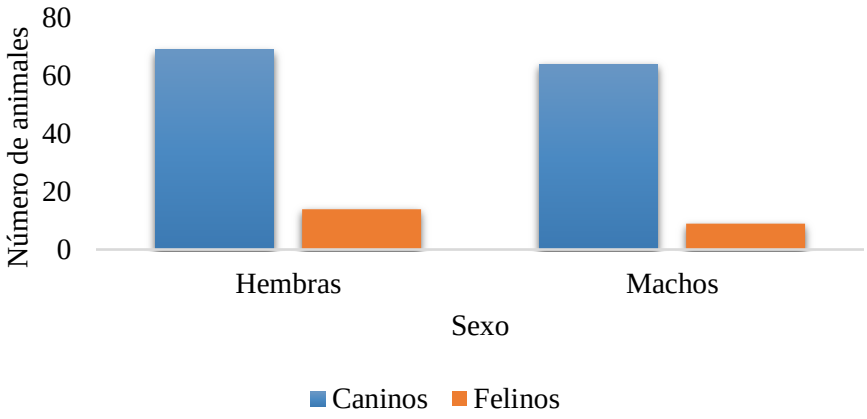

Figura 2. Número de caninos y felinos que acudieron a consulta según sexo.

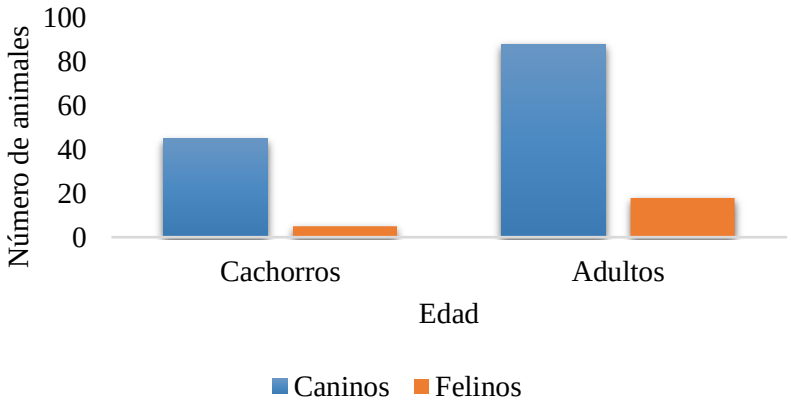

Figura 3. Número de caninos y felinos que acudieron a consulta según edad.

La mayor parte de las consultas correspondieron a atenciones preventivas de los animales (45 caninos, siete felinos), en las cuales se aplican vacunas, se realizan chequeos generales y se desparasita (Figura 4). En el caso de caninos, el segundo mayor motivo de consulta fue problemas gastrointestinales (21 animales) y el tercero

fue problemas de ojo y oído (12 animales). Por otra parte, se atendieron en igual número (tres animales) felinos que acudieron con problemas gastrointestinales, dermatológicos o para realizar cirugía.

No se atendieron felinos con motivos de consulta correspondientes a: emergencias, limpiezas dentales, enfermedades infecciosas, reproductivas, hepatobiliares, cardiacas, endocrinas, renales o eutanasias. De los motivos de consulta anteriores, se atendió al menos un paciente canino en cada una de ellas.

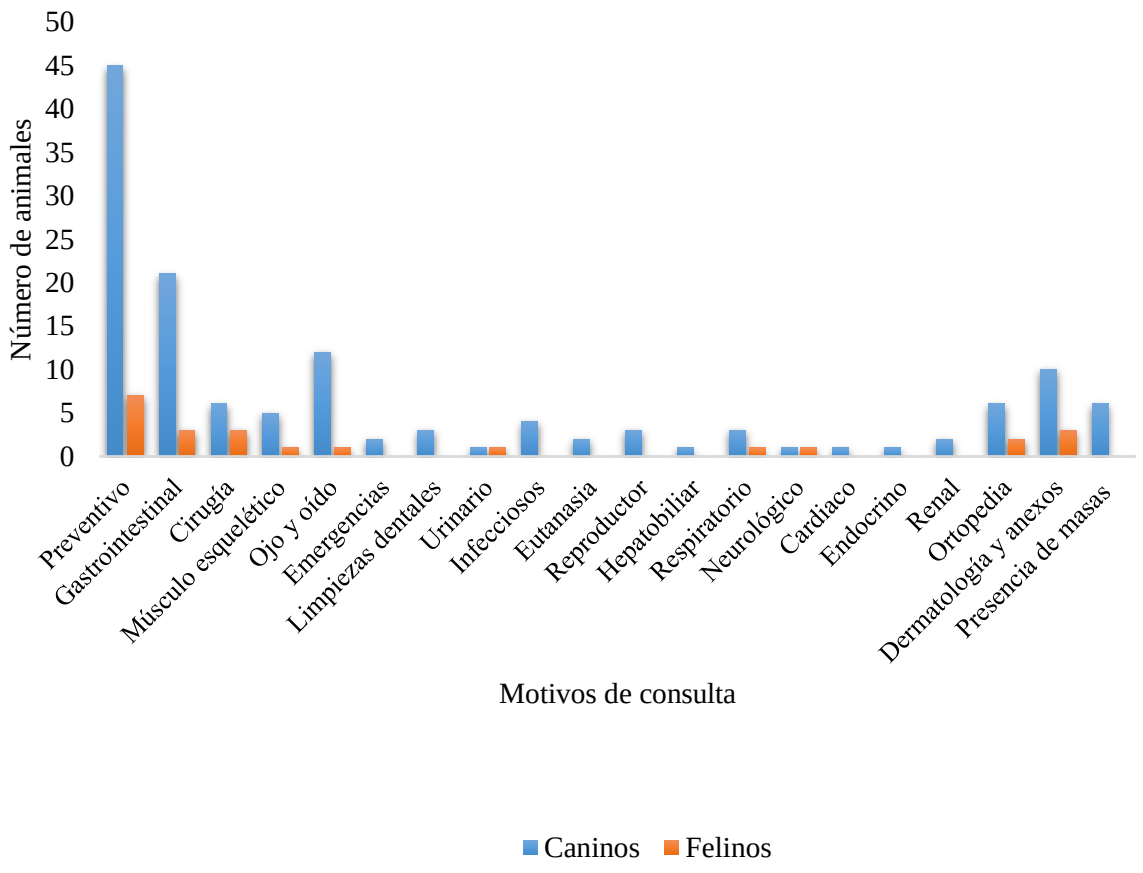

Figura 4. Motivos de consulta más comunes en caninos y felinos.

El motivo más común por el que los animales exóticos acudieron a consulta fue por problemas de piel y anexos (ocho animales), seguido de problemas gastrointestinales (cuatro animales) y reproductivos (tres animales). Se atendieron dos animales con motivo de consulta por problemas respiratorios, este mismo número de animales se atendió por problemas ortopédicos y músculo esquelético. Únicamente se atendió un animal con presencia de masas y otro para consulta preventiva (Figura 5).

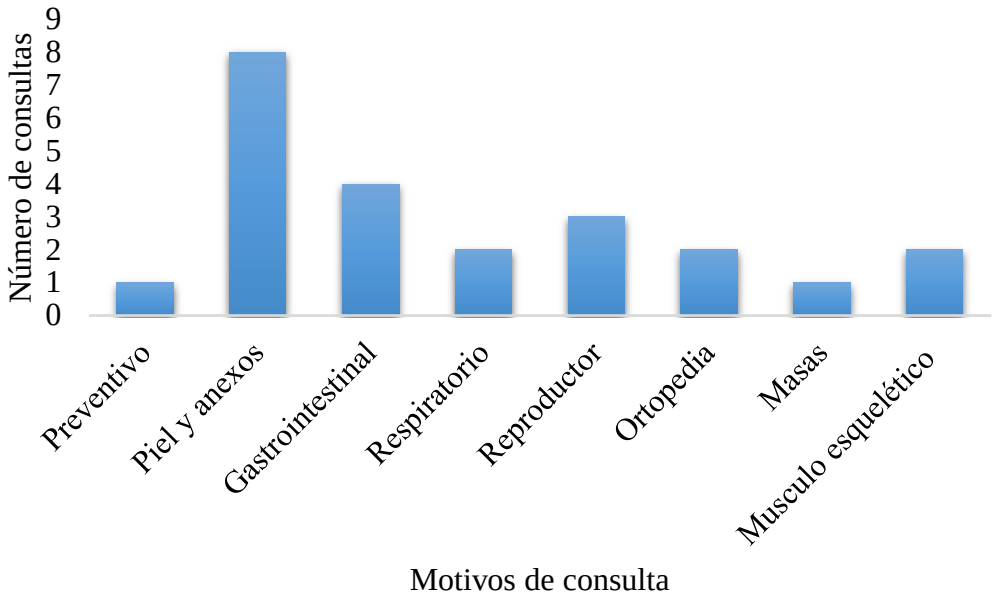

Figura 5. Motivos de consulta más comunes en especies exóticas.

Las pruebas de laboratorio más utilizadas para dar un diagnóstico fueron el hemograma (30 pruebas) y la química sanguínea (26 pruebas) (Figura 6). En esta última, las mediciones de enzimas realizadas en mayor número fueron alanino aminotransferasa (ALT), fosfatasa alcalina (ALP), urea y creatinina; también se realizaron mediciones de glucosa, proteínas

totales y fraccionadas, aspartato aminotransferasa (AST), colesterol, triglicéridos, bilirrubina, lactato, calcio y fósforo.

El diagnóstico por imágenes, tal como radiografías (25 estudios) y ultrasonido (17 exámenes) fue ampliamente utilizado como prueba complementaria. Se realizaron únicamente diez citologías, ocho urianálisis, cuatro Speed Biogram ®, tres raspados de piel, dos Speed Ehrli ®, un SNAP 4DX ® y un Speed FeLV y FIV.

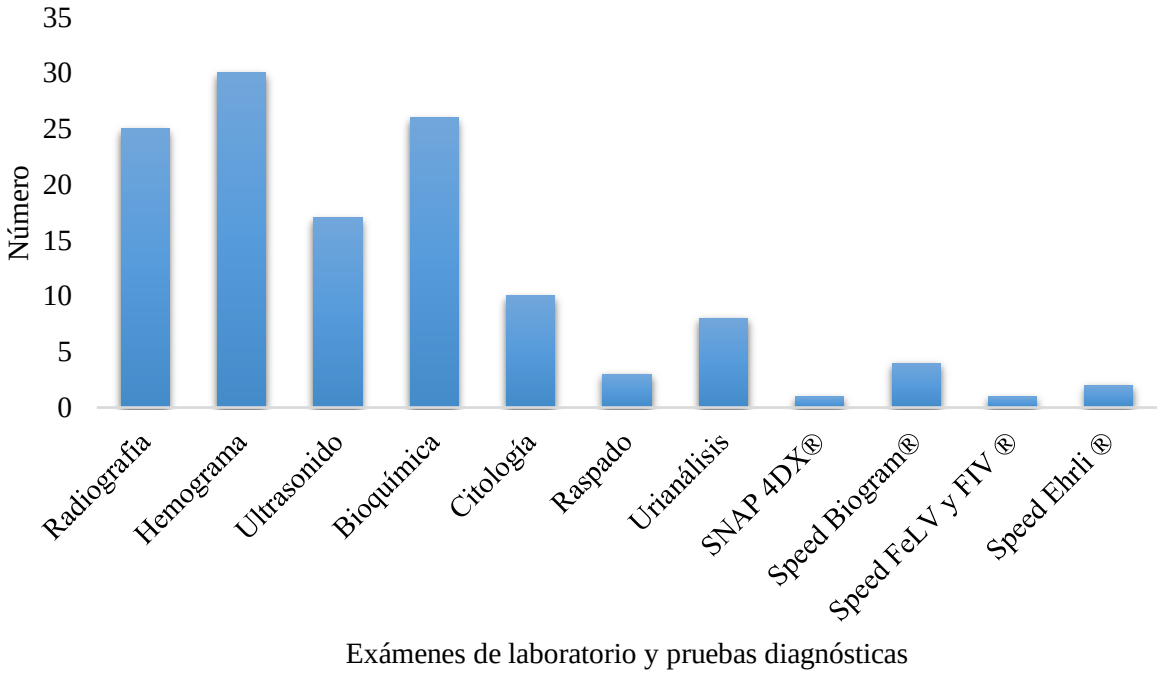

Figura 6. Número de exámenes de laboratorio y pruebas diagnósticas.

La mayor cantidad de cirugías se realizaron en caninos y fueron de tejidos blandos (nueve animales). Se realizaron tres cirugías de tejidos blandos en felinos y una ortopedia (Figura 7).

Los pacientes eran preparados en una sala adecuada para dicho proceso, se rasuraban, se les colocaba un catéter intravenoso (IV) y se premedicaban; después de transcurrir 30 minutos se inducían y se les colocaba el tubo endotraqueal para pasar al quirófano donde se colocaba la anestesia inhalatoria (en todos los casos se utilizó isofluorano) y oxígeno, allí se lava la zona quirúrgica con jabón de clorhexidina y se desinfecta con yodo y alcohol. Todos los pacientes durante los procedimientos eran monitoreados con oxímetro de pulso, electrodos para observar la función cardíaca, presión arterial y temperatura. Terminada la cirugía, el paciente permanecía en el quirófano hasta su recuperación completa.

En los animales exóticos se realizaron tres cirugías, una a un reptil que requería una laparotomía para remover objetos extraños y las otras dos a mamíferos pequeños que acudieron para castración (Figura 7). Solo en el caso del reptil se realizó premedicación e inducción con anestesia intravenosa para luego realizar el mantenimiento con anestesia inhalatoria. Los mamíferos pequeños se premedicaron con drogas por vía subcutánea (SC) o intramuscular (IM), la inducción y el mantenimiento se realizó con isoflurano.

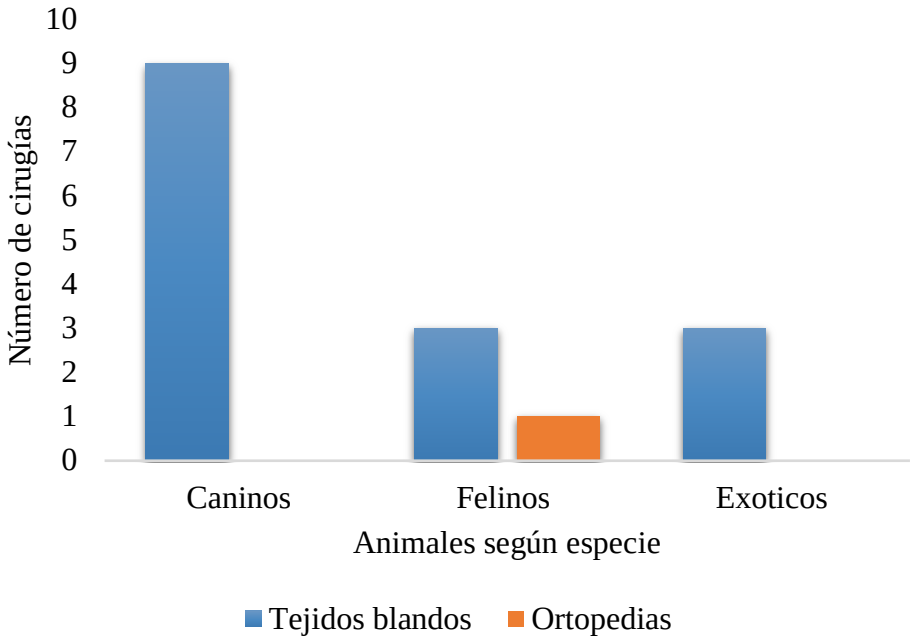

Figura 7. Número de cirugías realizadas en caninos, felinos y especies exóticas.

3.2. Caso Clínico Nº1

3.2.1. Anamnesis y abordaje.

El paciente Nº1 es un perro raza Cocker Spaniel, hembra, castrada, doce años de edad y 19.24 kg que fue referida por aparente fallo hepático. En el examen objetivo general se detectó ictericia, petequias y fiebre (40.18℃). La propietaria indica que ha tenido falta de apetito, orina oscura y garrapatas (Figura 8). Se le realizó test SNAP® 4DX® (IDEXX Laboratories) con el que se descartó filariosis, ehrlichiosis, enfermedad de Lyme y anaplasmosis.

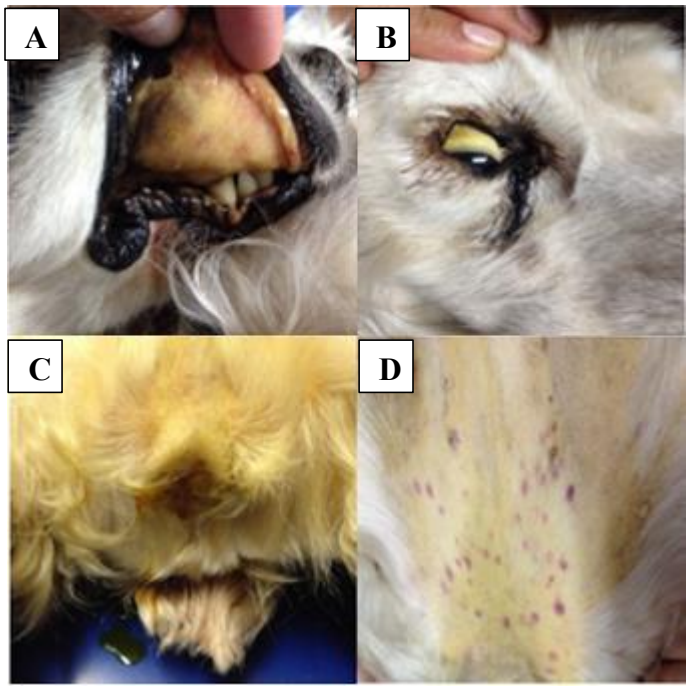

Figura 8. Sintomatología clínica de la paciente. (A) Se observa la mucosa de los carrillos ictérica, (B) esclerótica ictérica, (C) Orina color amarillo oscuro y (D**)** petequias en la región ventral.

El animal fue hospitalizado, se le hicieron los análisis correspondientes (hemograma y química sanguínea), se le administró terapia de fluidos (NaCl 0.9% junto con 96 ml de dexhidrovit® Virbac a una tasa de infusión de 27 ml/hr). El primer día, en espera de los resultados de laboratorio, se le aplicó Etamsilato 10mg/kg (Quercetol® Vet, Compañía California S.A.) vía intramuscular, Ornipural® (Vetoquinol) 2ml vía subcutánea, prednisolona 1% (Kela®) 1mg/kg vía intramuscular, Doxiciclina (Alfasan) 5mg/kg vía oral, Imidocarb dipropionato (Imidofin®, Riverfarma S.A.) 120 mg vía oral.

El resultado del primer hemograma evidenció una severa anemia, trombocitopenia y leucocitosis con desviación a la izquierda (Cuadro 2). La enzima alanino aminotransferasa

(ALT) se encontraba aumentada indicando daño hepático, las proteínas totales se encontraban dentro del rango normal, pero las globulinas estaban aumentadas (Cuadro 3). Se detectó que la anemia era regenerativa con un índice de reticulocitos de 8.1. La orina era de color café oscuro y al centrifugar no se observó formación de sedimento por lo que se concluye que la paciente tenía hemoglobinuria.

Cuadro 2**.** Resultado del primer hemograma.

Variable	**Resultado**	**Valores de referencia**
	N˚1	Laboratorio Análisis Clínico, UNA
Hemoglobina, (g/dl)	8	11-16
Hematocrito, (%)	22	36-47
Eritrocitos, (/ul)	2.530.000	5.500.000-8.000.000
V.C.M., (fl)	85	60-77
H.C.M., (pg)	30	
C.H.C.M., (g/dl)	35	32-36
Tamaño	Normocítico	
Forma	Característica	
Coloración	Normocrómica	
Plaquetas, (/ul)	0	200.000-500.000
Leucocitos, (/ul)	25.490	6.000-12.000
Eosinófilos, (/ul)	255	100-700
Metamielocitos	0	
Bandas, (/ul)	765	0-300
Segmentados, (/ul)	19.627	3.000-9.000
Linfocitos, (/ul)	4.333	1.000-4.800
Monocitos, (/ul)	510	60-840
Observaciones		
Reticulocitos, (%)	52	0.8

Cuadro 3. Resultado del perfil hepático.

Prueba	Resultado	Valores de referencia (Tvedten, 2012)
ALT, (U/l)	1185	10-94
Proteínas totales, (g/dl)	7.4	5.3-7.6
Albúmina, (g/dl)	3.2	3.2-4.7
Globulinas, (g/dl)	4.2	1.5-3.5
Relación A/G	0.76	0.89-2.68

Tomando en cuenta los signos clínicos, la anemia regenerativa con reticulocitosis y la hemoglobinuria, se diagnostica AHIM. Al segundo día se administra prednisolona (Holliday®) a dosis de 1mg/kg vía intramuscular una vez al día, proteliv (Holliday®) 20 gotas vía oral dos veces al día y Ornipural® (Vetoquinol) 2ml vía subcutánea. El animal se mantuvo internado dos días más, en los cuales se continuó dando el mismo tratamiento indicado anteriormente. Se realizaron otras pruebas complementarias que mostraron resultados normales como electrocardiograma, medición de la presión arterial (Cuadro 4) y radiografías con vista ventro-dorsal de tórax y lateral de abdomen para descartar una neoplasia (Figura 9). Por otra parte, el lactato se encontraba moderadamente aumentado (3.9 mmol/L).

Cuadro 4. Medición de presión arterial en mmHg.

Sistólica	Diastólica	Media	Pulso
136	83	99	109
135	84	101	113
126	80	92	115
125	73	92	115
135	66	102	117

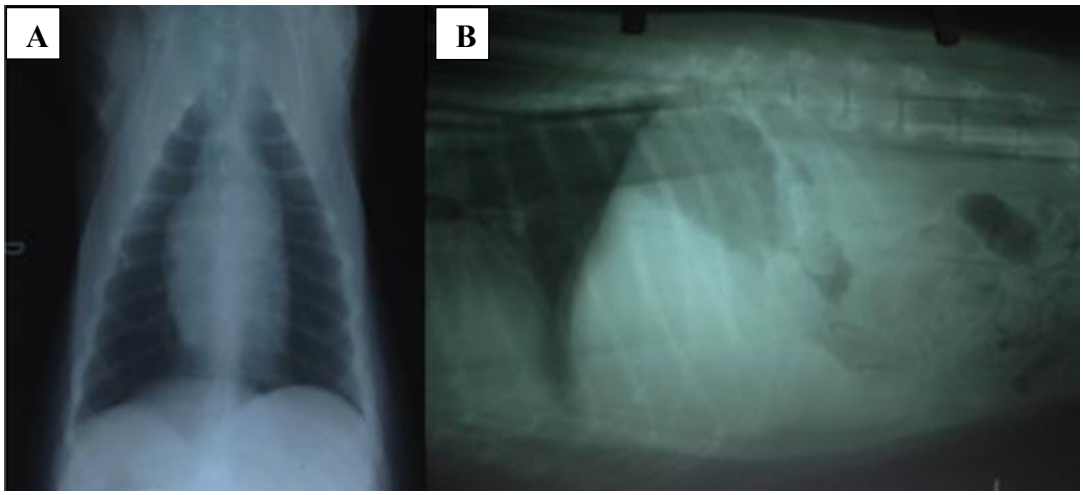

Figura 9. Radiografías con vista ventro-dorsal de tórax y lateral de abdomen de la paciente. (A) No se observan masas en tórax y los pulmones presentan radiopacidad normal; (B) a nivel abdominal se observa hepatomegalia y ausencia de masas.

Al cuarto día de estar internada se repite el hemograma (Resultado N^0 2, Cuadro 5), el cual aún mostraba anemia regenerativa, trombocitopenia y leucocitosis. Se toma la decisión de darla de alta debido a que la paciente no come ni muestra buen ánimo cuando los propietarios no estaban presentes y el internamiento podía estarle generando estrés. Se envió con tratamiento de prednisolona (Holliday®) 1mg/kg vía oral, dos veces al día, durante tres días, para luego continuar con una dosis de 1mg/kg una vez al día, además se le envió Hemofer-B12 (Interfarma) dos tabletas vía oral una vez al día, alimento Hepatic Royal Canin®, y se programa repetir el hemograma cuatro días después.

Cuadro 5: Resultado de hemogramas.

Variable	**Resultado N˚2**	**Resultado N˚3**	**Resultado N˚4**	**Valores de referencia** Laboratorio Análisis Clínico, UNA
Hemoglobina, (g/dl)	6	7	14	11-16
Hematocrito, (%)	18	20	40	36-47
Eritrocitos, (/ul)	1.670.000	2.130.000	5.290.000	5.500.000-8.000.000
V.C.M., (fl)	105	96	75	60-77
H.C.M., (pg)	38	33	26	
C.H.C.M., (g/dl)	36	35	34	32-36
Tamaño	Microcitosis (+)	Normocítico	Normocítico	
Forma	Característica	Característico	Característico	
Coloración	Hipocromía (+++)	Normocrómica	Normocrómica	
Plaquetas, (/ul)	5.000	33.000	449.000	200.000-500.000
Leucocitos, (/ul)	33.490	50.050	9.430	6.000-12.000
Eosinófilos, (/ul)	4.689	0		100-700
Metamielocitos	0	1.001		
Bandas, (/ul)	0	7.007	0	0-300
Segmentados, (/ul)	18.420	35.035	6.130	3.000-9.000
Linfocitos, (/ul)	10.382	5.005	3.112	1.000-4.800
Monocitos, (/ul)	0	2.002	188	60-840
Observaciones				
Reticulocitos, (%)	28			0.8

En la visita control, se realizó el tercer hemograma (Resultado N^0 3, Cuadro 5) que mostró mejoría en la serie roja, pero aumento de la serie blanca, el índice de reticulocitos baja a 6.34.

Se realizó un urianálisis (Cuadro 6) y se determinó que presentaba una infección urinaria. Para identificar las bacterias y su sensibilidad a antibióticos, se efectuó un cultivo de orina (Speed Biogram®, Virbac). Presentaba dos tipos de bacterias, una de la familia Enterobacteriaceae y otra del género *Proteus* spp., ambas sensibles a amoxicilina, amoxicilina más ácido clavulánico, cefalexina, enrofloxacina, marbofloxacina, difloxacina y flumequin.

Cuadro 6. Resultado de urianálisis.

Medición	**Resultado**	**Valores de referencia** (Barsanti, 2012)
Gravedad especifica	1018	1020-1030
pH	9.0	5.0-8.5
Leucocitos, (leu/ul)	100	<4
Nitritos	Negativo	Negativo
Proteínas, (mg/dl)	25	Trazas
Glucosa	Negativo	Negativo
Cetonas	Negativo	Negativo
Urobilinógeno, (mg/dl)	1.0	0.1-1.0
Bilirrubina, (mg/dl)	1	Trazas-1
Eritrocitos, (eritrocitos/hpf)	Negativo	<5

Con los resultados de los exámenes anteriores, el tratamiento consistió en continuar la administración de prednisolona 1 mg/kg una vez al día por una semana, 0.5 mg/kg/día durante otra semana, para finalizar con una dosis de 0.5 mg/kg día de por medio. Para combatir la infección urinaria se envió Marbofloxacina (Marbocyl®, Vetoquinol) 2mg/kg durante un mes.

La paciente se presentó a consulta 17 días después, se observó que tenía buen ánimo y no se encontraba ictérica, la dueña indica que ha tenido buen apetito. Se realiza un cuarto

hemograma (Resultado N^0 4, Cuadro 5) con resultado normal y se miden enzimas hepáticas, observándose la ALT y fosfatasa alcalina (ALP) fuera de los rangos normales (Cuadro 7).

Cuadro 7. Resultado del perfil hepático.

Prueba	**Resultado**	**Valor de referencia** (Tvedten, 2012)
ALT, (U/l)	177	10-94
AST, (U/l)	56	10-62
ALP, (U/l)	474	0-90
GGT, (U/l)	5	1-6
Bilirrubina, (mg/dl)	<0.5	0.1-0.6

Se le indicó terminar el tratamiento con prednisolona mencionado anteriormente y se receta Trihepat® (Labyes) 7.5 ml vía oral dos veces al día de por vida y Proteliv (Holliday®) 20 gotas vía oral dos veces al día. Además se sugiere que continúe con la dieta especial para problemas hepáticos.

3.3. Caso clínico Nº 2

3.3.1. Anamnesis y abordaje.

El paciente Nº 2 era un canino, hembra, sin raza definida, 5.52 kg y dos años de edad. La propietaria indica que hace dos días tenía melena y vómito, visitó otro centro veterinario en el que le enviaron antiácido, antidiarreico y antiemético pero había continuado decaída, sin apetito y a partir de ese día estaba postrada. En el examen objetivo general se observa ictericia, taquicardia, dolor abdominal y deshidratación de 8%.

Se tomó muestra de sangre para hemograma y química sanguínea, se realizó frotis sanguíneo que fue teñido con Diff Quick® (tinción tipo Romanowsky) y se observaron esferocitos (Figura 10).

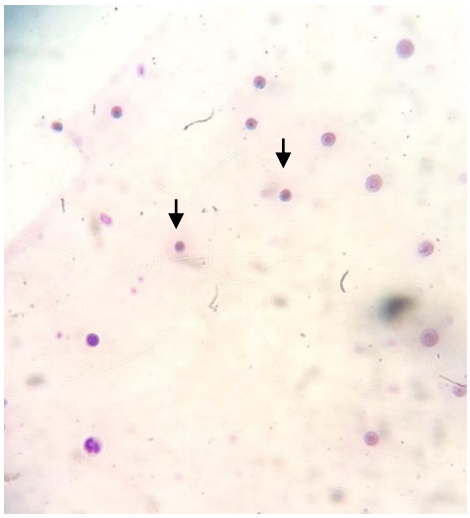

Figura 10. Presencia de esferocitos en frotis sanguíneo teñido con Diff Quick®.

Se interna para darle terapia de fluidos (NaCl 0.9% a una tasa de infusión de 79 ml/hr durante cuatro horas), complejo B (Alcames®) 1ml intravenoso y Ornipural® (Vetoquinol) 2ml vía subcutánea. El hemograma presentaba alteraciones importantes como anemia severa y leucocitosis con desviación a la izquierda (Cuadro 8). La química sanguínea indicaba fallo renal, aumento de la fosfatasa alcalina y bilirrubina (Cuadro 9).

Cuadro 8. Resultado hemograma.

Variable	**Resultado N˚1**	**Valores de referencia** Laboratorio Análisis Clínico, UNA
Hemoglobina, (g/dl)	5	11-16
Hematocrito, (%)	6	36-47
Eritrocitos, (/ul)	870.000	5.500.000-8.000.000
V.C.M., (fl)	74	60-77
H.C.M., (pg)	53	
C.H.C.M., (g/dl)	72	32-36
Tamaño	Normocítico	
Forma	Característica	
Coloración	Normocrómica	
Plaquetas, (/ul)	226.000	200.000-500.000
Leucocitos, (/ul)	47.800	6.000-12.000
Bandas, (/ul)	1.434	0-300
Segmentados, (/ul)	40.630	3.000-9.000
Linfocitos, (/ul)	5.736	1.000-4.800

Cuadro 9. Resultados de química sanguínea.

Prueba	**Resultado**	**Valor de referencia** (Tvedten, 2012)
Glucosa, (mg/dl)	47	53-117
Bilirrubina, (mg/dl)	>12.0	0.1-0.6
ALT, (U/l)	99	10-94
ALP, (U/l)	286	0-90
GGT, (U/l)	< 5	1-6
BUN, (mg/dl)	99	7-32
Creatinina, (mg/dl)	6.9	0.5-1.4
Lactato, (mmol/L)	18.7	-

Una vez que la paciente se encontraba hidratada, se tomó una muestra de orina por cistocentesis, la cual era de color "coca cola"; el análisis indicó infección, proteinuria y hemoglobinuria (Cuadro 10). Se le coloca como antibiótico Cefovecin sódico (convenia®, Zoetis) 0.6ml vía subcutánea. La sintomatología así como las pruebas complementarias sugería AHIM y se comprobó por medio de una prueba de hemaglutinación positiva, en la cual se colocó una gota de sangre en EDTA con dos gotas de NaCl 0.9% (Figura 11).

Cuadro 10. Resultado del urianálisis.

Medición	**Resultado**	**Valores de referencia** (Barsanti, 2012)
Gravedad específica	1020	1020-1030
pH	9.0	5.0-8.5
Leucocitos	4+	<4
Nitritos	1+	Negativo
Proteínas	4+	Trazas
Glucosa	Negativo	Negativo
Cetonas	1+	Negativo
Urobilinógeno	1+	0.1-1.0
Bilirrubina	1+	Trazas-1
Eritrocitos	2+	<5
Hemoglobina	3+	Negativo

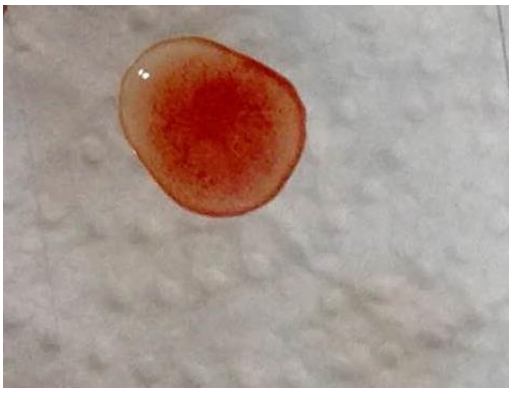

Figura 11. Prueba de autoaglutinación en solución salina.

Se toma la decisión de transfundir la paciente con sangre completa, no se realiza prueba de compatibilidad, pero la sangre del donante se encontraba tipificado como DEA 1.1 negativo. Previo al procedimiento se administró Difenhidramina (L- histamina®, Laboratorios Brovel S.A.) 0.5 mg/kg y Prednisolona 1% (Kela®) 1mg/kg vía intramuscular. La tasa de infusión fue de 27.4 ml/hr durante cuatro horas con el fin de alcanzar un hematocrito del 20%.

Al segundo día la paciente no mostró mejoría. La medición del hematocrito fue de 17%. Se le administra heparina sódica (Laboratorios Sanderson S.A.) 75UI/Kg vía subcutánea y prednisolona 1% (Kela®) 2.2 mg/kg vía intramuscular. La paciente fallece ese día en horas de la tarde.

3.4. Discusión caso clínico Nº 1 y Nº 2

La anemia hemolítica inmunomediada (AHIM) es un desorden hematológico común en perros, y se presenta con diferentes grados de severidad (Whelan et al., 2009; Orcutt et al., 2010). Se trata de una destrucción de las células rojas debido a una hipersensibilidad tipo II

(citotoxicidad dependiente de anticuerpos) (Laporta et al., 1996; Day, 1998; Day y Mackin, 2012).

Algunos signos clínicos que puede incluir y que se observaron en ambas pacientes son: mucosas pálidas, fiebre, letargia, anorexia, vómito, ictericia, pigmenturia (Piek et al., 2008; Piek et al., 2011; Day y Mackin, 2012). Además, la enfermedad se observa con mayor frecuencia en hembras (relación 4:1) (Laporta et al., 1996; Cota y Aguilar, 2000).

El diagnóstico de AHIM siempre se considera un reto; en la actualidad, todas las pruebas disponibles tienen sus limitaciones y es necesario dar un diagnóstico basado en la combinación de la historia clínica, sintomatología y algunas pruebas complementarias (Paes et al., 2013). Según Davidow y Oncken (2004), "el diagnóstico de AHIM se basa en la presencia de al menos dos de las siguientes características: esferocitosis, respuesta regenerativa con reticulocitos elevados o policromasia, hemólisis caracterizada por bilirrubinuria, hiperbilirrubinemia, hemoglobinuria o hemoglobinemia, aglutinación positiva o prueba de Coombs positiva. Además, es necesario que presenten un hematocrito menor de 25% y descartar la presencia de otras enfermedades". Otros criterios para el diagnóstico según Weiss y Tvedten (2012) son "un incremento moderado en las proteínas totales (7.2 g/dl), marcada leucocitosis (54.000/ml) y un índice de reticulocitos mayor a tres".

Las pacientes Nº 1 y Nº 2 fueron diagnosticadas utilizando pruebas diferentes; sin embargo, ambas cumplieron con al menos tres de los criterios que se señalaron anteriormente. En el caso de la paciente Nº 1, la presencia de anemia marcada y un índice de reticulocitos mayor a tres, así como la presencia de hemoglobinuria permitieron el diagnóstico. En el caso de la paciente Nº 2, el diagnóstico se confirmó por la presencia de anemia marcada, esferocitos en el frotis sanguíneo y prueba de autoaglutinación positiva.

La hemólisis puede clasificarse como intravascular o extravascular. Las inmunoglobulinas, IgM o IgG, con o sin complemento, se depositan en las membranas de los glóbulos rojos causando su destrucción. La IgM activa el complemento intravascular, mientras que la IgG media hemólisis causada por macrófagos en el hígado, bazo, médula ósea y otros sitios en los que actúan los macrófagos (Piek et al., 2008; Tilley y Smith, 2011).

Ambas pacientes presentaron hemoglobina y bilirrubina en orina, así como hiperbilirrubinemia. Los síntomas anteriores concuerdan con hemólisis intravascular. Como menciona Paes y colaboradores (2013), "la hemólisis intravascular genera hemoglobinemia y, o hemoglobinuria, hiperbilirrubinemia y bilirrubinuria". Además, Weiss y Tvedten (2012) afirman que la mejor prueba de hemolisis intravascular es la hemoglobinuria y la hemolisis en plasma o suero.

Los glóbulos rojos dañados durante la hemólisis intravascular se remueven por macrófagos, por lo tanto, la hemólisis extravascular siempre acompaña la hemólisis intravascular (Weiss y Tvedten, 2012). Por otra parte, existen perros con AHIM que presentan anticuerpos IgM e IgG, lo que resulta en una combinación de hemólisis intravascular y extravascular (Paes et al., 2013).

El signo clínico de ictericia se encontraba presente en ambas pacientes, y se puede explicar por el incremento en la producción de bilirrubina y una disminución moderada en el aclaramiento hepático de la misma como resultado de una necrosis centrolobular causada por hipoxia (Richter, 2003). Este daño a nivel hepático es el causante de generar el aumento de las enzimas estructurales de dicho órgano en ambas pacientes.

La leucocitosis con desviación a la izquierda es un hallazgo de laboratorio frecuente en pacientes con AHIM (Piek et al., 2008), se observó en la paciente N° 1 y N° 2, y se asocia con

severas lesiones histopatológicas. Como respuesta inflamatoria, los leucocitos son liberados al torrente sanguíneo y la médula ósea incrementa su producción para compensar (Piek et al., 2008). Además, las citoquinas, tal como el factor de necrosis tumoral, interleucina uno e interleucina seis, son liberadas por los fagocitos, actuando como pirógenos y atrayentes de neutrófilos, lo que produce fiebre así como leucocitosis con desviación a la izquierda (Piek et al., 2008).

En gran cantidad de enfermos, tal como en la paciente Nº 1, la trombocitopenia también se presenta junto con AHIM (Síndrome de Evans), esta condición se ha reportado en un 65 a 70% de los perros enfermos y un valor menor o igual a 15.000 plaquetas/ uL sugiere trombocitopenia inmunomediada (Orcutt et al., 2010). La presencia de petequias en algunos pacientes pueden ser el resultado de una destrucción inmunomediada de plaquetas (Piek et al., 2008).

Según Piek y colaboradores (2008), "un incremento en la urea plasmática en pacientes con AHIM puede ser el resultado de daño renal causado por hipoxia, esto conjunto con enfermedad renal tromboembólica y factores prerrenales". En la paciente Nº 2, es muy probable que además de la AHIM se presentara un fallo renal concomitante, ya que la urea y creatinina se encontraban aumentadas.

Uno de los criterios para el diagnóstico de AHIM en la paciente Nº 2 fue la presencia de esferocitos. Los esferocitos son eritrocitos que presentan daño a nivel de la membrana celular causado por la activación del complemento o fagocitosis de una porción de la membrana por compromiso osmótico o daño al citoesqueleto, generando esa forma redondeada y con menor diámetro (Whitley, 2007). Un 82% de los perros con AHIM

presentan esferocitos en los frotis sanguíneos y su observación es una de las características más comunes e importantes para el diagnóstico (Weiss y Tvedten, 2012).

Durante la examinación del frotis sanguíneo de la paciente Nº 2, no se contabilizó el número de esferocitos en diferentes campos ópticos y tampoco se calculó un porcentaje. La sola presencia de esferocitos fue tomada como una característica para el diagnóstico de AHIM.

La prueba de aglutinación en solución salina consiste en mezclar una gota de sangre colectada con anticoagulante EDTA (Ácido etildiaminotetraacético) con una gota de salina fisiológica. Si existe presencia de suficientes anticuerpos contra los glóbulos rojos, la aglutinación será visible macroscópica y microscópicamente, confirmando la presencia de AHIM (Smith y Tappin, 2012).

La medición de lactato sanguíneo ha sido utilizada en medicina veterinaria como un predictor de sobrevivencia en animales con diferentes enfermedades (Holahan et al., 2010). El aumento de la concentración de lactato sanguíneo se desarrolla cuando la tasa de producción de lactato en el tejido hipóxico excede la tasa de metabolismo de lactato en el cuerpo (Holahan et al., 2010). El intervalo de referencia para la concentración de lactato en plasma es de 0.3–2.5 mmol/L (Holahan et al., 2010), este parámetro se ha establecido para perros adultos sanos.

Ambas pacientes se encontraban con concentraciones superiores a las establecidas, sin embargo, la paciente Nº 1 presentaba un incremento moderado, mientras que la paciente Nº 2 tenía un incremento exorbitante, evidenciando que el daño multiorgánico era más severo y su pronóstico malo.

Existen causas secundarias de hemólisis que deben descartarse, tal como: infecciones, neoplasias, torsión esplénica, trastornos hemolíticos hereditarios como deficiencia de piruvatocinasa o fosfofructocinasa y exposición reciente a fármacos (aspirinas, fenotiacina,

acetaminofén), toxinas (fosfolipasas del veneno de serpiente) y vacunas (Cota y Aguilar, 2000; Meneses, 2014). La exclusión de varias causas secundarias de AHIM mencionadas anteriormente, se realiza mediante una buena anamnesis y examen objetivo general, así como una interpretación correcta de las pruebas complementarias.

Se considera esencial el diagnóstico por imágenes de tórax y abdomen para excluir de forma macroscópica la presencia de neoplasias u otras formas de enfermedad sistémica que pueda inducir AHIM (Swann y Skelly, 2013). En el caso de la paciente Nº 1, las tomas radiográficas no mostraron presencia de masas, se evidenció un agrandamiento hepático que muy probablemente se debía a la eliminación extravascular de eritrocitos.

La raza Cocker spaniel, a la cual pertenece la paciente Nº 1, se asocia con cierta predisposición genética a desarrollar la enfermedad antes mencionada; otras razas que han sido comúnmente afectadas son el Pastor Inglés, Caniche, Setter Irlandés, Cobrador Dorado y Springer Spaniel Inglés. En perros se reporta que la edad media en la cual se presenta AHIM es entre los 5 a 6 años (Day, 1998; Tilley y Smith, 2011; Day y Mackin, 2012).

El tratamiento de elección contra AHIM han sido las drogas inmunosupresoras, principalmente los corticosterioides. Este fármaco, se encarga de bloquear la interacción del receptor Fc del fagocito con la inmunoglobulina unida al eritrocito y disminuye la unión de inmunoglubulina y complemento a los glóbulos rojos (Day y Mackin, 2012). Swann y Skelly (2013) reportan que los rangos de dosis para dos de las drogas más utilizadas son: prednisona/prednisolona 1-8 mg/kg/día y dexametasona 0.2-1mg/kg/día.

En ambas pacientes, se inició una terapia con prednisolona a dosis de 1mg/kg como abordaje inicial. En la paciente Nº 1, cuando se logró descartar la presencia de otra patología se

subió la dosis a 2mg/kg al día por tres días para luego dar dosis decrecientes, abarcando en total un mes de tratamiento.

Un estudio realizado por Piek y colaboradores (2008) reportó una duración media de tratamiento con prednisolona de tres meses. Son pocos los animales con AHIM que requieren tratamiento por más de seis meses (Piek et al., 2008).

Una segunda línea de tratamiento es el uso de drogas como la Azathioprina y ciclosporina, ambas causan inmunosupresión adicional y pueden utilizarse conjunto con la prednisolona de forma inmediata o añadirse después según lo requiera el paciente (Swann y Skelly, 2013). El rango de dosis de la ciclosporina es de 3-8mg/kg/día, y el de la azathioprina es de 1-2.7mg/kg/día (Swann y Skelly, 2013).

Sin embargo, Piek y colaboradores, (2011) en un estudio comparativo para determinar la resolución y supervivencia de perros con AHIM idiopática tratados con prednisolona versus prednisolona más azathioprina, concluyeron que no existe beneficio en la adición de azathioprina como inmunosupresor al tratamiento estándar con prednisolona. Además, sugieren que la adición de esta droga en el protocolo de tratamiento, debe ser considerada únicamente cuando el paciente no responde a la prednisolona y después de dos o tres semanas de tratamiento.

El progreso de los pacientes se observa en el hemograma (aumento de hematocrito, disminución de reticulocitos y leucocitos) (Kidd y Mackman, 2013), aunque Piek y colaboradores (2008) menciona que “varios autores sugieren realizar el test de Coombs y fragilidad de células rojas para categorizar la respuesta de los pacientes”. En el caso de la paciente Nº 1 se realizaron hemogramas de control y química sanguínea, observando el progreso de forma favorable a partir de los ocho días de haber iniciado el tratamiento con

prednisolona. Es importante monitorear mejoras clínicas y correlacionarlas con las pruebas complementarias, un test de Coombs positivo conjunto con mejoras clínicas podría no ser significativo en etapas iniciales del tratamiento.

La mortalidad asociada con AHIM es bastante alta, abarcando un rango de 21% a 83% y con mayor ocurrencia en las primeras dos semanas de ser diagnosticados (Piek et al., 2008; Kidd y Mackman, 2013). Este rango tan amplio de mortalidad se puede deber a la gran variedad de complicaciones que se presentan con la enfermedad y en ocasiones a la falta de ejecución de exámenes complementarios que ayudan a dar un diagnóstico.

En pacientes con anemia muy severa es necesario realizar transfusiones sanguíneas, tal como ocurrió en la paciente Nº 2. La decisión de transfundir pacientes con AHIM debe basarse en su condición clínica, en lugar de la corrección de los valores de laboratorio (Das et al., 2014). Das y colaboradores (2014), sugieren que las pruebas mínimas que deben realizarse a estos pacientes para ser transfundidos son: prueba directa de antiglobulina, detección de anticuerpos y prueba de autocontrol (se enfrenta el suero del receptor con sus propios eritrocitos). Las pruebas cruzadas muchas veces no dan resultados importantes, porque el autoanticuerpo suele dirigirse contra antígenos eritrocíticos que se encuentran en la mayor parte de los eritrocitos caninos (Cota y Aguilar, 2000). Como se mencionó anteriormente, a la paciente Nº 2 no se le realizaron pruebas previas a la transfusión pero la sangre que recibió se encontraba tipificada.

Idealmente, el tipo sanguíneo del donador y del receptor debe ser identificado, pero como alternativa se puede utilizar un donador que sea negativo a los antígenos eritrocíticos de perro (DEAs) 1.1, 1.2 y 7, los cuales son los antígenos de células rojas sanguíneas que causan más reacción (Weiss y Tvedten, 2012). Se recomienda la profilaxis antes de la transfusión con

inmunosupresores, la dexametasona por su acción rápida se prefiere como primera opción, los antihistamínicos también pueden utilizarse (Abrams-Ogg, 2000; Cota y Aguilar, 2000; Tilley y Smith. 2011).

En la paciente Nº 2, se utilizó prednisolona como inmunosupresor, esta droga ha sido utilizada anteriormente para dicho fin en transfusiones sanguíneas por el médico veterinario a cargo. La profilaxis no garantiza que no ocurran reacciones alérgicas (Abrams-Ogg, 2000).

La heparina no fraccionada ha sido utilizada como agente tromboprofiláctico en pacientes con AHIM (Kidd y Mackman, 2013), en este caso se utilizó esta droga en la paciente Nº 2. Se han realizado estudios *in vitro* que demuestran que la heparina inhibe el complemento así como la generación de trombina inducida por hemólisis (Kidd y Mackman, 2013). Su efecto se basa en la unión reversible a la antitrombina III, lo cual inhibe la acción de varios de los factores de coagulación (Kidd y Mackman, 2013). Además se adhiere a la pared endotelial y les da una carga negativa, y así impide la unión de plaquetas y su agregación (Riviere y Papich, 2009).

Ambas pacientes presentaron alteraciones en la medición de enzimas hepáticas, la relación entre el fallo hepático y la AHIM ha sido comúnmente diagnosticado en perros, por lo que el uso de hepatoprotectores es conveniente (Richter, 2003). Dentro de los medicamentos más utilizados se encuentra el ácido ursodeoxycólico que promueve el flujo biliar y disminuye la viscosidad de la bilis, tiene propiedades antiinflamatorias e inmunomoduladoras, la vitamina E y la S-adenosilmetionina (SAMe) que está relacionada con detoxificación de toxinas y protección contra daño oxidativo (Smith et al., 2006). La dieta también puede ser modificada para aportar proteína de alta calidad (Smith et al., 2006).

Las pacientes, mientras se encontraban internados, se utilizó el Ornipural® (Vetoquinol) como hepatoprotector, este producto, por sus principios activos, tiene propiedades hepatoprotectoras, lipotropas y diuréticas (Vetoquinol, 2015). A la paciente Nº 1 se le recetó Trihepat® (Labyes) y Proteliv® (Holliday) para ser administrados en la casa, y el tiempo de tratamiento se debía extenderse hasta que las enzimas hepáticas se normalizaran.

El Trihepat® (Labyes) contiene silimarina, colina y metionina, lo que favorece el metabolismo de los ácidos grasos, actúa como antioxidante e inhibe los efectos citotóxicos, inflamatorios y apoptóticos del factor de necrosis tumoral (TNF) (Labyes, 2015). Por otra parte, el Proteliv® (Holliday) se utiliza en casos de colecistitis y colangitis, pues contribuye a la expulsión de la bilis retenida en la vesícula, disminuyendo la ictericia presente (Vademecum Sani, 2015).

El uso de antibióticos en pacientes con AHIM ha sido reportado. Sin embargo, Orcutt et al. (2010) afirma que no existe asociación significativa con el tipo de antimicrobiano, o la duración de su aplicación con la sobrevivencia de los pacientes. En el caso de la paciente Nº 1, se utilizó doxiciclina en una etapa temprana del tratamiento, porque uno de los diagnósticos diferenciales era infección por hemoparásitos, cuando esto fue descartado, se suspendió ese antibiótico.

3.5. Caso clínico N^0 3

3.5.1 Anamnesis y abordaje del caso

Se presentó a la clínica una iguana verde (*Iguana iguana*), macho, de 1.98kg y 4 años de edad. El motivo de la consulta era dificultad respiratoria durante tres días, secreción nasal e

inapetencia. Los propietarios indicaron que el reptil no convivía con otros animales y que se encontraba libre dentro de la casa. No recibía luz solar directamente pero tenía un bombillo de luz ultravioleta en uno de los cuartos. Durante los fines de semana tenía acceso a luz solar directa por 15-20 minutos. La temperatura a la que se encontraba era de aproximadamente 25ºC y la humedad del 70%. La alimentación consistía en frutas (mango, uvas), hojas verdes (culantro, apio) y alimento procesado para iguanas de venta comercial.

En el examen físico, se observa que el animal tenía dificultad o dolor a la hora de respirar, estaba alerta, tenía postura y tono muscular normal. Las mucosas estaban rosadas, la cabeza, cavidad oral, ojos, oídos, narinas y cuello estaban normal. Se encontraba mudando la piel y escamas, los miembros anteriores, posteriores y la cola estaban normales. Durante la auscultación pulmonar no se detectaron problemas. A la palpación abdominal se sentía una masa que al ser manipulada molestó al animal. Se tomaron dos radiografías con vistas latero-lateral y ventro-dorsal (Figura 12 y 13) donde se logra observar la presencia de cuatro tornillos a nivel intestinal.

Figura 13. Radiografías con vista ventro-dorsal de cavidad celómica en una iguana (*Iguana iguana*), se logra observar la presencia de cuatro tornillos en intestino y el estómago distendido.

Figura 12. Radiografías con vista latero-lateral de cavidad celómica en una iguana (*Iguana iguana*), se logra observar la presencia de cuatro tornillos

El animal se internó para realizarle una enterotomía al día siguiente. Se tomó una muestra de sangre de la vena coccígea con una jeringa que fue heparinizada previamente, se midió el microhematocrito (36%), proteínas totales (6 g/dl) y glicemia (163 mg/dl), los cuales se encontraban dentro de los rangos normales. Al mismo tiempo se realizó un frotis sanguíneo que fue teñido con Diff Quick® (tinción tipo Romanowsky) en el que se observó poca presencia de heterofilos (Figura 14).

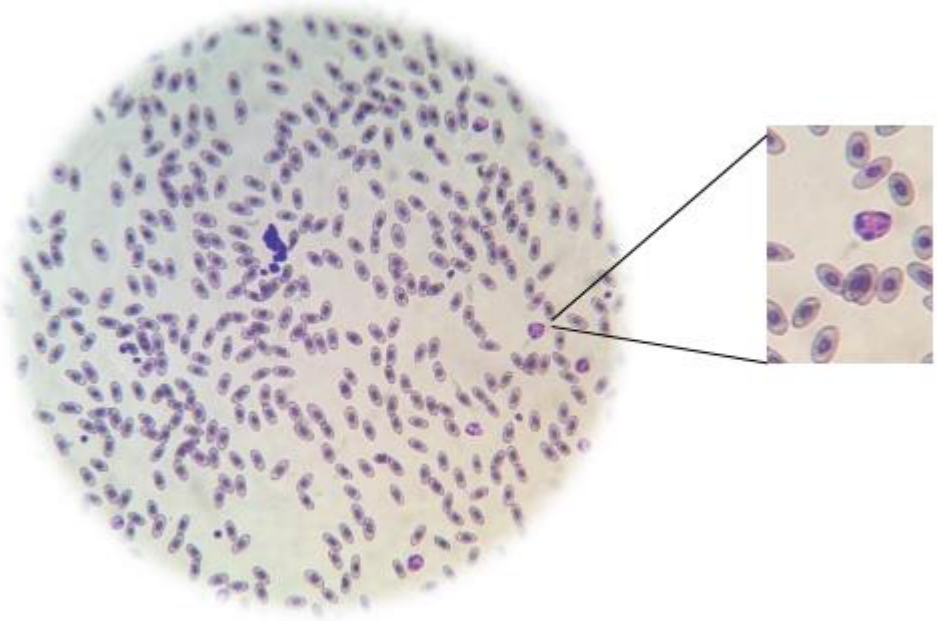

Figura 14. Frotis sanguíneo de una Iguana verde teñido con Diff Quick®. Se observa poca cantidad de heterofilos.

3.5.2. Preoperatorio, procedimiento quirúrgico y postoperatorio

Se realizó una celiotomía para ingresar al intestino y remover los objetos extraños. Se premedicó 30 minutos antes de la inducción anestésica con tramal 5 mg/kg (Intradol®, Alcames), midazolam 1.5 mg/kg (Dozilam ®, Holliday) y enrofloxacina 5 mg/kg (Baytril®, Bayer) diluido en solución salina, todos estos medicamentos se colocaron vía intramuscular en los miembros anteriores. La inducción se realizó con propofol 3mg/kg (Claris) vía intravenosa por la vena yugular (Figura 15), el mantenimiento con isoflurano al 2% y una tasa de flujo de oxígeno de 1L/min por medio de un tubo endotraqueal calibre 2.0 sin balón (Figura 16). El sistema de anestésico era cerrado y se aplicó ventilación manual cada 10 segundos.

Figura 15. Catéter yugular para administración de propofol como agente de inducción.

Figura 16. Colocación de tubo endotraqueal en una iguana para recibir anestesia inhalatoria durante enterotomía.

El paciente se colocó en recumbencia dorsal sobre un paño y una manta térmica, además de botellas de agua tibia a los lados. La zona se preparó asépticamente para la cirugía lavando con jabón de clorhexidina, se le colocó el monitor cardiaco con electrodos que se ubicaron a ambos lados de las axilas y en el pliegue entre el miembro posterior izquierdo y el abdomen. Se colocó un termómetro de sonda esofágica.

La incisión fue medial, con cuidado de no dañar la vena abdominal ventral y durante la apertura de la pared celómica no se observó nada anormal. Se ubicó el estómago y posteriormente el intestino delgado donde se encontraban los objetos extraños. No había signos de necrosis. Se realizó una enterotomía de aproximadamente 3cm de longitud y caudal a los objetos, se removió contenido intestinal y los cuatro tornillos (Figura 17). El intestino fue suturado con Maxon # 3-0 en un patrón simple discontinuo, posteriormente se lavó la cavidad con solución salina tibia. La piel fue suturada con un patrón de eversión utilizando Nylon # 2-0 (Figura 18).

Figura 17. Tornillos extraídos del tracto intestinal de una iguana.

Figura 18. Suturada con patrón de eversión en la piel de una iguana.

El paciente se dio de alta el mismo día de la cirugía y como tratamiento posoperatorio se envió enrofloxacina 5mg/Kg (Bioquin®, BIO-ZOO) vía oral, una vez al día y metronidazol (Lisan®) 20 mg/Kg por vía oral una vez al día durante siete días, así como tramadol (Tramadol®, Grunental) 5mg/kg vía oral una vez al día por tres días. Luego de diez días, el paciente regresó al centro médico para remover las suturas de piel y valorar el estado general, los propietarios indicaron que el animal se encontraba comiendo y defecando de manera normal.

3.6. Discusión caso clínico Nº 3

Los desórdenes del sistema digestivo son uno de los motivos de consulta más comunes en reptiles. La sintomatología clínica de problemas en este sistema es muy variable debido a las diferencias anatómicas y fisiológicas de cada sección que lo compone. Lo anterior genera

un desafío para los médicos veterinarios cuando se trata de elegir un plan diagnóstico y de tratamiento correcto (Mans, 2013).

Las iguanas, al igual que muchos reptiles, consumen una gran variedad de alimentos si se les ofrece y dada esta gran variabilidad en las formas y texturas, existe un riesgo de consumo de objetos extraños que podrían confundirse con alimento. Es común la ingesta de arena o grava, que puede utilizarse como substrato en los recintos. Se ha reportado la presencia de objetos extraños en el tracto gastrointestinal de tortugas y lagartijas, y con menor incidencia en serpientes. El consumo puede ser incidental o activo (pica o geofagia) (Büker et al., 2010; Yarto, 2011; Mans, 2013).

Los signos clínicos asociados con la presencia de objetos extraños en el tracto gastrointestinal son poco específicos e incluyen: anorexia, deshidratación, disminución de deposiciones fecales y letargia (Mans, 2013). En culebras y lagartijas puede existir distención abdominal y algunos objetos extraños podrían palparse en el examen físico (Mans, 2013).

Poder diagnosticar anorexia en un reptil es difícil, un período prolongado de ayuno puede deberse a una sobrealimentación, falta de ejercicio o temperatura inadecuada (Mitchell, 2010). La condición corporal puede ayudar a determinar si el período de anorexia es realmente un problema médico (Mitchell, 2010).

El paciente presentaba una condición corporal buena, pero los propietarios afirmaban que había un cambio en su comportamiento de alimentación, siendo éste de forma aguda. Además, a la palpación abdominal se logró sentir una masa, por lo que se tomó la decisión de realizar un estudio radiográfico, el cual reveló la presencia de cuatro objetos radiodensos, semejantes a tornillos y el estómago distendido con gas.

Las imágenes radiográficas pueden revelar la presencia de un objeto extraño, especialmente si es de material radiodenso, pero objetos de madera o plástico son difíciles de detectar a menos que las piezas ingeridas sean muy grandes (Mans, 2013). De forma general, las radiografías simples en reptiles muestran una visualización pobre del tracto gastrointestinal, pero pueden llevarse a cabo como una de las primeras pruebas complementarias para un diagnóstico (Büker et al., 2010). Un mínimo de dos vista radiográficas son necesarias para la evaluación de un reptil, tomándose generalmente una vista lateral y otra ventro-dorsal (Mitchell, 2010).

Otro de los signos clínicos que presentaba el paciente era dificultad respiratoria, especialmente durante la inspiración. Según Yarto (2011), las enfermedades respiratorias en reptiles son frecuentes y multifactoriales, pudiendo darse por causas infecciosas (virus, bacterias, hongos, parásitos) o no infecciosas.

A pesar de que el paciente presentaba disnea, a la auscultación de los campos pulmonares no se identificó alguna anormalidad. Dentro de los diagnósticos diferenciales de enfermedades respiratorias que ocasionan disneas inspiratorias se encuentran las neumonías y el alojamiento de objetos extraños en las vías aéreas altas; el descarte de cualquiera de estas patologías se realiza por medio de estudios radiológicos (Mitchell, 2010).

Las tomas radiográficas del paciente no evidenciaron alguna anormalidad a nivel pulmonar que fuera sugestiva de neumonía, y la examinación de las vías aéreas altas no evidenciaba la presencia de objetos extraños.

Los propietarios manifestaron que el animal había tenido secreción nasal. En reptiles, existen glándulas de sal que ayudan en la regulación del sodio, el potasio y el cloro en la

sangre (Martínez-Silvestre et al., 2011). La secreción transparente de esas sales pudo ser confundida con una secreción nasal anormal por parte de los propietarios.

La presencia de objetos extraños dentro del tracto gastrointestinal no siempre lleva a una obstrucción o enfermedad clínica; en el caso de una obstrucción, el tratamiento es quirúrgico (Mans, 2013). A pesar de que el paciente no fue diagnosticado con una obstrucción intestinal, el tratamiento quirúrgico fue la primera elección debido a la naturaleza de los objetos extraños y el riesgo de una perforación intestinal.

La presencia de objetos extraños puede provocar una disminución de las deposiciones fecales o ausencia de las mismas, lo que a la vez permite diferenciar entre obstrucciones parciales o completas (Mans, 2013). El paciente no presentaba historia de irregularidades en la defecación, tal como constipación o disminución en la frecuencia o cantidad, esto pudo deberse a que los objetos extraños no habían causado una obstrucción y a que los dueños identificaron signos de comportamiento anormales muy temprano en su mascota.

La preparación antes de una cirugía en reptiles es similar a la de los mamíferos, debe realizarse una examinación física, radiografías y pruebas de laboratorio para conocer la condición en la cual se encuentra el paciente y poder clasificarlo de acuerdo al riego anestésico y quirúrgico al que será sometido (Mader et al., 2005). Se pueden realizar exámenes hematológicos y químicas sanguíneas (Mader et al., 2005). La muestra de sangre puede colectarse con una jeringa previamente impregnada con heparina o EDTA y los tubos también pueden contener cualquiera de estos dos anticoagulantes (Mader et al., 2005; Saggese, 2009).

En el caso de iguanas verdes, se puede utilizar EDTA como anticoagulante para realizar exámenes hematológicos, ya que permite una buena tinción y no se observa lisis eritrocitaria (Martínez-Silvestre et al., 2011). El citrato no se aconseja porque provoca

cristalización de la hemoglobina y produce hemólisis (Martínez-Silvestre et al., 2011). La heparina, ha sido el anticoagulante de elección en reptiles por permitir realizar exámenes hematológicos y química sanguínea con una sola muestra pero tiene el inconveniente de que puede afectar el recuento de las células al causar agregación de leucocitos y trombocitos, además genera una coloración azulado en los frotis sanguíneos (Campbell, 2006; Martínez-Silvestre et al., 2011; Copete-Sierra, 2013).

Se sugiere realizar frotis con una muestra fresca de sangre y colectada sin utilizar ningún tipo de anticoagulante en la jeringa para evitar hemólisis o cambios en la coloración de los eritrocitos (Saggese, 2009). Los frotis se pueden teñir con Diff Quick (Saggese, 2009) tal como se realizó en este caso.

Al paciente no se le realizó examen hematológico, sin embargo, según Mitchell (2010), en reptiles con objetos extraños en tracto gastrointestinal, es común observar una respuesta inflamatoria. Generalmente existe una leucocitosis (valor de referencia normal: 5.000-15.000 celulas/μL), pero en los casos que los leucocitos no se encuentran aumentados, el animal presentará una severa monocitosis (>1.500 células/μL) (Mitchell; 2010).

Dentro del recuento diferencial leucocitario, los heterófilos, se ven incrementados cuando hay enfermedades inflamatorias, especialmente infecciosas o que generan daño tisular (Martínez-Silvestre et al. 2011). En un leucograma, estas células pueden representar el 40% del recuento diferencial (Martínez-Silvestre et al.2011). La observación de heterófilos tóxicos es sugestivo de infección, inflamación severa o necrosis, y se ha reportado su presencia en una iguana verde con un cuerpo extraño en colon (Copete-Sierra, 2013; Villalobos, 2015).

El valor del hematocrito en el paciente fue de 36%, lo cual se considera normal. Además, al examen físico no se evidenció algún signo de anemia, tal como mucosa oral

pálida, letargia o depresión. El rango de referencia del hematocrito en reptiles es de 20% a 45% (Saggese, 2009).

El análisis bioquímico del plasma permite obtener información fisiológica importante del paciente. Para estas especies, se recomienda medir electrolitos (sodio, potasio, cloro, fósforo y calcio), ácido úrico, enzimas como la aspartato aminotransferasa (AST) y creatincinasa (CK) (Mitchell, 2010).

La glucosa es un parámetro muy variable, en general, los niveles de glucosa en sangre de reptiles van de 50-150 mg/dl (Martínez-Silvestre et al., 2013). En el paciente, el valor de la glicemia estaba levemente aumentado, pero una hiperglicemia no indica enfermedad pancreática o *Diabetes mellitus*; sino que se relaciona con problemas metabólicos, sistémicos o variables fisiológica; un aumento de temperatura también conduce a una elevación de la glicemia (Mitchell, 2010; Martínez-Silvestre et al., 2013).

Las proteínas totales del paciente se encontraban dentro del rango normal. Según Martínez-Silvestre y colaboradores (2013) la concentración de proteínas plasmáticas varía entre 3 a 8 g/dl y cuando existe una respuesta inflamatoria, como es de esperar cuando se encuentran objetos extraños en tracto gastrointestinal, su concentración podría aumentarse por aumento de la fracción de globulinas. Es muy probable que este patrón no se evidenciara en este caso porque, tal como se mencionó anteriormente, los propietarios identificaron cambios de comportamiento de forma muy rápida, permitiendo un abordaje pronto del paciente.

Un aumento de proteínas totales también podría asociarse a deshidratación (Martínez-Silvestre et al., 2013), uno de los signos clínicos de presencia de objetos extraños en tracto gastrointestinal (Mans, 2013). Los valores normales del paciente permitieron reafirmar lo que se evaluó durante el examen objetivo general, en el que se descartó la deshidratación.

Durante el internamiento, el paciente se mantuvo en ayuno para realizar la cirugía gastrointestinal, además se le colocó una lámpara de luz ultravioleta. Mader y colaboradores (2005) recomiendan mantener al paciente dentro de su rango de temperatura óptimo, el cual es de 32ºC o más en el caso de iguanas, esto permitirá que la inducción, mantenimiento y recuperación de una intervención quirúrgica sean mejores, además de que la farmacocinética de los medicamentos administrados podrá ajustase a lo que reporta la literatura.

La desinfección del área quirúrgica puede realizarse con yodopovidona o clorhexidina (Mader et al., 2005). La ventaja de la clorhexidina es que posee un amplio espectro de actividad y una actividad residual alta (Mader et al., 2005).

Existe una variedad de protocolos anestésicos que han sido reportados en reptiles, en todo caso, siempre se recomienda evadir la administración de un solo fármaco en dosis alta y más bien utilizar varias drogas combinadas con acción sinérgica, lo que permite emplear dosis menores de cada una (Sladky y Mans, 2012). En este caso, la premedicación se realizó con una benzodiacepina, tramal para el control del dolor y antibiótico, para luego realizar una inducción con propofol. La dosis de propofol utilizada en este caso fue 2mg/kg menor a la recomendada por Sladky y Mans (2012), no obstante, el paciente mostraba profundidad anestésica y la intubación se realizó sin inconvenientes.

En reptiles, se utiliza una gran variedad de antibióticos, sin embargo, la elección debe hacerse sobre aquellos antibióticos que tengan un rango estrecho de acción para reducir el riesgo de desbalance microbiano hacia bacterias patógenas y disminución de bacterias comensales y enteropáticas (Gibbons, 2014). Dentro de los antibióticos comúnmente utilizados se encuentran: amikacina, azitromicina, ceftazidima, enrofloxacina, marbofloxacina, metronidazol y oxitetraciclina (Gibbons, 2014).

En el tracto gastrointestinal de reptiles se han identificado bacterias como *E. coli, Proteus, Aeromonas, Citrobacter, Pseudomonas, Yersinia enterocolitica, Salmonella, Vibrio*, entre otras (Yarto, 2011). Todas ellas son parte de la flora normal, pero en condiciones patológicas pueden invadir a su hospedero, las enteritis generalmente se producen por bacterias comensales gramnegativas (Yarto, 2011).

Todo reptil que se someta a una anestesia por más de 15 minutos debe de ser entubado, esto debido a que requerirá ventilación asistida y además puede administrarse anestesia inhalatoria (Sladky y Mans, 2012). Se prefiere el uso de tubo endotraqueal sin balón y para su colocación se sugiere aplicar lidocaína en la glotis, facilitando el procedimiento (Sladky y Mans, 2012). Se recomienda ventilar dos a cuatro veces por minuto y limitar la presión inspiratoria a <10cm H_2O (Sladky y Mans, 2012).

La concentración alveolar mínima (MAC) de isoflurano para las iguana verdes (*Iguana iguana*) es de 2.1% (Mosley et al., 2004; Sladky y Mans, 2012). Dentro de los efectos que genera el isoflurano en el sistema cadiovascular se encuentra la diminución de la presión sanguínea conforme se aumenta la concentración del mismo (Mosley et al., 2004).

Los animales que se someten a un proceso anestésico, deben ser monitoreados durante el mismo, en el caso de las iguanas, la profundidad anestésica se puede asociar con completa ausencia de movimiento, relajación muscular, ausencia de respuesta al dolor y ausencia de reflejo palpebral y corneal (Sladky y Mans, 2012). El monitoreo cardiovascular se realizó con electrocardiografía. Sin embargo, Mader y colaboradores (2005) prefieren que se realice con Doppler o sonografía, para medir la fuerza de bombeo del corazón.

Cuando se realiza una celiotomía en lagartijas o cocodrilos, se debe tener especial cuidado con la gran vena abdominal ventral, la cual se encuentra bajo la pared abdominal

unida por una extensión de la membrana celómica ventral (Mader et al., 2005). Esta vena, es una confluencia de las venas pélvicas bilaterales y su recorrido inicia aproximadamente a un cuarto de distancia del borde craneal del hueso púbico sobre la línea media hasta el ombligo, donde se dobla 90^0 hacia dorsal y confluye con la vena hepática (Mader et al., 2005).

La preocupación de realizar una incisión medial o paramedial en estos animales se deriva de lo anterior. Sin embargo, Mader et al. (2005) y Alworth et al. (2011) afirman que puede realizarse una incisión medial sin tocar la vena abdominal ventral, siempre y cuando se realice craneal al ombligo y progresando hacia el xifoide.

En caso de cortarse la vena abdominal ventral, ésta debe ligarse y la sangre se re-direccionará de vuelta hacia las venas pélvicas y hacia las venas renales para llegar a la vena cava (Mader et al., 2005). Una de las ventajas que proporciona realizar una incisión medial en las celiotomías de lagartijas, es que minimiza el dolor posoperatorio e incomodidad en el paciente, pues solo se incide la piel y la fascia de la línea media. (Mader et al., 2005; Alworth et al., 2011).

El tejido gastrointestinal de reptiles es muy frágil y friable, es necesario utilizar suturas finas, pinzas y agujas no traumáticas. Los materiales de sutura juegan un rol importante en la recuperación y recobro de la funcionalidad de los tejidos. El tracto gastrointestinal sana en un tiempo relativamente rápido, en el caso del intestino delgado, se reporta que recobra la fuerza del tejido original en diez a 17 días posteriores a ser intervenido (McFadden, 2011). El Maxon, como tipo de sutura, genera suficiente soporte al tejido gastrointestinal para permitir una adecuada recuperación. (McFadden, 2011).

Cuando se incide la piel en reptiles, ésta tiene una tendencia fuerte a invertirse (invaginarse), y si se sutura de esta manera la piel no quedará posicionada para que se dé una

buena cicatrización, en su lugar quedarán unidas las escamas (Píparo, 2009). Por tanto, el cierre de piel debe realizarse con un patrón de eversión, para que los bordes de piel incididos se unan y sane por primera intención (Mader et al., 2005; Píparo, 2009).

En los cuidados posoperatorios, se debe mantener el animal dentro de su rango de temperatura óptimo y administrar medicamentos para el control del dolor (Mader et al., 2005). Además en su recuperación, el animal debe mantenerse en un espacio limpio, oscuro y silencioso, de ser necesario podría proporcionarse terapia de fluidos en aquellos pacientes que lo requieran (Mader et al., 2005; Píparo, 2009).

4. CONCLUSIONES

4.1 Se mejoraron habilidades teórico prácticas en el campo clínico, por medio de la realización de exámenes objetivo generales, específico de apendicular, neurológico, piel y gastrointestinal principalmente.

4.2 Las destrezas en el área de pruebas complementarias fueron mejoradas. Se participó en la realización e interpretación de radiografías, exámenes de química sanguínea, ultrasonidos, urianálisis, citologías y raspados de piel. Además, como estudiante pude conocer sobre pruebas diagnósticas comerciales que se realizan *in situ*, como por ejemplo Speed Biogram®, Virbac.

4.3 Se obtuvo aprendizaje sobre la restricción física y química de especies exóticas para realizar exámenes objetivo general y específicos, así como toma de muestras para exámenes complementarios. También se pudo realizar medicina preventiva en aves, como corte de alas y limado de pico.

4.4 La participación en la toma de anamnesis para mascotas exóticas permitió aprender que ésta es la herramienta más valiosa para la atención de estos animales, guiándonos a realizar únicamente las pruebas complementarias necesarias para un diagnóstico certero, sin someter al paciente a estrés innecesario. Debe tenerse una guía con las preguntas y evaluaciones según sea mamíferos pequeños, aves o reptiles.

4.5 Se logró conocer y familiarizar con gran cantidad de medicamentos que utiliza la clínica privada, así como su farmacocinética.

5. RECOMENDACIONES

5.1 Para la comunidad de médicos veterinarios

- Es importante que se publiquen y den a conocer los casos clínicos y procedimientos quirúrgicos que se realizan en el país, compartir el conocimiento permitirá brindar un mejor servicio en la clínica privada. Además, se podrán reconocer enfermedades emergentes o tratamientos nuevos que pueden implementarse en enfermedades con alta casuística o comunes. La actualización es vital en el campo médico.

5.2 Para casos de AHIM

- El progreso y recuperación de los animales con AHIM se realiza por medio del análisis hematológico, una vez que los valores se normalizan y el animal mejora clínicamente, es necesario seguir monitoreando al menos una vez al mes. También se recomienda realizar química sanguínea, pues los daños hepáticos y renales son comunes debido a la hipoxia.
- Es importante vigilar de cerca a las animales diagnosticados con AHIM e identificar cualquier signo de enfermedad, ya que es común que se desarrollen otras manifestaciones autoinmunes algunos meses o años después.
- El tratamiento hepático así como la alimentación especial debe continuarse de por vida en pacientes que mostraron alteraciones hepáticas en el ultrasonido y química sanguínea.

- El tratamiento de primera elección para animales diagnosticados con AHIM son los glucocorticoides, en caso de que algún paciente no responda a este medicamento, podría pensarse en utilizar otros inmunosupresores más fuertes. No es necesario dar el tratamiento de por vida.

5.3 Para la atención y realización de cirugías en reptiles

- Antes de realizar un procedimiento quirúrgico, se recomienda efectuar exámenes complementarios, tal como hemograma y química sanguínea. Lo anterior, permitirá tomar la decisión de si el animal puede ser intervenido, no es candidato o es necesario estabilizarlo antes del procedimiento. Además permite categorizarlo y tomar cuidados especiales antes, durante y después de la cirugía.
- La recuperación de mascotas exóticas pueden tardar cuando se mantienen fuera de su territorio o hábitat, es por esto que se recomiendan periodos de hospitalización mínimos.
- Los reptiles, al ser animales ectotermos, deben de permanecer en el rango de temperatura óptimo para que la farmacocinética de los medicamentos que se proporcionan sea la adecuada y para tener una recuperación exitosa después de una cirugía.
- Es de suma importancia proveer a los propietarios de animales exóticos información sobre un recinto que cumpla con los requerimientos para su mascota. Se pueden suministrar datos sobre la dieta, temperatura, humedad, objetos que enriquezcan el ambiente, entre otros.

6. REFERENCIAS BIBLIOGRÁFICAS

Abarca. H. 2005. Fauna silvestre en condiciones de cautividad doméstica en Costa Rica: problemática y soluciones. Rev. Biocenosis 19: 31.

Abrams-Ogg, A. 2000. Practical blood transfusión. 295p. *In* M. Day, A. Mackin y J. Littlewood (eds). Manual of canine and feline haematology and transfusion medicine. BSAVA, UK.

Alworth, L.C., S. M Hernández & S. J. Divers. 2011. Laboratory Reptile Surgery: Principles and Techniques. J Am Ass Lab Anim Sc 50: 11-26.

Barsanti, J. 2012.Urinary disorders.131-140p. *In* M. Willard y H. Tvedten (eds.). Clinical diagnosis by laboratory methods. ELSEVIER, Missouri.

Birchard, S. 2000. Patient Management. 1-11p. *In* S. Bichar y G. Sherding, (eds.). Saunders manual of small animal practice. 2ed. W.B. Saunders Company, Philadelphia.

Broglia, G. 2011. La relación teoría - práctica en la enseñanza de la medicina veterinaria de pequeños animales. Trabajo Final Integrador, Universidad Nacional de La Plata, Buenos Aires, Argentina.

Büker, M., U. Foldenauer, S. Simova-Curd, S. Martig & J. Hatt. 2010. Gastrointestinal obstruction caused by radiolucent foreign body in a Green iguana (*Iguana iguana*). Can Vet J. 51: 511-514.

Campbell, T. 2006. Clinical pathology of reptiles. 453-461. *In* D.R. Mader. Reptile medicine and surgery. Saunders Elsevier, Missouri.

Copete-Sierra, M. 2013. Aspectos generales de la evaluación hematológica en fauna silvestre y no convencional. Mem. conf. interna med. aprovech. fauna silv. exót. conv. 9:17-55.

Cota, S. & J. Aguilar. 2000. Manejo de urgencias de un caso de anemia hemolítica inmunomediada. Presentación de un caso clínico. Rev AMMVEPE 11 (1): 8-11.

Das, S.S., R.U. Zaman & M. Safi. 2014. Incompatible blood transfusion: Challenging yet lifesaving in the management of acute severe autoimmune hemolytic anemia. Asian J Transfus Sci 8:105-108.

Davidow, E.B. & A. Oncken. 2004. Risk factors for development of IMHA-a prospective case-control study. J Vet Emerg Crit Care 14: 1-17.

Day, M.J. 1998. Inmune.mediated hemolytic anemia.Vet. Quarterly 20 (1): 39-40.

Day, M.J. & A. Mackin. 2012. 4 immune-mediated haematologics disease. 94-106p. *In* M.J. Day. Clinical immunology of the dog and cat. 2ed. Manson Publishing, London.

Else, R. & B. Kelly. 2000. Recogida y manejo de las muestras para diagnóstico. 3-28p. *In* M.G. Davidson, R.W. Else y J.H. Lumsden (eds.). Manual de patología clínica en pequeños animales. BSAVA, Barcelona.

Fossum, T. 2002. Preoperative assessmet of the surgical patient. 18-20 p. *In* T. Fossum, C. Hedlund, D. Hulse, A. Johnson, H. Seim III, M. Willard & G. Carroll. Small Animal Surgery. 2nd ed. Mosby, Missouri.

Gibbons, P. 2014. Advances in reptile clinical therapeutics. J exot pet med 23: 21-38.

Gillum, R & T. O. Obisesan. 2010. Living with Companion Animals, Physical Activity and Mortality in a U.S. National Cohort. Int. J. Environ. Res. Public Health 7: 2452-2459

Guido, K. 2014. Informe escrito de la actividad profesional final. Tesis de licenciatura, Universidad Veritas, Escuela de Medicina y Cirugía Veterinaria San Francisco de Asís, San José, C.R.

Gutiérrez, G., D. R. Granado & N. Pía. 2007. Interacciones humano-animal: características e implicaciones para el bienestar de los humanos. Rev. Colombiana de psicología 16: 164.

Holahan, M. L., A. J. Brown & K. J. Drobatz. 2010. The association of blood lactate concentration with outcome in dogs with idiopathic immune-mediated hemolytic anemia: 173 cases (2003-2006). J Vet Intern Med 20: 413- 420.

Kidd, L. & N. Mackman. 2013. Prothrombotic mechanisms and anticoagulant therapy in dogs with imune-mediated hemolytic anemia. J Vet Emerg Crit Care 23 (1): 3-13.

Klaphake, E. A. & J. L. Smith. 2002. An Initial Assessment of Exotic-Animal Pet Owners in Utah: A Survey with Special Emphasis on Personal Characteristics and Expenditure Tendencies. J. Avian Med. Surg. 16:115-122.

Labyes. 2015. Trihepat. [en línea]. Labyes S.A., Costa Rica. http://www.labyes.com.ar/trihepat/?l=es&pp=Costa%20Rica. (1 set. 2015).

Laporta, P., D. Ortiz & Ll. Segura. 1996. Anemia hemolítica inmunomediada. Caso clínico. Avepa 16 (4): 206-210.

Lezama, M. 2014. Informe escrito de la actividad profesional final. Tesis de licenciatura, Universidad Veritas, Escuela de Medicina y Cirugía Veterinaria San Francisco de Asís, San José, C.R.

Lieb, M. & W. Monroe. 1997. Practical small internal medicine. W.B. Saunders Company. Philadelphia.

MacFadden, M. 2011. Suture materials and suture selection for use in exotic pet surgical procedures. J exot pet med 20: 173-181.

Mader, D., R. Avery, R. Funk, K. Fitzgerald, R. Vera & S. Hernández-Divers. 2005. Surgery. 581-599p. *In* S.J. Divers y D.R. Mader (eds.). Reptile Medicine and Surgery. 2da ed. Saunders Elsevier, Missouri.

Mans, C. 2013. Clinical update on diagnosis and management of disorders of the digestive system of reptiles. J exot pet med 22: 141-162.

Martínez-Silvestre, A., S. Lavin & R. Cuenca. 2011. Hematología y citología sanguínea en reptiles. Clin vet peq anim 31 (3): 131-141.

Martínez-Silvestre, A., S. Lavin & R. Cuenca. 2013. La bioquímica sanguínea en clínica de reptiles. Consulta Difus Vet 200: 31-40.

Meneses, A. 2014. Trastornos del sistema eritropoyético. p. 82-83. *In* A. Meneses & L. Bouza. Manual de hematología y química clínica en medicina veterinaria. EUNA, Heredia.

Mitchell, M. 2009. History of exotic pets. p. 1-3. *In* M. Mitchell & T. Tully. Manual of Exotic Pet Practice. Elsevier Health Sciences, Missouri.

Mitchell, M. 2010. Managing the Reptile Patient in the Veterinary Hospital: Establishing a Standards of Care Model for Nontraditional Species. J exot pet med 19: 56-72.

Mosley, C., D. Dyson & D. Smith. 2004. The cardiovascular dose-response effects ,of isoflurane alone and combined with butorphanol in Green iguana (*Iguana iguana*). Anesth Analg 31: 64-72.

Orcutt, E., J. Lee & D. Bianco. 2010. Immune.mediated hemolytic anemia and severe thrombocytopenia in dogs: 12 cases (2001-2008). J Vet Emerg Crit Care 20 (3): 338-345.

Pacheco, A. 2003. Mascotas en los hogares: enfermedades de los niños adquiridas por convivencia con animales. Enf infec y micro 23: 137-148.

Paes, G., D. Paepe, E. Meyer, A.T. Kristensen, L. Duchateau, M. Campos & S. Daminet. 2013. The use of the rapid osmotic fragility test as an additional test to diagnose canine immune-mediated haemolytic anaemia. Acta Vet Scand 55: 1-12.

Piek, C.J., G. Junius, A. Dekker, E. Schrauwen, R.J. Slappendel & E. Teske. 2008. Idiopathic immune.mediated hemolytic anemia: treatment outcome and prognostic factors in 149 dogs. J Vet Intern Med 22: 366-373.

Piek, C.J., W. Evert van Spil, G. Junius & A. Dekker. 2011. Lack of evidence of a beneficial effect of azathioprine in dogs treated with prednisolone for idiopathic immune.mediated hemolytic anemia: a retrospective cohort study. Vet Research 7:15.

Píparo, L. 2009. Patologías quirúrgicas más frecuentes en animales exóticos. [en línea]. *In* IX Congreso Nacional de AVEACA y VI Jornadas Internacionales de AAMeFe. Oct. 1-2. AVEACA, Argentina. http://www.aveaca.org.ar/ (consulta: 29/7/2015).

Real Academia Española. 2001. Diccionario de la lengua española. 22ª ed. Madrid, España.

Richter, K. 2003. Diseases of the liver and hepatobiliary system. 300-301p. *In.* T. Tams (ed.). Handbook of small animal gastroenterology. 2da ed. Saunders, Missouri.

Riviere, J. & M. Papich. 2009. Veterinary pharmacology & therapeutics. 9na ed. Wiley-Blackwell

Saggese. M. 2009. Clinical approach to the anemic reptile. J exot pet med 18: 98-111.

Seevers, A. 2014. Mayoría prefieren perros, solo 15% tienen gatos. [en línea]: Medio Ambiente. Universidad de Costa Rica, San José. http://www.ucr.ac.cr/noticias/2014/01/12/mayoria-prefieren-perros-solo-15-tienen-gatos.html (19 ene. 2015).

Sladky, K. & C. Mans. 2012. Clinical anesthesia in reptiles. J exot pet med 21: 17-31.

Smith, B. & D. Walsh. 2003. Teaching the Art of Clinical Practice: The Veterinary Medical Teaching Hospital, Private Practice, and Other Externships. JVME 30: 227-229.

Smith, A., K. A. Stenske, J.W. Bartges & C.A. Kirk. 2006. Diet-associated hepatic failure and immune-mediated hemolytic anemia in weimaraner. J Vet Emerg Crit Care 16 (2): 42-47.

Smith, C. & S. Tappin. 2012. Evans Syndrome (immune-mediated haemolytic anaemia with immune-mediated thrombocytopenia) in a three-year-old male neutered Springer Spaniel. Companion animal 17: 31-35.

Stoutenburgh, G. 2006. Building a successful reptile practice. 1-5p. *In* D.R. Mader. Reptile medicine and surgery. Saunders Elsevier, Missouri.

Swann, J.W. & B.J. Skelly. 2013. Systematuc review of evidence relating to the treatment of immune-mediated hemolytic anemia in dogs. J Vet Intern Med 27: 1-9.

Tilley, L. & F. Smith. 2011. Blackwell´s five-minute veterinary consult: canine and feline. 5ta ed. Wiley-Blackwell. 76p.

Tvedten, H. 1999. General laboratory concepts. 5-8p. *In* M. Willard, H. Tvedten & G. Turnwald (eds.). Small animal clinical diagnosis by laboratory methods. 3rd ed. W.B. Saunders Company, Philadelphia.

Tvedten, H. 2012.Listing of selected reference values. 399-402p. *In* M. Willard y H. Tvedten (eds.). Clinical diagnosis by laboratory methods. ELSEVIER, Missouri

Vadecum Sani. 2015. Proteliv. [en línea]. Vadecum de Sanidad Animal. http://www.sani.com.ar/producto.php?id_producto=2290. (1 set. 2015).

Vega, K. 2013a. Medicina Interna y cirugía de animales de compañía. Tesis de Licenciatura, Universidad Nacional, Heredia, C.R.

Vega, R. 2013b. Medicina de mamíferos exóticos y especies menores: Escuela Superior de Medicina Veterinaria de Hannover. Tesis de Licenciatura, Universidad Nacional, Heredia, C.R.

Vetoquinol. 2015. Ornipural®. [en línea]. Vetoquinol, España. http://www.vetoquinol.mx/images/imagenes%20dominio/Ornipural.pdf (1 set. 2015).

Villalobos, S. 2015. Informe escrito de la actividad profesional final. Tesis de licenciatura, Universidad Veritas, Escuela de Medicina y Cirugía Veterinaria San Francisco de Asís, San José, C.R.

Weiss, D. & H. Tvedten. 2012. Erythrocyte disorders. 48-51p. *In* M. Willard y H. Tvedten (eds.). Clinical diagnosis by laboratory methods. ELSEVIER, Missouri.

Whelan, M., T. O`Toole, D. Chan, E. Rozanski, A. deLaforcade, S. Crawford & S. Cotter. 2009. Use of human immunoglobulin in addition to glucocorticoids for the initial treatment of dogs with immune.mediated hemolytic anemia. J Vet Emerg Crit Care 19 (2): 158-164.

Whitley, N. 2007. Assessment of immune-mediated disease in dogs and cats. In Pract 29: 320-327.

Yarto, E. 2011. Alojamiento y problemas relacionados e reptiles: quemaduras, problemas digestivos y respiratorios. [en línea]. LAVECC-Santiago, Chile. http://www.congreso.laveccs.org/res2011/Alojamiento%20y%20problemas%20relacionados%20en%20reptiles.pdf. (17 ag. 2015).

7. ANEXOS

7.1 Carta de aprobación Centro Médico Veterinario Martínez y Vargas

Señores

Comisión de Trabajo Final de Graduación

Universidad Nacional

Presente

Estimados Señores:

Nosotros, Dr. Luis Martínez Araya, colegiado 826, y Dra. Gabriela Vargas Del Valle, colegiada 829, propietarios y regentes veterinarios del Centro Médico Veterinario Martínez y Vargas, estamos anuentes a aceptar a la estudiante Tatiana Hernández Vargas, cédula 401910403, a realizar su pasantía a partir del 13 de abril hasta 20 de junio del presente año.

Atentamente,

Luis Martínez Araya
Col. 826

Gabriela Vargas Del Valle
Col. 829