

**Universidad Nacional
Facultad Ciencias de la Salud
Escuela de Medicina Veterinaria**

**Práctica dirigida en diagnóstico por imágenes médicas:
radiografía, ecografía abdominal, ecocardiografía y
endoscopía**

Modalidad: Práctica dirigida

**Trabajo Final de Graduación para optar por el Grado
Académico de Licenciatura en Medicina Veterinaria**

Irina Mata Rodríguez

Campus Pbro. Benjamín Núñez

2022

APROBACIÓN DEL TRIBUNAL EXAMINADOR

Laura Bouza Mora, M.Sc. _____

Vicedecana Facultad Ciencias de la Salud

Julia Rodríguez Barahona, PhD. _____

Subdirectora Escuela de Medicina Veterinaria

Nancy Astorga Miranda, M.Sc. _____

Tutora

Rose Mary Huertas Segura, M.Sc. _____

Lectora

Leonel Altamirano Silva, Lic. _____

Lector

Fecha: _____

DEDICATORIA Y AGRADECIMIENTOS

Este trabajo más que un documento escrito es la culminación del esfuerzo de muchos años y de muchas personas, por lo tanto, este logro se lo dedico a mi familia por ser mi apoyo incondicional en cada etapa de mi vida.

Le agradezco a mi papá y mamá por estar siempre presentes y brindarme el apoyo necesario para cumplir mis sueños, así como a mi hermana por ser un ejemplo en mi vida.

A mi novio, por ser mi compañero de vida y mejor amigo durante estos años, dándome soporte y ayudándome durante este camino.

A mis amigas de la vida les agradezco por siempre estar y a mis compañeros de carrera por hacer de estos años un tiempo para recordar.

Le agradezco a mi comité asesor, Dra. Nancy Astorga, Dra. Rose Mary Huertas y Dr. Leonel Altamirano por el apoyo brindado para ejecutar este trabajo y por ser ejemplo de profesionales de calidad.

Agradezco al equipo de trabajo de Invet diagnóstico por hacer de mis meses de práctica un tiempo ameno y lleno de aprendizaje.

Por último, le agradezco a la Universidad Nacional, Escuela de Medicina Veterinaria y cada uno de los profesores, por la formación brindada durante estos años.

ÍNDICE DE CONTENIDOS

DEDICATORIA Y AGRADECIMIENTOS.....	iii
ÍNDICE DE CONTENIDOS	iv
ÍNDICE DE CUADROS	vi
ÍNDICE DE FIGURAS	vii
ÍNDICE DE ABREVIATURAS.....	ix
RESUMEN	x
ABSTRACT	xii
1. INTRODUCCIÓN.....	1
1.1. Antecedentes.....	1
1.1.2. Ecografía	4
1.1.3. Ecocardiografía.....	5
1.1.4. Endoscopía.....	7
1.2. Justificación	8
1.3. Objetivos	10
1.3.1. Objetivo General.....	10
1.3.2. Objetivos Específicos.....	10
2. METODOLOGÍA: MATERIALES Y MÉTODOS	11
2.1. Lugar de estudio.....	11
2.2. Horario de trabajo.....	11
2.3. Animales del estudio.....	11

2.4.	Abordaje de los casos	11
2.4.1.	Radiografía	12
2.4.2.	Ecografía	13
2.4.3.	Ecocardiografía	13
2.4.4.	Endoscopía	14
2.5.	Registro y análisis de resultados	15
2.6.	Bitácora de trabajo.....	15
3.	RESULTADOS Y DISCUSIÓN	16
3.1.	Distribución y procedimientos en imagenología	16
3.1.1	Radiografía.....	20
3.1.2.	Ecografía	29
3.1.3.	Ecocardiografía	35
3.1.4.	Endoscopía.....	39
3.2.	Caso clínico	43
3.1.1.	Información del paciente y anamnesis.....	43
3.1.2.	Abordaje del caso.....	45
4.	CONCLUSIONES	57
5.	RECOMENDACIONES.....	58
6.	REFERENCIAS BIBLIOGRÁFICAS	59
7.	ANEXOS.....	66

ÍNDICE DE CUADROS

Cuadro 1. Distribución etaria caninos y felino.....	19
Cuadro 2. Hemograma y químicas sanguíneas paciente Poncho (Veterinaria San Martín del Este)	47
Cuadro 3. Hallazgos traqueo broncoscopía Poncho	48

ÍNDICE DE FIGURAS

Figura 1: Distribución de procedimientos realizados en Invet Diagnóstico.....	16
Figura 2: Distribución de pacientes remitidos según especie.....	17
Figura 3: Distribución según sexo de los pacientes atendidos.....	17
Figura 4: Distribución según estado reproductivo caninos y felinos.....	18
Figura 5: Distribución de estudios radiográficos según región anatómica solicitada	20
Figura 6: Distribución de los estudios radiográficos realizados en el sistema locomotor (a) y principales hallazgos (b).....	22
Figura 7: Distribución de los estudios radiográficos realizados en la región de cabeza y columna.	24
Figura 8: Distribución de los estudios radiográficos realizados en la región del tórax	24
Figura 9: Principales hallazgos de los estudios radiográficos en la región del tórax, cardíaco (A), respiratorio (B) y oncológico (C).....	27
Figura 10: Distribución de los estudios radiográficos realizados en la región del abdomen.	28
Figura 11: Distribución de pacientes con al menos una alteración ecográfica observada por sistema.	30
Figura 12: Principales hallazgos ecográficos observados en el sistema gastrointestinal	31

Figura 13: Principales hallazgos ecográficos observados en el sistema hepatobiliar.....	32
Figura 14: Principales hallazgos ecográficos observados en el sistema renal urinario	33
Figura 15: Principales hallazgos ecográficos observados en otros órganos o sistemas evaluados.....	34
Figura 16: Distribución de edad de los pacientes atendidos en el área de ecocardiografía.....	35
Figura 17: Principales enfermedades diagnosticadas por medio de ecocardiografía	37
Figura 18: Distribución de las endoscopías atendidas	40
Figura 19: Principales hallazgos esofagogastroduodenoscopia.....	41
Figura 20: Estudio radiográfico realizado previo a la consulta cardiológica en Veterinaria San Martin del Este (A. Proyección LL. B. Proyección VD)	44
Figura 21: Estudio radiográfico de tórax realizado posterior a la traqueobroncoscopia.	50
Figura 22: Abordaje del paciente canino con tos.....	51

ÍNDICE DE ABREVIATURAS

APC: americano pelo corto

BAL: lavado bronco alveolar

Cr-Cd: craneocaudal

ESVi: volumen sistólico final indexado

ICV: índice cardio vertebral

LLD: laterolateral derecha

LLI: laterolateral izquierda

LVIDdN: diámetro interno del ventrículo izquierdo diástole normalizada

ML: medio-lateral

SRD: sin raza definida

VD: ventro-dorsal

RESUMEN

La práctica dirigida fue realizada del 17 de enero de 2022 al 21 de marzo de 2022; para un total de nueve semanas y un total de 432 horas en Invet Diagnóstico. El principal objetivo de este trabajo fue fortalecer los conocimientos y habilidades adquiridas durante la carrera en radiología, ultrasonido, ecocardiografía y endoscopia, y el desarrollo de nuevas capacidades en el área de imagenología veterinaria. Se participó en un total de 436 procedimientos (217 ecografías, 165 estudios radiográficos, 40 ecocardiografías y 14 endoscopías). Se recibieron 377 pacientes (317 caninos, 55 felinos, dos cobayos, un conejo, una tortuga y un cocodrilo).

Se recibieron 165 pacientes a los cuales se les realizaron estudios radiográficos, un total de 186 estudios realizados de los cuales el 37% (N=68) se centraron en el sistema locomotor, 33% (N=61) en tórax, 16% (N=30) en abdomen y 15% (N=27) en cabeza y columna. En cuanto al área de ecografía se realizaron 217 ecografías, el principal motivo de referencia fue por alteraciones a nivel gastrointestinal correspondiendo a un 31% (N=68). Del total de ecografías observadas en al menos 84 pacientes se observó alguna alteración en el sistema gastrointestinal, seguido de 76 pacientes con alteraciones a nivel renal-urinario y 71 pacientes con alteraciones hepato-biliares. Además, durante la ecografía se realizaron procedimientos como cistocentesis y toma de biopsia eco guiada.

En el área de ecocardiografía se atendieron 40 pacientes, del total de pacientes evaluados en el 78% (N=31) se reportó alguna alteración ecocardiográfica sugerente a enfermedad cardíaca, siendo la principal degeneración valvular crónica

en un 90% (N=28). En cuanto al área de endoscopia, se participó en 16 endoscopías distribuidas de la siguiente manera esogastrosduodenoscopías un 50% (N=8), seguidos de ileoceocolonoscopía un 19% (N=3), traqueobroncoscopías 19% (N=3) y rinoscopías 13% (N=2). Por último, se desarrolló el caso de un canino referido por problemas respiratorios (tos) tanto al área de ecocardiografía, endoscopia y radiografía.

Palabras clave: IMAGENOLOGÍA VETERINARIA, RADIOGRAFÍA, ECOGRAFÍA, ECOCARDIOGRAFÍA, ENDOSCOPIA, TOS.

ABSTRACT

The guided practice was carried out from January 17, 2022, to March 21, 2022; for a total of 9 weeks and a total of 432 hours at Invet Diagnóstico. The main objective of this work was to strengthen the knowledge and skills in radiology, ultrasound, echocardiography and endoscopy, and the development of new capacities in the area of veterinary imaging. During the development of this project, the student participated in a total of 436 procedures (217 ultrasounds, 165 radiographic studies, 40 echocardiograms and 14 endoscopy). A total of 377 patients were received (317 canines, 55 felines, two guinea pigs, a rabbit, a turtle and a crocodile).

A total of 165 patients were received and underwent radiographic studies, a total of 186 studies, of which 37% (N=68) focused on the locomotor system, 33% (N=61) on the chest, 16% (N=30) in the abdomen and 15% (N=27) in the head and spine. Regarding the ultrasound area, 217 ultrasounds were performed, the main reason for referral was due to alterations at the gastrointestinal tract, corresponding to 31% (N=68). Of the total of ultrasounds observed in at least 84 patients, some alteration in the gastrointestinal system was observed, followed by 76 patients with renal-urinary alterations and 71 patients with hepatobiliary alterations. In addition, procedures such as cystocentesis and echo-guided biopsy were performed during the ultrasound.

In echocardiography, a total of 40 patients were examined, of the total number of patients evaluated, 78% (N=31) reported some echocardiographic alteration suggestive of heart disease, the main one being chronic valvular degeneration in

90% (N=28). Regarding the endoscopy area, 16 endoscopies were distributed as follows: 50% (N=8) esophagoduodenoscopy, followed by 19% (N=3) ileocolonoscopy, 19% (N=3) tracheobronchoscopy and 13% (N=2) rhinoscopy. Finally, the clinical case of a canine referred for respiratory problems (cough) to the echocardiography, endoscopy and radiography areas was discussed.

Key words: VETERINARY IMAGENOLOGY, RADIOGRAPHY, ULTRASOUND, ECHOCARDIOGRAPHY, ENDOSCOPY, COUGH.

1. INTRODUCCIÓN

1.1. Antecedentes

La tendencia actual entre los propietarios y sus mascotas ha escalado a una relación más responsable donde existe una mayor conciencia y responsabilidad de los cuidados óptimos que requieren, esto lleva a que los propietarios busquen servicios especializados y de calidad tanto para el manejo preventivo como curativo de los animales (AVMA 2018). Debido a esto, la demanda de servicios diagnósticos, como la imagenología, han incrementado en la práctica veterinaria (Bealey 2016). Dado lo anterior, aumenta la necesidad de médicos veterinarios con un mayor grado de especialización y conocimiento de las herramientas diagnósticas por imágenes actuales, tanto para su uso correcto como para su interpretación y posterior abordaje médico del paciente.

El diagnóstico por medio de imágenes médicas resulta un aporte fundamental a la clínica veterinaria ya que es una herramienta poco invasiva que permite una amplia gama de hallazgos. Las imágenes médicas requieren tanto de la ciencia como de la tecnología para desarrollar una representación visual de las estructuras internas del organismo, esto puede tener múltiples propósitos desde investigaciones biomédicas hasta el análisis clínico (Gugjoo et al. 2014).

El uso de imágenes para el diagnóstico en veterinaria se convirtió en una herramienta esencial desde hace más de 30 años. La radiografía fue el primer método en conocerse debido al descubrimiento de los rayos-x por Wilhelm Roentgen en 1895, luego en 1896 se publicó la primera radiografía veterinaria (Dennis 1997). Durante la

Segunda Guerra Mundial el uso del sonar por submarinos y barcos llevo a que se desarrollaran mecanismos similares al ultrasonido que luego empezó a comercializarse durante la década de 1960 (Rubin 2017). Posteriormente en la década de los 70 se desarrolló la Tomografía Computarizada y Resonancia Electromagnética, técnicas que cada vez se emplean más en la actualidad (Scatliff y Morris 2014; Rubin 2017).

El objetivo de las imágenes médicas es brindar información relevante para la caracterización anatómica y fisiológica de uno o múltiples órganos o partes del organismo. Como se mencionó anteriormente, esta área diagnóstica de la medicina ha evolucionado con el desarrollo de la tecnología. En la actualidad se cuenta con distintas modalidades como radiografía, ecografía, ecocardiografía, endoscopía, resonancia magnética, entre otros (Gugjoo et al. 2014; Huérfano et al. 2016). Cada una de las anteriores tiene ventajas y desventajas en cuanto a la información que brindan, su facilidad de uso y costos.

1.1.1 Radiografía

La radiografía se desarrolló debido al descubrimiento de los rayos-X, es decir, radiación electromagnética ionizante, el principio fundamental es la interacción que generan con la materia debido a su longitud de onda (1 o 2 Amperios), entre menor longitud de onda mayor poder de penetración (Raudales Díaz 2014). La capacidad de penetración del rayos-X es la que le otorga su utilidad diagnóstica, en principio el rayo se dispara hacia una placa y se va atenuando conforme atraviesa el organismo según la absorción y dispersión (Raudales Díaz 2014). Las estructuras que disminuyen el

impacto del rayo en la placa debido a una mayor absorción producen una imagen radiopaca mientras que las estructuras que permiten un mayor paso del rayo por una menor absorción producen una imagen radiolúcida (Holloway y McConnell 2013; Raudales Díaz 2014).

Esta interacción que se genera entre el rayos-X y el tejido es lo que permite obtener una imagen, esta imagen se caracteriza por ser en una escala de grises, negro y blanco, que se crean debido a variaciones en la absorción del tejido, el grado de absorción depende factores como número atómico del tejido, gravedad específica del tejido y grosor del tejido. Las estructuras óseas poseen un mayor número atómico y mayor gravedad específica en comparación con los tejidos blandos por lo que logran absorber mayor cantidad de fotones. Según las características de absorción del tejido se obtienen cinco sombras características, estas son: gas muy oscuro, grasa gris oscuro, tejido blando o grasa gris medio, hueso casi blanco y metal blanco (Holloway y McConnell 2013).

Las principales aplicaciones e indicaciones para el uso de la radiografía como herramienta diagnóstica son el estudio del sistema esquelético, respiratorio, gastrointestinal, urinario y cardiovascular (Raudales Díaz 2014). Una de las metas en la radiología diagnóstica es obtener información con valor diagnóstico tratando de minimizar los riesgos asociados a la exposición tanto para el personal como para el paciente para esto se debe conocer el uso adecuado del equipo incluyendo los equipos de protección, posición correcta del paciente e interpretación, contemplando la anatomía y fisiología del animal (Thrall y Widmer 2018).

1.1.2. Ecografía

La ecografía es una serie de ondas mecánicas originadas por la vibración de un cuerpo elástico, siendo este un cristal piezoeléctrico, y propagadas por un medio material como los tejidos corporales (Pineda Villaseñor et al. 2012). El equipo para realizar ultrasonido consta de dos partes principales, la primera parte es el transductor que envía las ondas de ultrasonido y recibe el eco y la segunda parte es la computadora que analiza los datos y ordena el eco recibido para interpretarlo como una imagen (Besso 2009). La imagen que se obtiene se determina según la ecogenicidad del tejido, esta se ve afectada por el brillo y concentración de puntos que se presentan en la pantalla, cada punto corresponde a un eco, es decir, una onda que se devuelve (Besso 2009). En términos generales los fluidos tienen apariencia anecoica porque no reflejan el haz del ultrasonido, los tejidos parenquimatosos tienen ecogenicidad variable, el aire produce reverberancia debido a una reflexión total del haz y el hueso también, pero por una absorción total del haz (O'Brien y Barr 2009).

La ecografía tiene múltiples usos en la clínica veterinaria, se puede utilizar tanto para control y prevención como para diagnóstico de patologías y un uso fundamental en el caso de emergencias. Es ampliamente utilizado en el estudio oftalmológico, ginecológico, cardiovascular, genitourinario, gastrointestinal, entre otros (Raudales Díaz 2014). Además, los ecógrafos cuentan con distintas modalidades como el Doppler, este permite conocer estructuras en movimiento como la sangre dentro de los vasos sanguíneos para evaluar la dirección, velocidad y volumen del flujo, dando información en casos de shunt portosistémico, presencia de masas, fístulas arteriovenosas, formación de trombos y uréter ectópico (O'Brien y Barr 2009).

En casos de emergencia el ultrasonido es una ayuda complementaria para el manejo del paciente ya que permite visualizar la presencia de líquido libre en peritoneo, pleura y pericardio por medio una ecografía abdominal focalizada para trauma abdominal (A-FAST) o ecografía abdominal focalizada para trauma torácico (T-FAST), estas se realizan de forma rápida y permiten tomar decisiones para el abordaje de pacientes traumatizados (Lisciandro 2011; Lisciandro 2020). La ecografía también se emplea en la clínica diaria para la toma de muestras como aspirados o biopsias de forma eco guiada, los procedimientos eco guiados proporcionan mayor seguridad tanto para el médico como para el paciente ya que el porcentaje de obtener una muestra diagnóstica aumenta y hay mayor precisión por lo que disminuye el riesgo para el paciente (Mattoon y Nyland 2015).

Además, es el segundo método más utilizado luego de la radiografía, con múltiples ventajas como la ausencia de radiación, mejor visualización de tejidos blandos y una mayor diferenciación entre sólidos y líquidos (Raudales Díaz 2014). Aunque el ultrasonido es una herramienta fundamental para el diagnóstico no se debe considerar como la única modalidad para obtener imágenes diagnósticas ya que actualmente hay una mayor variedad de técnicas (Raudales Díaz 2014).

1.1.3. Ecocardiografía

La ecocardiografía se considera la técnica más importante en el diagnóstico de enfermedades cardíacas en caninos y felinos, esta técnica permite evaluar la forma, movimiento, tamaño, capacidad de bombeo y apariencia de las válvulas cardíacas. La visualización se genera por la interacción entre los ecos y el corazón dando una

imagen al momento de la apariencia y funcionamiento del corazón y sus estructuras (Smith et al. 2016)

Para la evaluación ecocardiográfica se utilizan distintos planos cardiacos para evaluar las diferentes cámaras y estructuras cardiacas, así como diferentes modos para obtener un abordaje completo tanto de la morfología como función. El modo B (Bidimensional 2D) es uno de los más empleados, este otorga información en tiempo real del movimiento y deformación de las estructuras cardiacas, por otro lado, el modo M utiliza solo un haz de ultrasonido dando información de medidas dependientes de tiempo como dimensiones de las cámaras cardiacas y grosor de la pared. Otro de los modos más utilizados es el Doppler, este da información de la velocidad y dirección del flujo sanguíneo (Chetboul et al. 2016; Smith et al. 2016)

En muchos casos la ecocardiografía representa un diagnóstico definitivo, pero se puede complementar con otras técnicas diagnósticas como radiografía, cateterización, escintigrafía, angiografía, entre otras (Singh et al. 2014). Sin embargo, la mayoría de estas técnicas son invasivas y más costosas por lo que la ecocardiografía suele ser una de las primeras opciones por su costo y seguridad para el paciente (Singh et al. 2014).

Los hallazgos ecocardiográficos deben complementarse con una evaluación clínica general contemplando la anamnesis, examen objetivo general y pruebas complementarias como electrocardiograma y radiografías para lograr un abordaje clínico integral y un diagnóstico certero (Bonagura y Fuentes 2015).

1.1.4. Endoscopia

El uso de la endoscopia en medicina veterinaria inicia aproximadamente en la década de los 70, con reportes de endoscopia del tracto respiratorio inferior en caninos en felinos en 1970 seguido de reportes de uso gastrointestinal en los años posteriores (McCarthy 2021). Esta es una técnica mínimamente invasiva con utilidad tanto diagnóstica como terapéutica, además, permite la evaluación de distintos sistemas ya que se puede realizar esofagogastroduodenoscopia, rectocolonoscopy, rinolaringotraqueo-broncospia, uretrocistoscopia y vaginohisteroscopia (Flores Alees 2005).

En gastroenterología la endoscopia representa una técnica con alta sensibilidad y uno de los mejores métodos para examinar el tracto gastrointestinal ya que permite visualizar la mucosa del esófago, estómago, duodeno proximal, íleo y colón (Tams et al. 2011; Moore 2013). Aparte de dar una imagen de alta calidad también facilita la toma de muestras del tejido para citologías y biopsias por lo que permite complementar el diagnóstico por imágenes con técnicas de laboratorio (Moore 2013).

Las principales ventajas de la endoscopia son la detección temprana de úlceras y erosiones en la mucosa, visualizar pólipos o masas y toma de muestras, además, resulta útil en la remoción de cuerpos extraños (Moore 2013). Aunque es una técnica poco invasiva existen posibles complicaciones que pueden ocurrir si no se realiza de la manera correcta, como perforación al retirar un cuerpo extraño o tomar una biopsia, laceración de vasos sanguíneos o riesgos asociados a la anestesia (Moore 2013). Debido a esto, es fundamental conocer la forma correcta de realizar el procedimiento

para minimizar los riesgos y potenciar su uso, se debe conocer de anatomía, apariencia normal del lumen, técnicas de anestesia y conocimiento de patologías que afectan el lumen en los diversos órganos (Moore 2013; Preena et al. 2016).

Cabe resaltar que existen otras técnicas con múltiples ventajas y con gran valor diagnóstico como la tomografía computarizada sencilla y multicapa, resonancia magnética, escintigrafía, angiografía, sin embargo, suelen representar un mayor costo por lo que su uso en medicina veterinaria es limitado (Huérfano et al. 2016).

1.2. Justificación

La evolución de la ciencia y tecnología han beneficiado la medicina tanto humana como veterinaria, el desarrollo de nuevas tecnologías diagnósticas mejora la capacidad de atención del paciente al permitir al médico identificar la presencia de patologías en etapas tempranas y abordar los casos con mayor precisión. También han contribuido en establecer parámetros anatómicos, fisiológicos y funcionales, tanto para el uso clínico como para propósitos de investigación (Gugjoo et al. 2014).

La imagenología es una industria creciente en el área de la medicina, aunque en medicina veterinaria su desarrollo no es equivalente a los avances en medicina humana, es un área en desarrollo debido a la interacción actual entre el propietario y su mascota, así como la importancia de la salud animal en el campo productivo con el fin común de obtener una guía diagnóstica y mejorar la salud del paciente (Prasad et al. 2021). Los equipos para la toma de imágenes como radiografías y ecografías suelen estar a disposición para el médico veterinario con facilidad, sin embargo, es fundamental poseer los conocimientos para obtener una evaluación e interpretación

correcta del estudio a realizar y así obtener una guía diagnóstica de estas herramientas.

El propósito de este trabajo final de graduación, modalidad práctica dirigida, fue generar conocimiento y destrezas en el diagnóstico por imágenes, incluyendo la radiografía, ecografía, ecocardiografía y endoscopía. Esto con el fin de conocer las formas correctas de preparar y posicionar al paciente, uso adecuado del equipo, interpretación de los hallazgos, manejo del paciente y trato con el propietario o médico veterinario a cargo. Debido a esto, el Centro de Diagnóstico por Imágenes Invet Diagnóstico fue el lugar idóneo para cumplir con los objetivos del trabajo al ser el primer Centro Veterinario de Diagnóstico por Imágenes de Costa Rica, siendo un centro de remisión para médicos veterinarios. Al contar con servicios en el área de ecografía, cardiología, radiología, endoscopía y gastroenterología, permite enriquecer el conocimiento en imagenología con profesionales especializados en cada área.

1.3. Objetivos

1.3.1. Objetivo General

Fortalecer los conocimientos y destrezas en el área radiología, ecografía, ecocardiografía y endoscopia, adquiridos durante la carrera y al realizar la práctica dirigida para el desarrollo de nuevas capacidades en el área de imagenología veterinaria.

1.3.2. Objetivos Específicos

- 1.3.2.1** Comprender los principios físicos y las consideraciones técnicas de la radiología, ecografía, ecocardiografía y endoscopia, para realizar una adecuada exploración del paciente.
- 1.3.2.2** Identificar las técnicas correctas de posicionamiento y preparación del paciente para la obtención de imágenes de calidad que faciliten el diagnóstico.
- 1.3.2.3** Describir los hallazgos observados utilizando la nomenclatura apropiada de acuerdo con el tipo de imagen, para la elaboración de reportes con valor diagnóstico.
- 1.3.2.4** Interpretar los hallazgos reportados y la correlación con el cuadro clínico del paciente, que permita la orientación hacia un mejor diagnóstico.

2. METODOLOGÍA: MATERIALES Y MÉTODOS

2.1. Lugar de estudio

La práctica dirigida se realizó en el Centro Veterinario de Diagnóstico por Imágenes Invet Diagnóstico, ubicado en Los Yoses, San Pedro, el cual cuenta con sala de ecografía, sala de radiología, sala de ecocardiografía y sala de endoscopía con equipo para realizar anestesia e internamientos de corta estancia. En este centro se cuenta con una casuística promedio de 30 consultas semanales.

2.2. Horario de trabajo

La práctica dirigida se realizó en un periodo de nueve semanas iniciando el 17 de enero de 2022 hasta el 21 de marzo de 2022, en horario de lunes a viernes de 10:00 am a 6:00 pm y sábados de 9:00 am a 5:00pm. En total se emplearon 432 horas para la ejecución de la práctica dirigida.

2.3. Animales del estudio

Para la realización de la práctica se trabajó con los pacientes remitidos por colegas veterinarios a Invet Diagnóstico, en su mayoría animales de compañía tradicionales y algunos animales exóticos, que requirieran servicios de ecografía, radiología, ecocardiografía o endoscopía.

2.4. Abordaje de los casos

Los casos se abordaron en conjunto con el médico veterinario encargado de cada área, participando en la toma de los datos del paciente, anamnesis (en los casos en que el propietario o médico veterinario referente contara con la información), preparación del paciente, posicionamiento del paciente, toma de imágenes o

realización del procedimiento y posterior interpretación de los hallazgos obtenidos, así como la elaboración del reporte correspondiente.

2.4.1. Radiografía

En el área de radiografía se utilizó un formulario con datos básicos como nombre del propietario, nombre del paciente, raza, veterinaria y médico veterinario remitente, edad, sexo, estado reproductivo, peso y especie, además, una sección de observaciones para ser llenada por el médico veterinario y las proyecciones a realizar para el estudio radiográfico. El equipo empleado para realizar las radiografías fue un equipo digital marca Examion X-DRS con software X-AQS PACS Vet.

El posicionamiento del paciente varió según el estudio radiográfico solicitado, a nivel del tórax las vistas Ventro-dorsal (VD) y Laterolateral derecha (LLD) fueron las más empleadas, para las proyecciones radiográficas ventro dorsales tanto de tórax como abdomen se utilizó un posicionador en forma de “V profunda”, este posicionador también se utilizó en las proyecciones de pelvis VD, rodilla Craneocaudal (Cr-cd) y columna VD. Además, se utilizaron distintos colchones rectangulares de espuma para ayudar con el posicionamiento del paciente. En el Anexo 1 se ilustra el correcto posicionamiento de las principales proyecciones realizadas. Se realizó sedación en las proyecciones que debido a la posición o por dolor del paciente así se requiriera. El protocolo varió según las condiciones fisiológicas del paciente, en la mayoría de los casos se utilizó Propofol en el protocolo de sedación.

2.4.2. Ecografía

El abordaje inicial de los pacientes atendidos en el área de ecografía fue el mismo que en el área de radiología. Los pacientes se posicionaron en decúbito dorsal sobre la mesa de trabajo acondicionada con un colchón posicionador, en los casos que el pelaje dificultara la exploración se rasuro el área abdominal. En cuanto al equipo utilizado, se utilizaron distintos equipos como el Samsung HS40, Samsung HM70, General Electric y Mindray. Las sondas más utilizadas fueron la sonda micro convexa y lineal.

En todos los pacientes, que su estado así lo permitiera, se observaron las siguientes estructuras: vejiga, uretra, riñones, glándulas adrenales, bazo, hígado, vesícula biliar, estómago, duodeno, asas intestinales, colon, páncreas y linfonodos abdominales. Además, la identificación y descripción de las alteraciones abdominales que presentara el paciente esto con el fin de reportar los hallazgos ecográficos observados.

2.4.3. Ecocardiografía

En la consulta cardiológica se realizó un examen general contemplando la condición corporal, color de las mucosas y llenado capilar, auscultación, frecuencia y ritmo cardíaco y pulso. Adicionalmente, en algunos pacientes se realizó electrocardiograma y toma de presión sanguínea.

La ecocardiografía se realizó con equipo Chison Ebit 60, los pacientes se posicionaron en decúbito lateral derecho y lateral izquierdo sobre la mesa de trabajo con un colchón con dos recortes en forma de “U” para poder realizar la exploración

ecocardiográfica. En decúbito lateral derecho se realizó la proyección paraesternal derecha, entre el 4° y 6° espacio intercostal, en esta proyección se realizó la vista del eje longitudinal para observar las cuatro cámaras cardíacas y el flujo de salida del ventrículo izquierdo (aorta), la vista del eje transversal se utilizó para visualizar estructuras como el ventrículo izquierdo, músculos papilares, válvula mitral, atrio izquierdo, aorta y arteria pulmonar. En decúbito lateral izquierdo se realizó la proyección paraesternal izquierda craneal y caudal, la proyección craneal se puede evaluar el flujo de salida del ventrículo izquierdo, así como el flujo de salida del ventrículo derecho observando la arteria pulmonar, en la vista transversal se evaluó tanto el atrio como ventrículo derecho, así como la tricúspide (Astorga Miranda 2006; Boon 2011; Chetboul et al. 2016).

2.4.4. Endoscopia

Los pacientes referidos a endoscopia se solicitó un hemograma y químicas sanguíneas como control preanestésico, así como un permiso de anestesia firmado por el propietario. La preparación varió según el procedimiento a realizar, en el caso de la ileocolonoscopía se solicitó la preparación previa con enemas y se realizó un enema previo al procedimiento.

Los procedimientos se realizaron bajo anestesia general PIVA y con entubación endotraqueal. Se utilizó un equipo Storz Telepack, video endoscopio para la endoscopia y uso de otras herramientas como fórceps para la toma de biopsia.

2.5. Registro y análisis de resultados

De cada paciente se registraron datos básicos como nombre, especie, raza, edad, sexo, estado reproductivo, centro veterinario remitente, motivo de referencia y procedimiento a realizar. Además, se documentaron los hallazgos evidenciados, diagnósticos diferenciales o diagnóstico definitivo si el caso lo permitía.

Para el análisis de los resultados se utilizó estadística descriptiva por medio de gráficas o cuadros para evidenciar los principales resultados obtenidos, los datos se analizaron utilizando el programa a Excel ® de Microsoft ®. Además, se desarrolló un caso observado durante la práctica dirigida.

2.6. Bitácora de trabajo

De forma diaria se llevó a cabo una bitácora de trabajo con los pacientes que requirieron de los servicios de Invet Diagnóstico durante el tiempo estipulado de la práctica. En la bitácora se registró información básica del paciente incluyendo nombre, especie, raza, edad, sexo, estado reproductivo y centro veterinario remitente. Además, anamnesis o motivo de referencia en los casos en los que se contaba con la información, procedimiento(s) a realizar y principales hallazgos.

3. RESULTADOS Y DISCUSIÓN

3.1. Distribución y procedimientos en imagenología

Durante la práctica dirigida se participó en un total de 436 procedimientos, distribuidos de la siguiente manera: 215 ecografías, 165 estudios radiográficos, 40 ecocardiografías y 14 endoscopías. Porcentualmente corresponde a 49% ecografías, 38% estudios radiográficos, 10% ecocardiografía y 3% endoscopía, como se aprecia en la Figura 1.

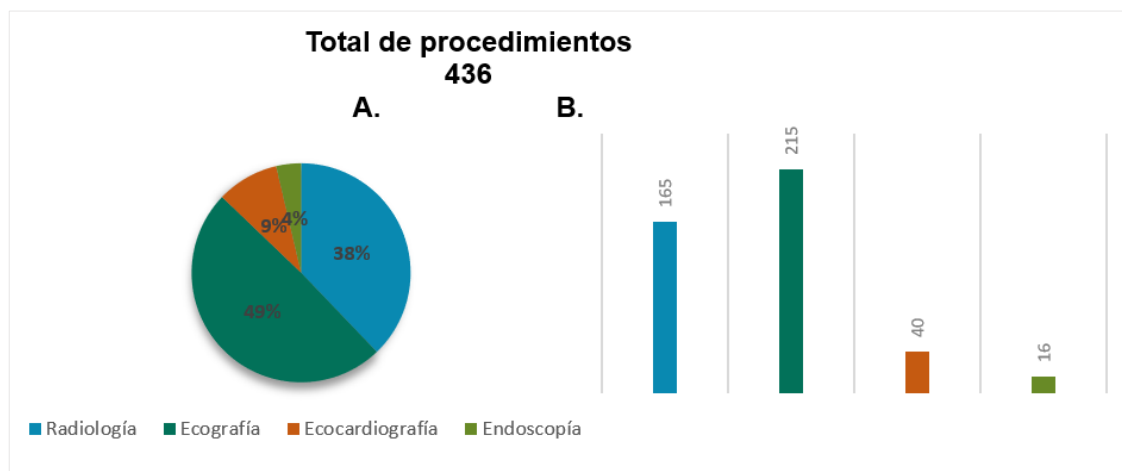


Figura 1.

Distribución de procedimientos realizados en Invet Diagnóstico tanto de manera porcentual (A) como total (B).

El total de pacientes remitidos fue 377 pacientes, siendo los caninos la especie más representativa en un 84% (N= 317), seguido de 15% (N=55) correspondiente a felinos y mascotas exóticas o silvestres un 1% (N=5; dos cobayos, un conejo, una tortuga, un cocodrilo) (Figura 2). Estos datos concuerdan con lo reportado en otros trabajos similares que contemplan la casuística a nivel nacional donde los caninos suelen tener

una mayor prevalencia como animales de compañía (Fonseca Rodríguez 2009; Malé Aguilar 2021).

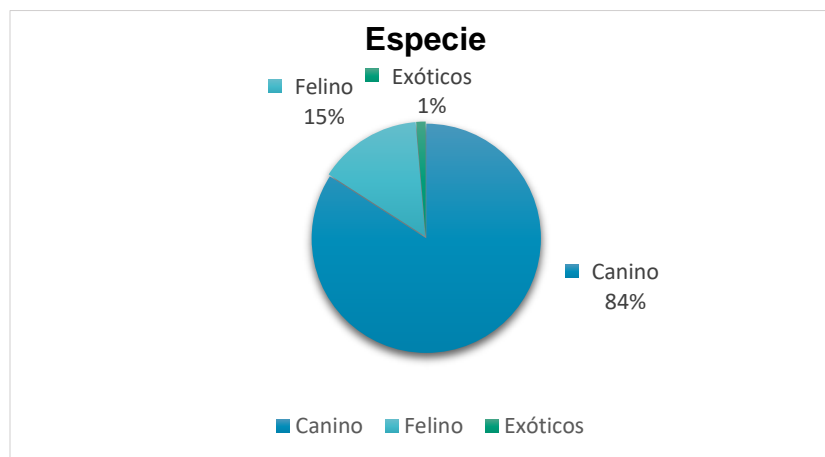

Figura 2.

Distribución de pacientes remitidos según especie.

En cuanto la distribución según el sexo de los pacientes tanto en caninos como felinos fueron mayoritariamente hembras, 173 y 30 respectivamente, y en machos 144 y 25 sucesivamente, la distribución respectiva se aprecia en la Figura 3.

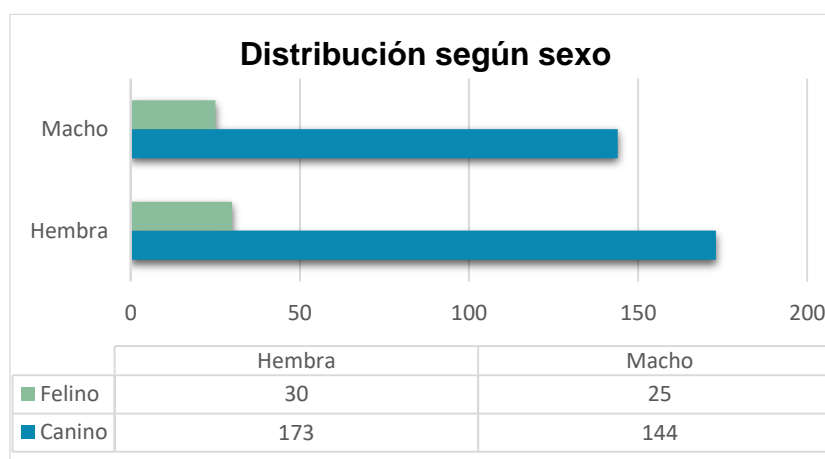


Figura 3.

Distribución según sexo de los pacientes atendidos.

En Costa Rica la proporción entre machos y hembras es muy equitativa, favoreciendo más la tenencia de machos, sin embargo, en este trabajo se observó un mayor porcentaje de hembras atendidas (World Animal Protection, 2016). Con respecto a su estado reproductivo, se reportaron predominantemente animales castrados tanto en caninos como en felinos, este patrón se repite tanto en machos como hembras. La esterilización ha ido en incremento en el país en los últimos años, la educación y concientización sobre la tenencia responsable de mascotas han sido factores fundamentales en este aspecto (World Animal Protection, 2016). La distribución correspondiente se observa en la Figura 4.

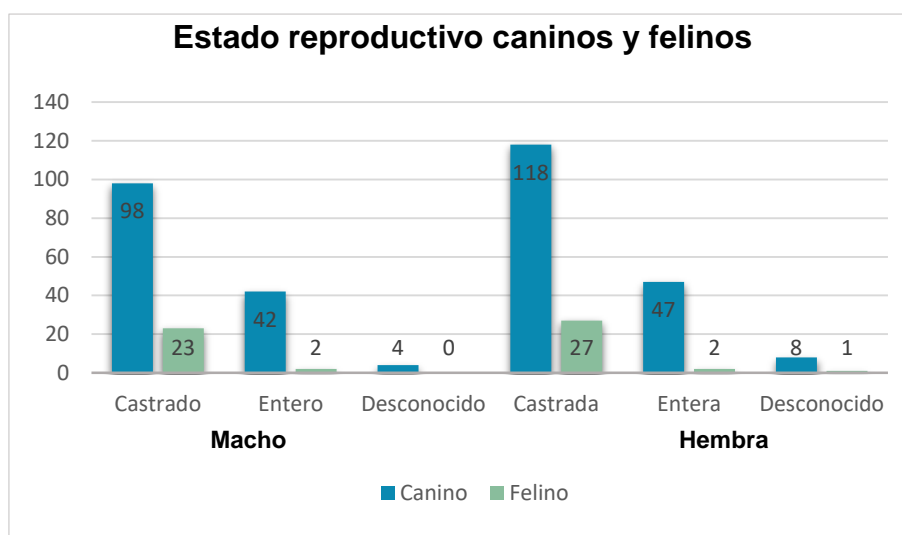


Figura 4.

Distribución según estado reproductivo caninos y felinos.

La distribución etaria se clasificó de la siguiente manera: 0-1 años, 2-5 años, 6-10 años, 11-15 años, más de 15 años y edad desconocida. En caninos la mayoría de los pacientes se encontraba entre 6-10 años, correspondiendo al 30% (N=95) y de

11-15 años un 29% (N=91), en felinos la categoría principal fue entre 2-5 años, 38% (N=21) seguida de 6-10 años siendo este un 31% (N=17) (Cuadro 1).

Cuadro 1.

Distribución etaria caninos y felinos.

RANGO DE EDAD	CANINO		FELINO	
	Total	Porcentual	Total	Porcentual
0-1 AÑOS	47	15%	6	11%
2-5 AÑOS	58	18%	21	38%
6-10 AÑOS	95	30%	17	31%
11-15 AÑOS	91	29%	8	15%
MÁS DE 15 AÑOS	8	3%	1	2%
DESCONOCIDO	18	6%	2	4%
TOTAL	317	100%	55	100%

Según lo reportado por World Animal Protection (2016) el promedio de edad de la población en caninos en Costa Rica es de 5 años o más, similar a lo representado por la población atendida durante la práctica donde la mayoría se encontraron dentro del rango de 6-10 años. En relación con las razas, en caninos, predominaron los pacientes sin raza definida (SRD) con un total de 101, French Poodle 35 pacientes y Chihuahua 22 pacientes, algunas otras razas con gran representación fueron Schnauzer, Labrador Retriever, American Staffordshire Terrier y Dachshund. En felinos la gran mayoría fueron americanos de pelo corto (APC) siendo estos 48 de los 55 felinos atendidos. Estos datos concuerdan con lo reportado por estudios demográficos realizados a nivel nacional, donde el 44.7 % son caninos sin raza definida, seguido por un 10.8% de Poodle miniatura y 5.6% Chihuahua (Word Animal Protection, 2016).

3.1.1 Radiografía

Durante la práctica dirigida se recibieron un total de 165 pacientes para estudios radiográficos, de estos 145 fueron caninos, 18 felinos y dos en otros (un cobayo y una tortuga). El total de estudios radiográficos realizados fue de 186, estos estudios se categorizaron de la siguiente manera: sistema locomotor, cabeza y columna, tórax, abdomen.

Es importante aclarar que algunos de los pacientes requirieron más de un estudio radiográfico. La distribución de los estudios radiográficos realizados se refleja en la Figura 5.

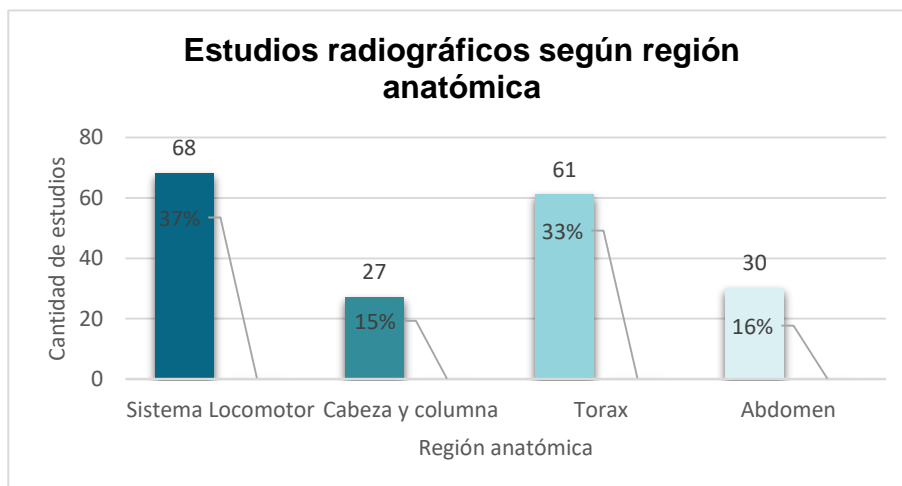


Figura 5.

Distribución de estudios radiográficos según región anatómica solicitada.

Como se aprecia en la Figura 5, los estudios relacionados al sistema locomotor, incluyendo miembro anterior y miembro posterior, representaron la mayoría de los estudios radiográficos solicitados siendo estos un 37% (N= 68), seguido por un 33% (N=61) de estudios radiográficos a nivel de tórax. Esto coincide con lo reportado en la

literatura donde los estudios de las extremidades suelen ser el estudio más solicitado en la práctica veterinaria (Thrall 2013). En el sistema locomotor los principales motivos de consulta fueron claudicación, dolor, control post quirúrgico y sospecha de alguna alteración específica, entre ellas; luxación patelar 15% (N=8), luxación coxofemoral 13% (N=8), fractura 4%(N=2), entre otras. Actualmente, las consultas por claudicación son más frecuentes en la clínica diaria requiriendo de un buen abordaje terapéutico y pruebas complementarias de calidad, los motivos de referencia en este estudio concuerdan con lo reportado por Fallas Mora (2018), donde la articulación coxofemoral y femorotibial fueron las más atendidas.

A nivel de miembro anterior se realizaron 13 estudios correspondiente al 19% (N=13), las proyecciones ML (medio-lateral) y Cr-Cd (craneocaudal) de codo fueron las más frecuentes en esta región anatómica. En esta región el principal hallazgo fueron fracturas. En el miembro posterior, se realizó el 81% (N=55), la mayoría de los estudios se centraron a nivel de pelvis 40% (N=27) y rodilla 37%(N=25), a nivel de pelvis el principal hallazgo fue incongruencia en la articulación coxofemoral sugerente a displasia de cadera mientras que en rodilla se observó principalmente hallazgos sugerentes a luxación patelar (Figura 6).




Figura 6.

Distribución de los estudios radiográficos realizados en el sistema locomotor (a) y principales hallazgos (b).

Las principales alteraciones observadas en la evaluación del miembro posterior concuerdan con lo reportado en la literatura, donde las principales alteraciones encontradas en pacientes con claudicación o dolor en las extremidades posteriores son displasia de cadera, ruptura de ligamento cruzado y luxación de patela (Maciel et al.2019). Es importante aclarar que los estudios radiográficos son un complemento en el diagnóstico de luxación de patela ya que el diagnóstico definitivo se debe realizar por medio del examen clínico y distintas pruebas como la prueba de compresión tibial, sin embargo, para el diagnóstico de la displasia de cadera la radiografía sí se utiliza como prueba para el diagnóstico definitivo (Maciel et al.2019).

En la región anatómica de la cabeza y columna el principal motivo por el cual se solicitó el estudio fue dolor seguido de dificultad para caminar, siendo el 75% (N=21) de estos a nivel de columna. En la columna las proyecciones más utilizadas fueron la vista LLD (Laterolateral derecha) y VD (Ventre-dorsal), entre los principales hallazgos

se observaron alteraciones sugerentes a espondilosis con alteraciones como disminución de los espacios intervertebrales y osteofitos. La presencia de neuropatías y dolor en la columna vertebral son problemas comunes en la práctica diaria, esto hace que sea una de las principales regiones estudiadas radiográficamente, sin embargo, la radiografía es solo una técnica complementaria que permite evaluar anomalías como disminución de los espacios intervertebrales, osteofitos, hemivértebra, entre otras, ya que para el diagnóstico definitivo se recomienda la evaluación por medio de tomografía computarizada o resonancia magnética (Holloway y McConnell, 2013; Thrall, 2013).

Las radiografías realizadas a nivel de cabeza en su mayoría requirieron sedación ya que las proyecciones son incómodas para el paciente, estas se utilizaron para la evaluación de bullas timpánicas, mandíbula y dientes. La utilidad de la radiología tanto en el área de la cabeza como columna es limitada, técnicas como la tomografía computarizada y resonancia magnética son claramente superiores por lo que deben ser consideradas como complemento diagnóstico (Holloway y McConnell 2013). La distribución de los estudios radiográficos realizados a nivel de columna y cabeza se ilustran en la Figura 7.

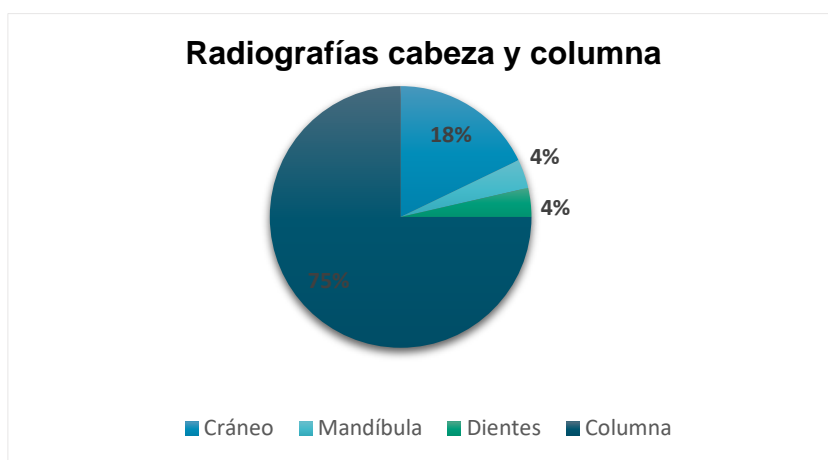


Figura 7.

Distribución de los estudios radiográficos realizados en la región de cabeza y columna.

La región del tórax fue la segunda área con más estudios radiográficos realizados, siendo el principal motivo de referencia problemas respiratorios como tos y disnea seguidos de evaluación oncológica y evaluación de la silueta cardiaca. La evaluación radiológica del tórax, a pesar de ser uno de sus principales usos en medicina veterinaria, suele ser un reto diagnóstico tanto en su toma como en la interpretación de los hallazgos (Holloway y McConnell 2016) (Figura 8).

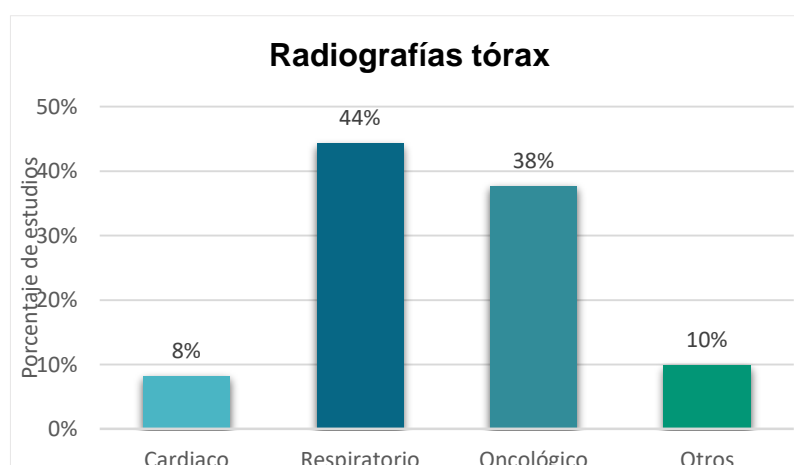


Figura 8.

Distribución de los estudios radiográficos realizados en la región del tórax.

En cuanto a los principales hallazgos radiográficos en la región del tórax se distribuyeron según la región, siendo los principales a nivel cardiaco el aumento del tamaño a la visualización, presencia de patrones pulmonares en la parte respiratoria y a la evaluación oncológica la visualización de estructuras sugerentes a metástasis. Las alteraciones radiográficas como presencia de patrón bronquial, desplazamiento traqueal sugerente a aumento de tamaño cardiaco y cambios compatibles con neoplasia son algunos de los principales hallazgos reportados en otros estudios donde evaluaron la región del tórax (Bárcenas Moreno y Gordillo Jiménez, 2014). En la Figura 9 se observan los principales hallazgos en la región del tórax dividido en alteraciones cardiacas, respiratorias u oncológicas.

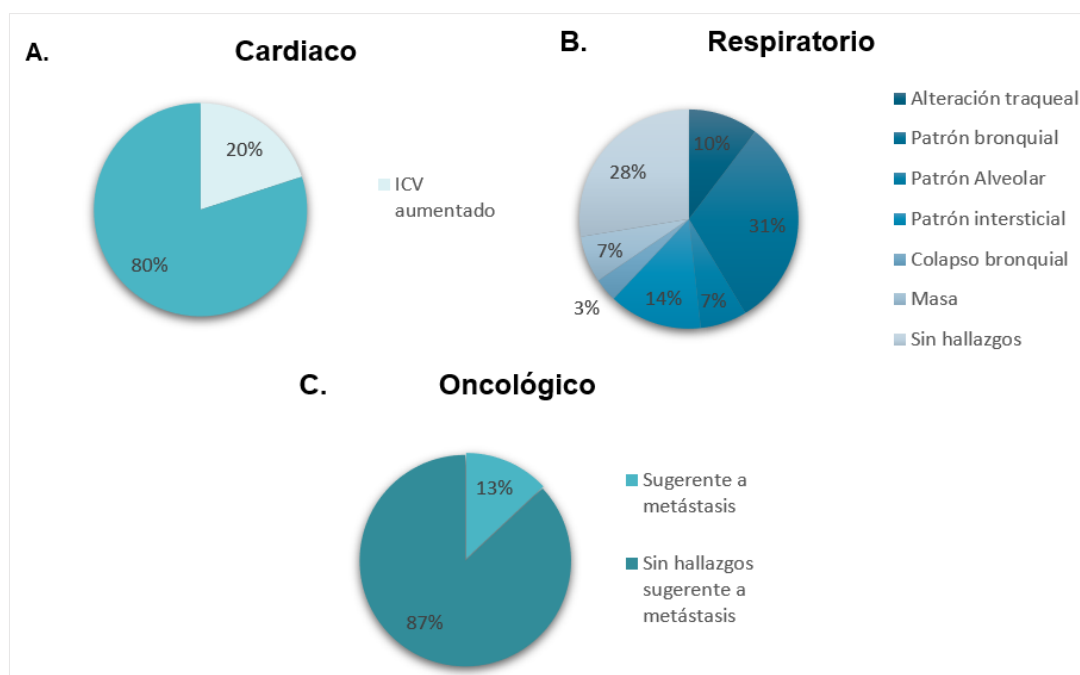


Figura 9.

Principales hallazgos de los estudios radiográficos en la región del tórax, cardíaco (A), respiratorio (B) y oncológico (C).

La evaluación radiológica de alteraciones cardíacas suele ser subjetiva y es solo un complemento en el diagnóstico, se han establecido distintos parámetros como el índice cardio vertebral (ICV) para evaluar el tamaño de la silueta cardíaca para lograr una evaluación más objetiva (Sánchez et al. 2010), solo el 20% (N=1) de los pacientes atendidos por referencia cardíaca presentó un ICV aumentado. La radiología es de mayor utilidad cuando es una patología cardíaca que afecta el lado izquierdo y mayoritariamente da información de cardiomegalia, por lo que el diagnóstico se debe complementar con otras evaluaciones cardíacas como la ecocardiografía (Sánchez 2012).

En la parte respiratoria los principales hallazgos fueron distintos patrones pulmonares: bronquial 31% (N=9), intersticial 14% (N=4) y alveolar 7% (N=2). La prevalencia de los patrones pulmonares concuerda con lo reportado por Jané Guillén (2020), donde se observó en más del 90% algún tipo de patrón bronquial, principalmente patrón bronco intersticial, seguido de patrón bronquial, intersticial y la minoría con patrón alveolar (Jané Guillén 2020).

La tos y sospecha de colapso traqueal fue otro de los principales motivos de referencia para estudios radiológicos en la región del tórax, un 10% (N= 3) presentó alteraciones a nivel de tráquea como colapso traqueal (Figura 9 B), aunque la radiografía es uno de los métodos diagnósticos más utilizados en la clínica diaria para identificar el colapso traqueal, su sensibilidad ronda entre el 60%-84% (Mason y Johnson 2004). Por lo tanto, al ser una condición dinámica es importante destacar que

la ausencia de signos radiográficos no descarta la patología (Holloway y McConnell 2013)

La evaluación oncológica representó un 38% (N=23) de los estudios radiográficos en tórax, de los 23 pacientes referidos por este motivo solo en 13% (N=3) se evidenciaron lesiones sugerentes a metástasis (Figura 9C). La evaluación oncológica del tórax por medio de radiografía es de uso rutinario tanto para el diagnóstico como estadificación oncológica, permite conocer la presencia de metástasis, masas y secuelas neoplásicas como efusión pleural (Ngosuwan 2016). Aunque la prueba de referencia ("Gold standard") es la tomografía computarizada, la radiografía de tórax en sus tres vistas (VD, LLD y LLI) se mantiene como técnica estándar debido a su costo y disponibilidad, en cuanto a su sensibilidad para la detección de metástasis pulmonar está se estima entre un 70-95% (Armbrust et al. 2012).

Adicionalmente, en la región del tórax se realizaron dos estudios para evaluar el esófago, uno de ellos con medio de contraste por sospecha de megaesófago y el otro por sospecha de cuerpo extraño a nivel de esófago. El uso de medios de contraste es una herramienta útil para evaluar órganos en los cuales la opacidad del tejido es similar y se dificulta su diferenciación, el uso de medios de contraste como el sulfato de bario o compuestos yodados dan información de la anatomía contemplando la forma, tamaño, posición, márgenes e inclusive la función del órgano en evaluación (Holloway y McConnell 2013).

En la región del abdomen se realizaron en total 30 estudios radiológicos, la mayoría por causas asociadas a alteraciones gastrointestinales como vómito, diarrea, constipación y por causas reproductivas, principalmente, gestación (contabilización de conceptos) (Figura 10).

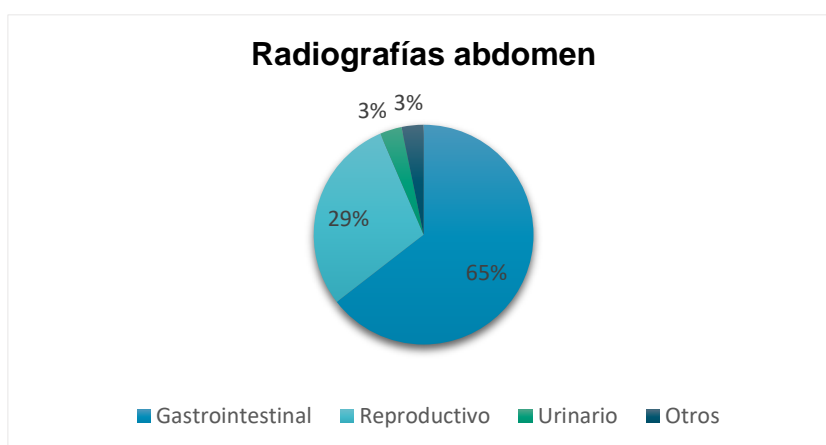


Figura 10.

Distribución de los estudios radiográficos realizados en la región del abdomen

Los principales hallazgos a nivel gastrointestinal fueron presencia de cuerpo extraño, en varios casos como hallazgo incidental, contenido fecal abundante y distensión. Esto coincide con lo reportado en otros estudios donde el uso de la radiografía a nivel abdominal para la evaluación de alteraciones gastrointestinales es uno de sus principales usos debido a la alta casuística (Fonseca Rodríguez 2009).

El 29% (N=9) de los estudios radiográficos en abdomen se centró a nivel reproductivo (Figura 10). En hembras, se utilizó con gran frecuencia para determinar la cantidad de conceptos y su medida con respecto a la pelvis, la radiografía es el método más certero para contabilizar fetos, sin embargo, se debe realizar en el periodo final de la gestación para asegurar la mineralización ósea de los conceptos (Lopate 2018). Además, en una hembra se observó presencia de colecta uterina por medio de

la radiografía. Otros hallazgos observados a nivel abdominal fueron presencia de cálculo urinario, hepatomegalia y prostatomegalia.

La radiografía resultó ser una técnica sumamente útil, principalmente, para evaluar el sistema locomotor debido al alcance para visualizar estructuras óseas y diferenciar según la densidad del tejido; sin embargo, al ser una imagen estática en un solo plano requiere de múltiples vistas y estudio complementarios para emitir un diagnóstico. Una de sus limitantes fue en la evaluación del sistema gastrointestinal u otros órganos en la cavidad abdominal ya que no permite la evaluación detallada debido a sus densidades y características particulares, en estos, casos la ecografía se convierte en una técnica complementaria y con mayor utilidad diagnóstica que la radiografía (Holloway y McConnell 2013). Además, en los casos que la radiografía presenta limitaciones para el diagnóstico se recomienda complementar con otras técnicas para aumentar la probabilidad de un diagnóstico certero.

3.1.2. Ecografía

Durante la práctica dirigida se realizaron un total de 217 ecografías, de estas 175 se realizaron en caninos, 39 en felinos y tres en otras especies (cocodrilo, conejo y cobayo). El principal motivo de referencia fue por alteraciones gastrointestinales 31%(N=68) como vómito y diarrea, seguidos de pacientes en control 12% (N=26), revisión oncológica 10% (N=22) y otros (renal-urinario, reproductivo, inapetencia, hepatobiliar, disnea, endocrino, distensión abdominal). Del total de ecografías realizadas, el 97% (N=212) se realizaron a nivel abdominal, 3% (N=4) en tórax y 1%

(N=1) revisión ocular. En tórax el principal motivo de revisión fue por signos como disnea o paciente cardiópata, con hallazgos como presencia de líquido libre y masas.

El sistema gastrointestinal fue el sistema con mayor cantidad de hallazgos, de los 217 estudios ecográficos realizados, en 39% (N=84) de los pacientes se registró al menos una alteración gastrointestinal, estos resultados difieren de los datos reportados por Fonseca Rodríguez (2009), donde el sistema más frecuentemente evaluado y con mayor cantidad de hallazgos correspondió al sistema reproductor. En el sistema renal-urinario y hepatobiliar los hallazgos ecográficos sugerentes de alteraciones también fueron significativos, 76 pacientes y 71 pacientes, respectivamente (Figura 11). La descripción los principales hallazgos se encuentra en el Anexo 2.

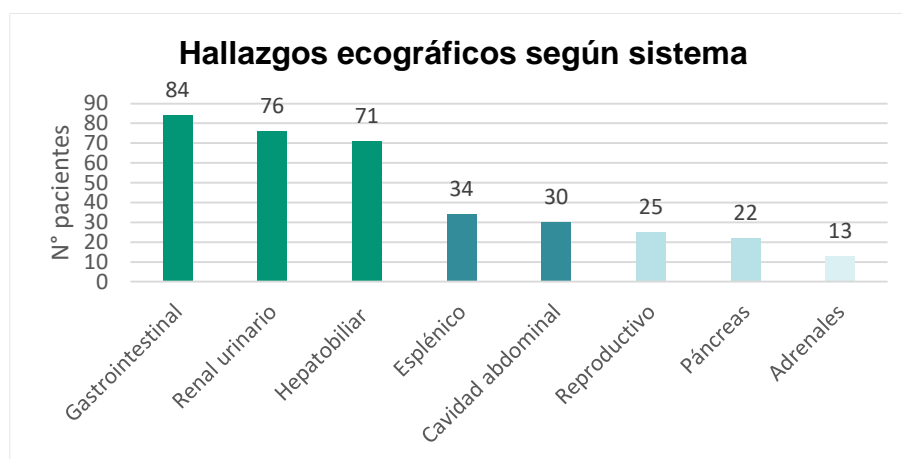


Figura 11.

Distribución de pacientes con al menos una alteración ecográfica observada por sistema.

En el sistema gastrointestinal uno de los principales hallazgos reportados correspondió con engrosamiento de la pared del estómago, sugerente a gastritis, esto se observó en un total de 39 pacientes. Además, el engrosamiento de la pared en las

distintas partes del tracto gastrointestinal fue uno de los hallazgos más representativos en la evaluación de este sistema, esto es sugerente de procesos inflamatorios o neoplásicos (Mattoon y Nyland 2015). El corrugado intestinal también se observó en múltiples pacientes, este es un hallazgo poco específico ya que se puede asociar a múltiples patologías como pancreatitis, peritonitis, neoplasia o isquemia (Moon et al. 2003). Otros hallazgos con menor representación fueron zonas hiperecogénicas en la mucosa, masas y presencia de cuerpo extraño (Figura 12).

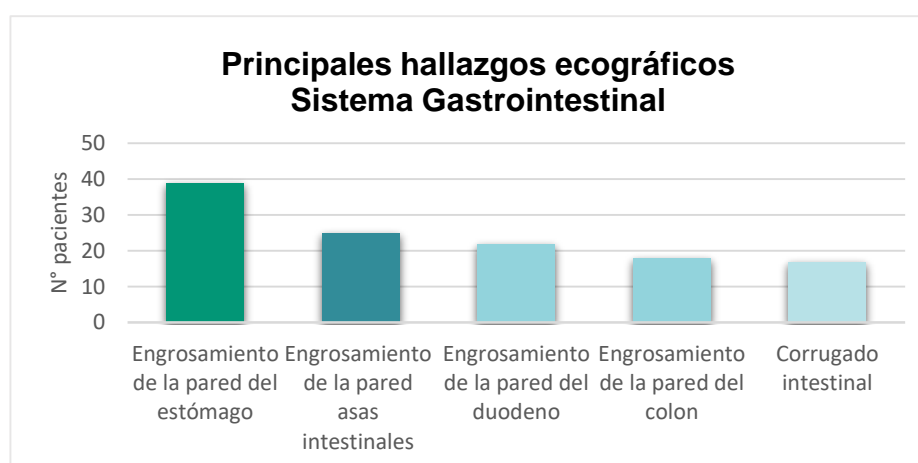


Figura 12.

Principales hallazgos ecográficos observados en el sistema gastrointestinal.

En el sistema hepatobiliar al menos 33% (N=71) pacientes presentaron alguna alteración ecográfica, la presencia de sedimento biliar se observó en, al menos, el 22% (N=48) de los pacientes, siendo este el hallazgo más frecuente en este sistema. En caninos suele ser un hallazgo incidental ya que una leve cantidad de sedimento es normal, sin embargo, en felinos la presencia de sedimento biliar no se considera normal (Mattoon y Nyland 2015). La ecografía es la técnica de elección para evaluar las alteraciones en la vesícula biliar ya que sus signos son inespecíficos (Guendulain

et al. 2010). En el parénquima hepático las principales alteraciones fueron cambios de ecogenicidad textura, aumento de tamaño (hepatomegalia) y presencia de lesiones focales y difusas (Figura 13).

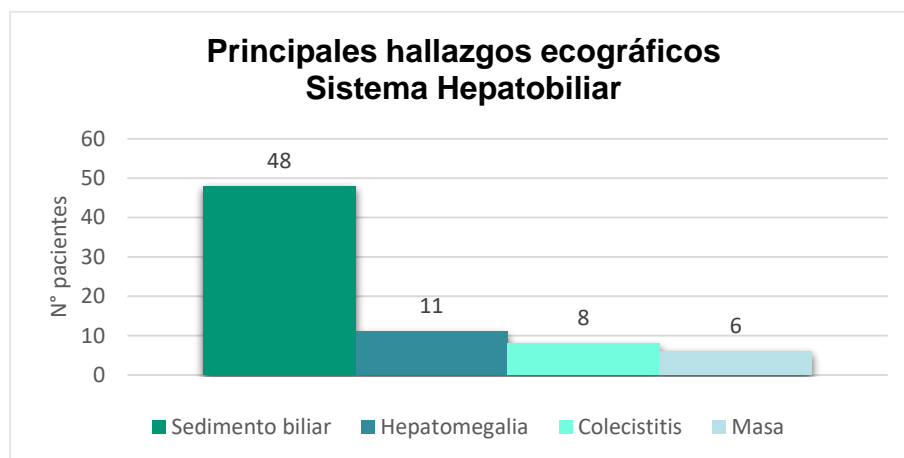


Figura 13.

Principales hallazgos ecográficos observados en el sistema hepatobiliar.

En el 35% (N=76) de los pacientes se observó al menos un hallazgo ecográfico en el sistema renal-urinario, principalmente para evaluar la morfología renal y apariencia tanto de la pared como contenido de la vejiga. En el riñón los hallazgos más representativos fueron disminución de la diferenciación cortico medular, hiperecogenicidad del parénquima y mineralización, es importante recalcar que la evaluación ecográfica renal solo da información sobre el tamaño, arquitectura y ecogenicidad, no se puede determinar su funcionamiento (Barr y Gaschen 2011). En la vejiga, la presencia de sedimento urinario y engrosamiento de la pared fueron las alteraciones más comunes. Para complementar el diagnóstico, en los pacientes que el médico veterinario lo autorizó se procedió a tomar una muestra de orina por medio de cistocentesis eco guiada, este es el procedimiento de elección para la toma segura y

estéril de muestras de orina (Manfredi et al. 2019). Los principales hallazgos se evidencian en la Figura 14.

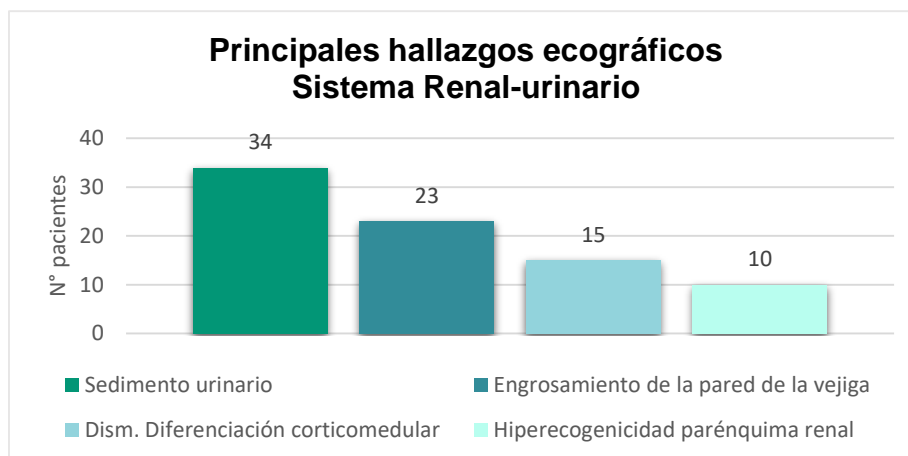


Figura 14.

Principales hallazgos ecográficos observados en el sistema renal-urinario.

Los demás sistemas u órganos evaluados presentaron una menor cantidad de pacientes con alteraciones ecográficas, las principales se observan en la Figura 15. En el bazo los principales hallazgos fueron aumento de tamaño (esplenomegalia) y cambios en la textura del parénquima esplénico como apariencia apolillada (Figura 15 A). En cuanto al páncreas, como se aprecia en la Figura 15 B, la visualización del parénquima heterogéneo fue el hallazgo más común; sin embargo, es importante recalcar la ecografía normal del páncreas no descarta una patología pancreática (Barr y Gaschen 2011).

La evaluación de ambas glándulas adrenales reveló como hallazgo principal aumento en el tamaño, unilateral o bilateral, en la mayoría de los pacientes como hallazgo incidental sin presentar signos asociados (Figura 15 C). En el sistema reproductor, en machos la prostatomegalia y hallazgos sugerentes a prostatitis o neoplasia fueron frecuentes, mayoritariamente en animales sin esterilizar, es conocido que los animales sin esterilizar tienen mayor prevalencia de patología prostática como hiperplasia prostática benigna (Mantziaras et al. 2017). En hembras, el principal uso de la ecografía fue para el diagnóstico de gestación, otros hallazgos fueron presencia de colecta uterina y quistes ováricos (Figura 15 D).

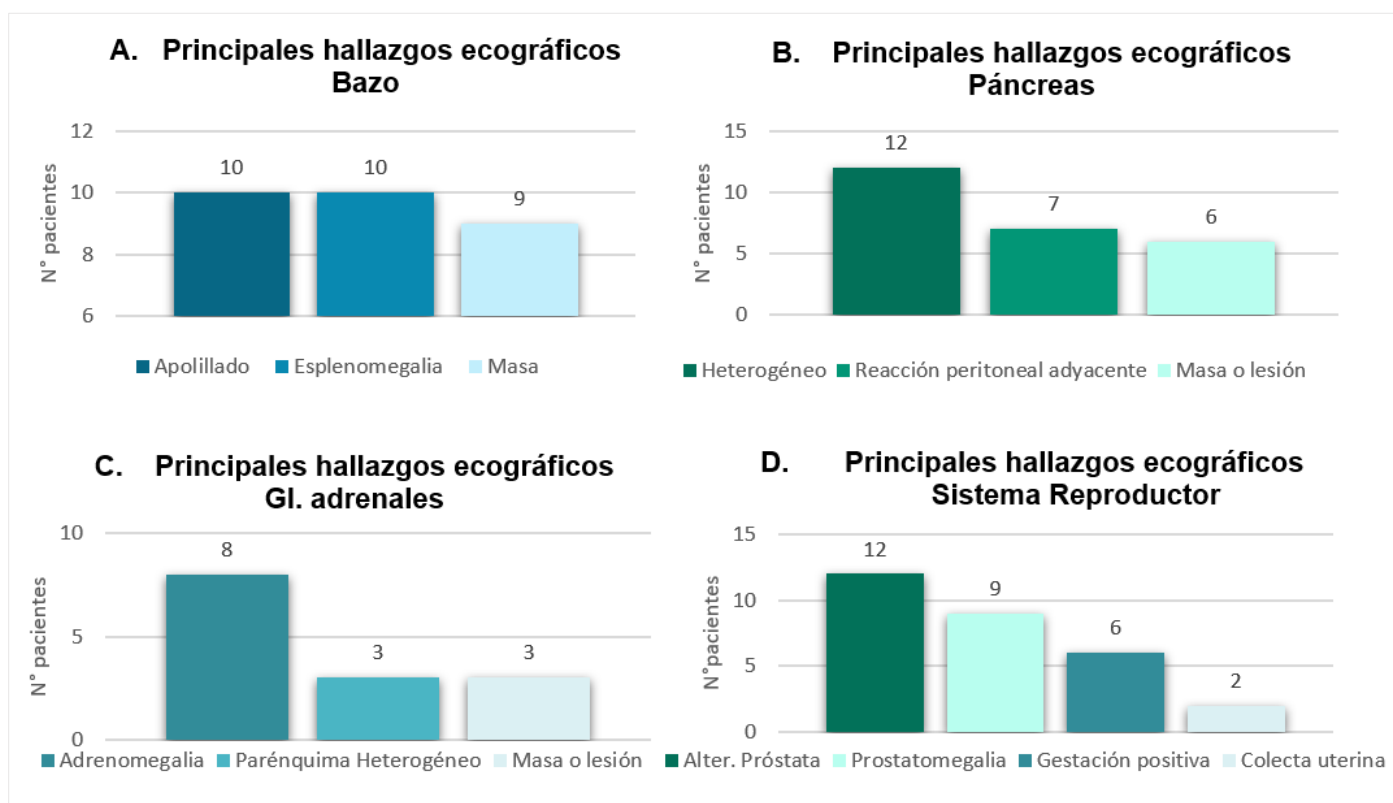


Figura 15.

Principales hallazgos ecográficos observados en otros órganos o sistemas evaluados.

La ecografía evidenció ser una técnica con gran utilidad en la evaluación de los órganos abdominales, principalmente a nivel gastrointestinal, siendo las alteraciones en este uno de los principales motivos de consulta. La información que brinda con respecto a la motilidad intestinal, grosor y apariencia de las paredes, origen y apariencia de las lesiones en los demás órganos son de gran aporte diagnóstico, sin embargo, limitantes como la presencia de gas y contenido fecal pueden dificultar la visualización, siendo en estos casos necesario el uso de técnicas complementarias como la radiografía (Barr y Gaschen 2011).

3.1.3. Ecocardiografía

Durante la práctica dirigida se recibieron un total de 40 pacientes en el área de cardiología, a todos estos se les realizó ecocardiografía, de estos 26 eran pacientes para primera revisión y 14 pacientes en control. En promedio la edad de los pacientes atendidos fue de diez años, el 55% (N=22) en un rango de edad entre 11 a 15 años (Figura 16).

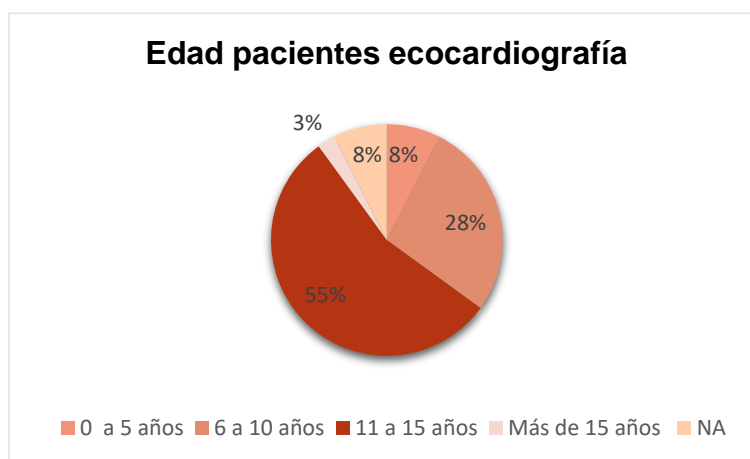


Figura 16.

Distribución de edad de los pacientes atendidos en el área de ecocardiografía.

La edad de los pacientes tiene una estrecha relación con la probabilidad de presentar una cardiopatía, ya que la edad promedio para presentar cardiopatías de tipo adquiridas es entre los ocho y 11 años, con un mayor porcentaje de detección después de los 13 años principalmente en el caso de degeneraciones valvulares (Carrillo Mejía et al. 2021).

La tos y disnea fueron los problemas más comúnmente reportados por los propietarios, además, entre los motivos de referencia reportados por los médicos veterinarios se pueden mencionar sospecha de cardiomegalia en la radiografía, soplo a la auscultación y colapso traqueal. Las cardiopatías como cardiomegalia, asociada principalmente al agrandamiento del lado izquierdo del corazón causan compresión del bronquio izquierdo, por lo tanto, es uno de los signos frecuentes reportados por el propietario. En casos de enfermedad valvular mitral o cardiomiopatía dilatada es común la dilatación del atrio y ventrículo izquierdo causando compresión extraluminal y con ello signos respiratorios como la tos (Martin y Martínez 2014).

La evaluación cardiológica consistió en un examen físico general y en algunos pacientes se realizó un ecocardiograma, toma de presión sanguínea y radiografías complementarias a la ecocardiografía. Del total de pacientes evaluados, en el 23% (N=9) no se encontraron hallazgos sugerentes a enfermedad cardíaca y en el 78% (N=31) sí se evidenciaron alteraciones ecocardiográficas sugerentes a enfermedad cardíaca.

Para emitir el diagnóstico ecocardiográfico se evaluaron distintas estructuras en las diferentes proyecciones y vistas ecocardiográficas, así como las mediciones

correspondientes. En cuanto a las alteraciones evidenciadas, de los 31 pacientes con alteraciones en un 90% (N=28) se observó degeneración valvular crónica, distribuidos de la siguiente manera: insuficiencia de la válvula mitral en un 68% (N=21), insuficiencia valvular mitral y tricúspide en un 19% (N=6) e insuficiencia valvular tricúspide en un 3% (N=1). Además, en un 10% (N=3) de los pacientes evaluados se observó indicativos de hipertensión pulmonar, como factor común los tres pacientes también presentaban degeneración valvular crónica. Con respecto a otras alteraciones, en dos pacientes se observó dirofilariosis (Figura 17). Los datos obtenidos coinciden con lo reportado por Abarca Quesada (2010) donde la principal enfermedad adquirida fue la degeneración valvular crónica.

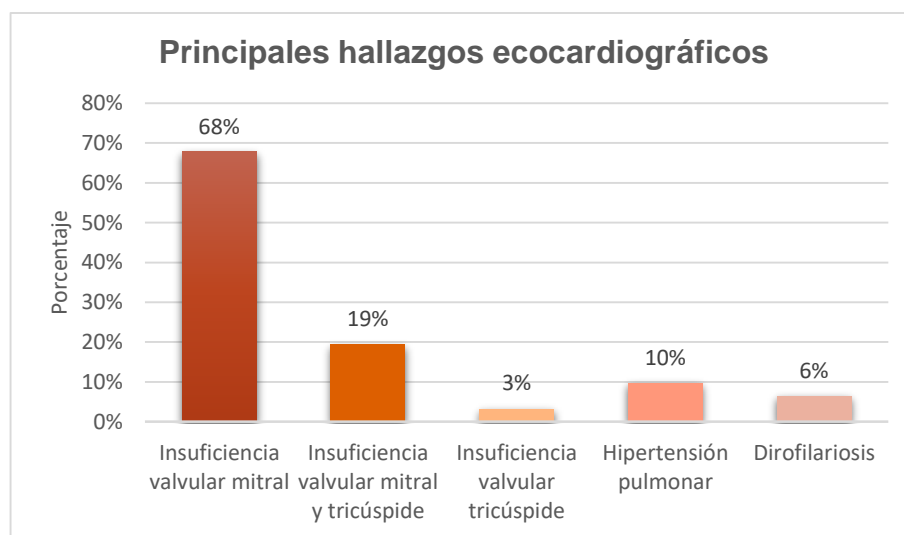


Figura 17.

Principales enfermedades diagnosticadas por medio de ecocardiografía

Las enfermedades degenerativas valvulares son la alteración cardíaca adquirida con mayor prevalencia, alrededor de 75% de los pacientes evaluados en el área de cardiología son diagnosticados con algún grado de degeneración valvular,

principalmente en la válvula mitral (Astaiza Martínez et al. 2014; Gómez Duarte 2011). Un 68% (N=19) de los pacientes con enfermedad valvular mitral se encontraban en estadio B1, un 18% (N=5) en estadio B2 y un 14% (N=4) en estadio C, la descripción de esta clasificación se encuentra en el Anexo 3.

La ecocardiografía es una herramienta clínica para determinar la probabilidad de hipertensión pulmonar más que para determinar un diagnóstico definitivo, ya que el diagnóstico definitivo requiere de pruebas complementarias. La hipertensión pulmonar puede darse como causa primaria, hipertensión pulmonar arterial, o secundaria a otras alteraciones como enfermedad cardíaca izquierda, por ejemplo; enfermedad valvular, enfermedades respiratorias, enfermedades parasitarias, por ejemplo; dirofilariosis, entre otras (Reinero et al. 2020).

Entre los hallazgos ecográficos relacionados a las alteraciones mencionadas se observó fallo sistólico, fallo diastólico, remodelación cardíaca, falla cardíaca congestiva, signos congestivos en la vena cava, entre otros. Estas alteraciones se dan como consecuencia de las fallas, por ejemplo, la degeneración de la válvula mitral, ya que esta causa un aumento de presión a nivel del atrio izquierdo y dilatación del mismo y cambios en el volumen sanguíneo, como consecuencia de lo anterior se desarrolla hipertrofia, aumento de la presión pulmonar, edema pulmonar, llegando al punto de desarrollar fallo cardíaco congestivo (Smith et al. 2016). En cuanto a las pacientes sin hallazgos sugerentes a enfermedad cardíaca con signos como tos o disnea se recomendó la evaluación radiográfica y tratamiento farmacológico.

La evaluación cardíaca por medio de la ecocardiografía resultó ser una técnica con gran utilidad para el diagnóstico de las principales patologías cardíacas en caninos como la degeneración valvular crónica, además, al ser una técnica mínimamente invasiva no representa un riesgo para el paciente cardiópata dando gran cantidad de información con solo un estudio. No obstante, posee ciertas limitaciones, por ejemplo, en aquellos casos que se sospeche de alteraciones a nivel respiratorio o enfermedades de ocupancia a nivel de tórax se debe complementar con otras técnicas como la radiografía. Otra de sus limitaciones es la variabilidad de los resultados según la angulación, posición y medidas obtenidas según el conocimiento del profesional realizando la evaluación (Lucina et al. 2017).

3.1.4. Endoscopia

Durante el tiempo de la práctica dirigida se realizaron un total 16 endoscopías, todas estas en caninos. La mayoría de los procedimientos realizados correspondieron a esogogastroduodenoscopías un 50% (N=8), seguidos de ileoceocolonoscopía un 19% (N=3), traqueobroncoscopías 19% (N=3) y rinoscopías 13% (N=2) (Figura 18).

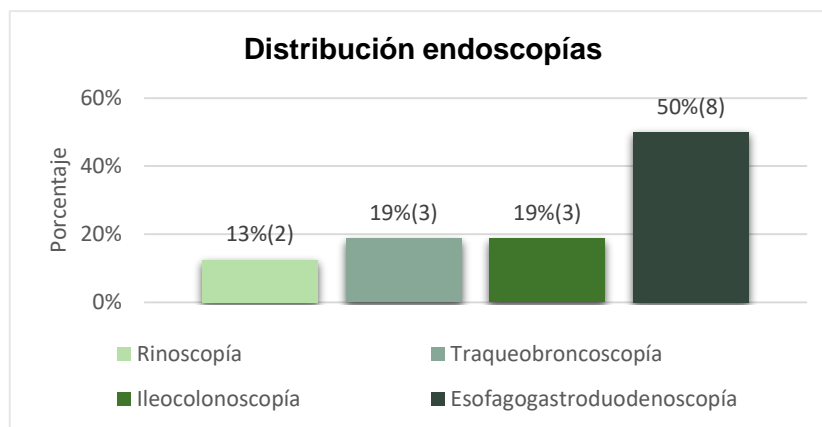


Figura 18.

Distribución de las endoscopías atendidas.

En los pacientes referidos a gastroscopía los principales motivos de referencia fueron vómito, diarrea y pérdida de apetito. En cuanto a los hallazgos endoscópicos, la zona con más afectaciones visualizadas fue la mucosa gástrica y duodeno. En el estómago los principales hallazgos fueron lesiones compatibles con inflamación, mayoritariamente, de aspecto folicular siendo el principal diagnóstico endoscópico gastritis congestiva. Algunos de los hallazgos gastroduodenoscópicos que se asocian a gastritis son la observación de úlceras, erosiones, hiperemia, granularidad, hemorragia y friabilidad de la mucosa, estos en conjunto con la histopatología definen el diagnóstico (Çolakoğlu et al. 2017) (Figura 19).

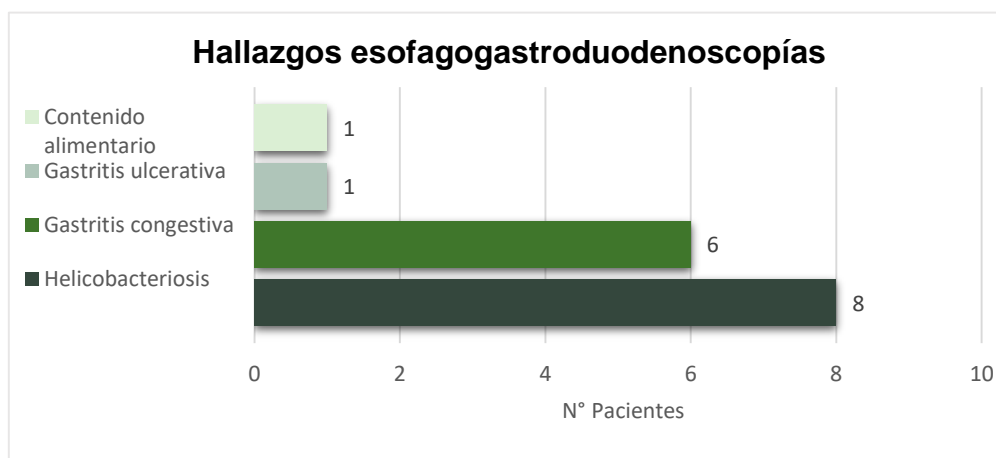


Figura 19.

Principales hallazgos esofagogastroduodenoscopia.

Uno de los principales motivos de referencia para la esofagogastroduodenoscopia fue el vómito, esto concuerda con que el principal diagnóstico fuera gastritis ya que según lo mencionado por Koster (2017), el vómito crónico o persistente es el signo cardinal de la gastritis crónica. La endoscopia tiene una gran ventaja en estos casos ya que permite tanto la evaluación de la mucosa gástrica como la toma de biopsia en lesiones focales, en felinos se recomienda biopsias con mayor grosor debido a la distribución de las enfermedades (Koster 2017).

En duodeno, la principal alteración observada fue edema. Además, a todos los pacientes como prueba diagnóstica complementaria se les realizó biopsia para posterior estudio histopatológico y prueba rápida de ureasa. Como se observa en la Figura 19, el total de los pacientes evaluados en gastroscopia dieron positivo a la prueba rápida de ureasa determinando así la presencia de *Helicobacter* spp., esta es

una técnica cualitativa con alta especificidad para determinar la presencia de la enzima ureasa en la mucosa gástrica, *H.pylori* se caracteriza por alta producción de ureasa lo que sirve como biomarcador (Bermúdez Díaz et al. 2009; Hloaperm et al. 2021;). Según reportes, alrededor del 95% de los caninos sometidos a observación presentaban *Helicobacter* spp., esta alta incidencia concuerda con lo reportado en este trabajo, sin embargo, aún no existe una asociación entre la presencia de esta bacteria con las lesiones gastroscópicas (Suárez-Esquivel et al. 2017).

En dos de los pacientes a los cuales se les realizó gastroscopía se complementó con colonoscopia y en uno de ellos solo se realizó colonoscopia, el principal motivo de referencia para realizar colonoscopia fue historia de diarrea crónica. En estos pacientes se visualizaron hallazgos como dilatación de sitios linfoides (1), pólipo en colon transverso (1) y erosiones superficiales (1), con diagnósticos endoscópicos como colitis linfoide, proctitis e ileitis congestiva. En los tres pacientes se tomó una muestra para diagnóstico histopatológico. En pacientes con hematoquecia, tenesmo, aumento del contenido mucoso en heces, anomalías a la palpación y diarrea del intestino grueso, se indica la colonoscopia para evaluar anomalías estructurales, además, se puede utilizar de manera terapéutica en la colocación de stents o ablación láser de tumores (McCarthy 2021).

Las rinoscopias realizadas (dos pacientes) fueron referidas por dificultad respiratoria y alteraciones como estornudos o epistaxis, en ambos pacientes la principal observación endoscópica fue la presencia de una masa en la fosa nasal, en ambos casos se realizó biopsia de la lesión. En cuanto a los pacientes sometidos a

broncoscopía el principal motivo de referencia fue la presencia de tos persistente, los hallazgos endoscópicos fueron broncomalacia con contenido sanguinolento, colapso traqueal cervical con broncomalacia y cambios sugerentes masa extrínseca torácica, inflamación de aspecto folicular sugerente a irritación crónica. En estos pacientes se realizó lavado broncoalveolar para citología y cultivo. La broncoscopía tiene utilidad diagnóstica, terapéutica y en el pronóstico, la principal utilidad diagnóstica se basa en la visualización en casos de compresión, obstrucción y dilatación, en cuanto a sus usos terapéuticos se menciona como principal la remoción de objetos extraños en el conducto aéreo y como uso pronóstico la evaluación de la reversibilidad de los cambios estructurales y en la mucosa observados (McCarthy 2021).

La endoscopía es una técnica útil, brinda gran información de la parte interna de los órganos en estudio siendo mínimamente invasiva, permitiendo la visualización, técnicas diagnósticas como toma de muestras para histopatología y además técnicas terapéuticas como remoción de cuerpos extraños o colocación de stents (McCarthy 2021). Sin embargo, presenta limitantes como alto costo del equipo, alto grado de especialización por parte del médico y riesgos asociados al procedimiento como anestesia del paciente y riesgo de daño a los tejidos.

3.2. Caso clínico

3.1.1. Información del paciente y anamnesis

El paciente es un canino llamado Poncho macho, 12 años, raza French Poodle con un peso de 15 kg. Este es un caso referido por el Dr. Daniel Chavarría de la clínica San Martín del Este para consulta en el área de cardiología con el Dr. Carlos Loría. El

paciente había sido diagnosticado el 14 de octubre de 2021 con enfermedad valvular mitral estadio B1 (ACVIM), sin fallo cardiaco congestivo, sin remodelación cardiaca y probabilidad de hipertensión pulmonar baja. Se presentó a consulta para valoración y control, al momento de la consulta se encontraba con tratamiento con Prednisolona y Teofilina para la tos ya que era recurrente, aún con tratamiento, los propietarios indicaron que mantenía una tos severa sin mejoría. Como exámenes previos, se le realizó un estudio radiográfico el 21 de diciembre de 2021 en la Veterinaria San Martín del Este, como principales hallazgos se observó lo que se denomina patrón bronquial moderado, patrón alveolar perihiliar y colapso traqueal (Figura 20).

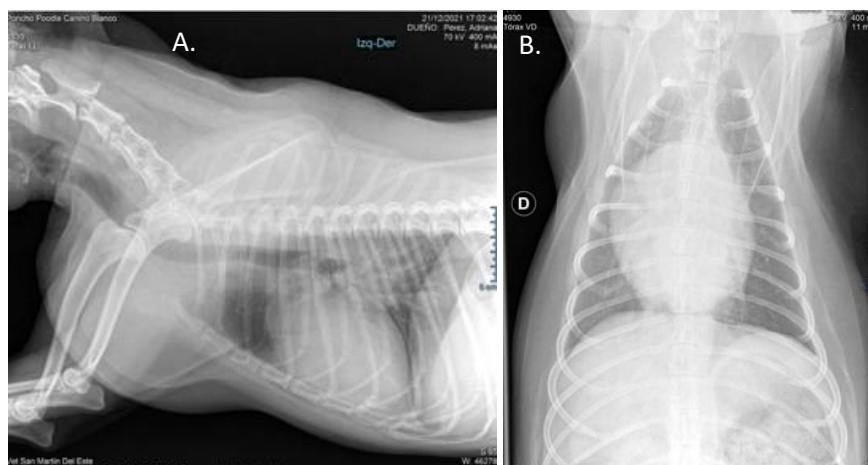


Figura 20.

Estudio radiográfico realizado previo a la consulta cardiológica en Veterinaria San Martín del Este (A. Proyección LL. B. Proyección VD)

3.1.2. Abordaje del caso

Procedimiento 1: Consulta cardiológica y ecocardiografía

El paciente se presenta a revisión en el área de cardiología el 15 de febrero, al examen físico se dificulta realizar la auscultación debido a que el paciente se encontraba jadeando; sin embargo, parece haber un soplo cardiaco (mitral 2/6), membranas mucosas rosadas con llenado capilar menor a dos segundos, pulso sincrónico, condición corporal 4/5. En esta revisión no se realizó electrocardiograma.

En cuanto a la ecocardiografía se obtuvo volumen sistólico final indexado (ESVi) de 20.58 ml/m² (Max 30 ml/m²), diámetro interno del ventrículo izquierdo diástole normalizada (LVIDdN): 1.51 (Max 1.7), la válvula mitral se observó engrosada en modo B y M con función sistólica normal. En la evaluación Doppler las velocidades transmitral y transtricuspídea se observaron normales con fallo diastólico grado 1. Además, se observó reflujo mitral severo y reflujo tricúspideo leve. El gradiente de presión de la arteria pulmonar se encontró normal con flujo tipo I (normal) y gradiente de presión arteria aorta normal. Como diagnóstico se establece insuficiencia valvular mitral y tricúspide estadio B1 (ACVIM), sin fallo cardiaco congestivo y sin remodelación cardiaca.

Como hallazgo principal en comparación con la evaluación realizada el 14 de octubre de 2021 se observó el desarrollo de insuficiencia valvular tricúspidea en estadio leve. Los hallazgos ecocardiográficos no justifican el cuadro clínico del paciente, es decir, la enfermedad cardiaca no es la causa del cuadro respiratorio, principalmente, tos.

Por lo tanto, se prescribió tratamiento sintomático para el cuadro de tos utilizando Butorfanol 2 mg PO sid durante siete días (Butormin 0.2 mL), Citrato de Maropitant 15 mg SC cada 48 horas durante dos semanas (Cerenia 1.5 mL). Debido a los hallazgos ecocardiográficos se recomendó la evaluación endoscópica para valorar la severidad del colapso traqueal y considerar la posibilidad de neumonía realizando un lavado bronquial para diagnóstico en patología, realizar un cultivo y antibiograma.

Procedimiento 2: Traqueo broncoscopía

El 16 de marzo de 2022 se recibe al paciente Poncho para realizar un estudio endoscópico, específicamente, traqueo broncoscopía con la Dra. Érika Valverde Altamirano. Esto posterior a las recomendaciones instauradas en la consulta cardiológica. Como control previo al procedimiento se solicitó un hemograma y químicas sanguíneas para valorar el estado del paciente, los resultados se observan en el Cuadro 2.

Cuadro 2.

Hemograma y químicas sanguíneas paciente Poncho (Veterinaria San Martín del Este)

Hemograma				
Línea Blanca	Valor	Rango inferior	Rango superior	Unidades
Leucocitos	8.5	6	17	10 ⁹ /L
Linfocitos	0.78*	1	4.8	10 ⁹ /L
Monocitos	0.26	0.2	1.5	10 ⁹ /L
Neutrófilos	6.87	3	12	10 ⁹ /L
Eosinófilos	0.46	0	0.8	10 ⁹ /L
Basófilos	0.13	0	0.4	10 ⁹ /L
Línea Roja	Valor	Rango inferior	Rango superior	Unidades
Hematíes	5.12 *	5.5	8.5	10
Hemoglobina	15.5	12	18	g/dL
Hematocrito	39.38	37	55	%
MCV	77	60	77	fl
MCH	30.2*	19.5	24.5	pg
MCHC	39.3*	31	39	g/dL
PTS	295	165	500	10 ⁹ /L
MPV	10.6	3.9	11.1	fl
Químicas sanguíneas				
	Valor	Rango inferior	Rango superior	Unidades
ALT	33	0	70	UI/L
FA	<50	0	189	UI/L
Urea	27	20	50	mg/dl
Crea	0.8	0.6	1.4	mg/dl
Glucosa	64	60	140	mg/dl
PT	6.7	5.3	7.9	g/dl


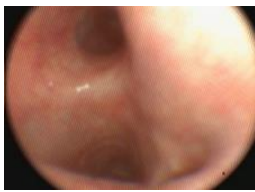


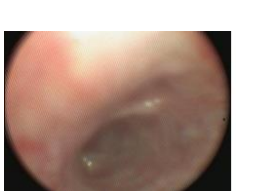
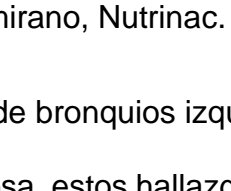
MCV: Volumen corpuscular medio, MCH: Hemoglobina corpuscular media, MCHC: Concentración de hemoglobina corpuscular media, MPV: Volumen plaquetario medio, ALT: Alanina aminotransferasa, FA: Fosfatasa alcalina

Nota: Los valores referenciales son los utilizados por la Veterinaria San Martín del Este, lugar donde se realizaron dichas pruebas.

Para el procedimiento se requirió que el paciente se presentara en ayuno, se realizó un protocolo anestésico con Propofol (4mg/kg) e isoflurano y se mantuvo con fluidoterapia durante todo el procedimiento. En el Cuadro 3 se observan los principales hallazgos endoscópicos reportados durante la traqueo broncoscopía.

Cuadro 3.

Hallazgos traqueo broncoscopía Poncho.

Zona o hallazgo	Comentario	Severidad o cantidad	Imagen
Tráquea	Colapso grado 1 a nivel cervical	Leve	
Carina	Presencia de edema	Leve	
Bronquio principal derecho	Presencia de edema	Leve	
Árbol bronquial derecho	Broncomalacia en bronquios primarios	Moderado	
Bronquio principal izquierdo	Presencia de edema e inflamación	Leve	
Árbol bronquial izquierdo	Se observa colapso severo ocasionado por presión extrínseca y congestión severa de la mucosa	Severo	

Nota: Procedimiento realizado por la Dra. Érika Valverde Altamirano, Nutrinac.

Los hallazgos endoscópicos revelaron cambios a nivel de bronquios izquierdos como colapso por presión extrínseca y congestión de la mucosa, estos hallazgos son compatibles con la presencia de una masa extrínseca torácica causando

presión. Debido a esto, se procede a realizar un estudio radiográfico de tórax para observar si existe o no la presencia de una masa en tórax.

Durante el procedimiento se realizó un lavado broncoalveolar (BAL) para realizar citología y cultivo. Se remitió la muestra del BAL al laboratorio de patología de la Universidad Nacional para su estudio citológico, como resultado se evidenció la presencia de infiltrado inflamatorio, predominantemente linfocitos y agregados de epitelio respiratorio no displásico con células calciformes y macrófagos alveolares, se determinó como diagnóstico morfológico inflamación mononuclear crónica moderada, sin cambios displásicos ni componente bacteriano. Además, se envió la muestra al laboratorio clínico veterinario Diagnóstico Albéitar para realizar cultivo, en este no se reportó crecimiento bacteriano.

Procedimiento 3: Estudio radiográfico de tórax

Posterior a la endoscopía se procede a realizar un estudio radiográfico de tórax al paciente poncho. Esto con el fin de evaluar la presencia de una masa en tórax y comparar con los resultados evidenciados en las radiografías previas. Se realizaron tres proyecciones; VD, LLI y LLD (Figura 21).

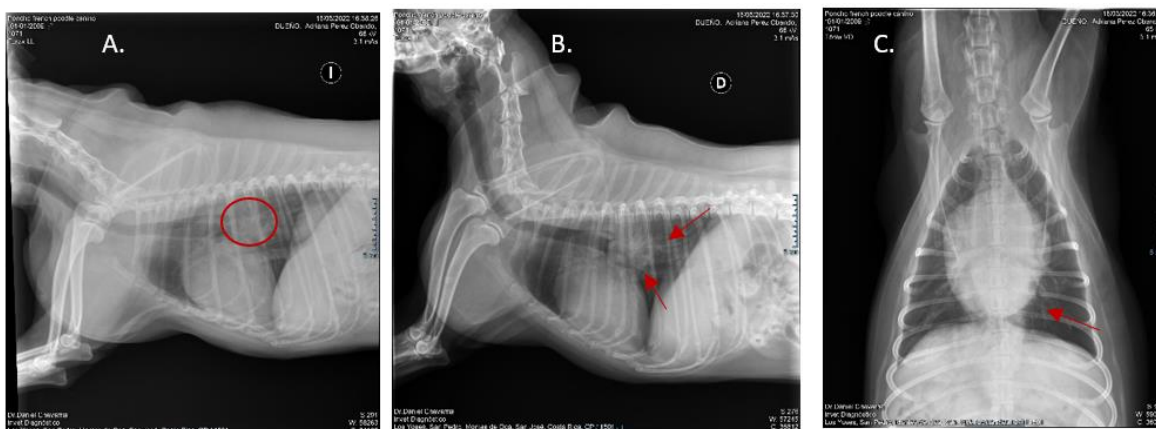

Figura 21.

Estudio radiográfico de tórax realizado posterior a la traqueobroncoscopia (A. LLI, B. LLD, C. VD). Demarcado en círculo y señalado con flechas se observa un área con cambio de opacidad sugerente a la presencia de una masa en tórax.

3.1.3. Discusión del caso

Los problemas respiratorios en caninos se pueden dar por múltiples etiologías, entre ellas; infecciones virales, bacterianas, fúngicas, enfermedad cardíaca, colapso traqueal, neoplasia, entre otros. Uno de los signos más frecuentes es la tos, este es un mecanismo de defensa que suele ser un intento para eliminar material extraño como secreciones o irritantes de las vías aéreas, sin embargo, también se puede desarrollar por motivos no respiratorios como enfermedad cardíaca o presión externa en las vías aéreas (megaesófago, masas en mediastino) (Martin y Martínez 2014).

El abordaje del paciente con tos es complejo ya que es un signo inespecífico que puede ser multifactorial o tener distintas etiologías. En la Figura 22 se observa un diagrama donde se ejemplifica el abordaje clínico de un paciente con tos (Manens 2015).

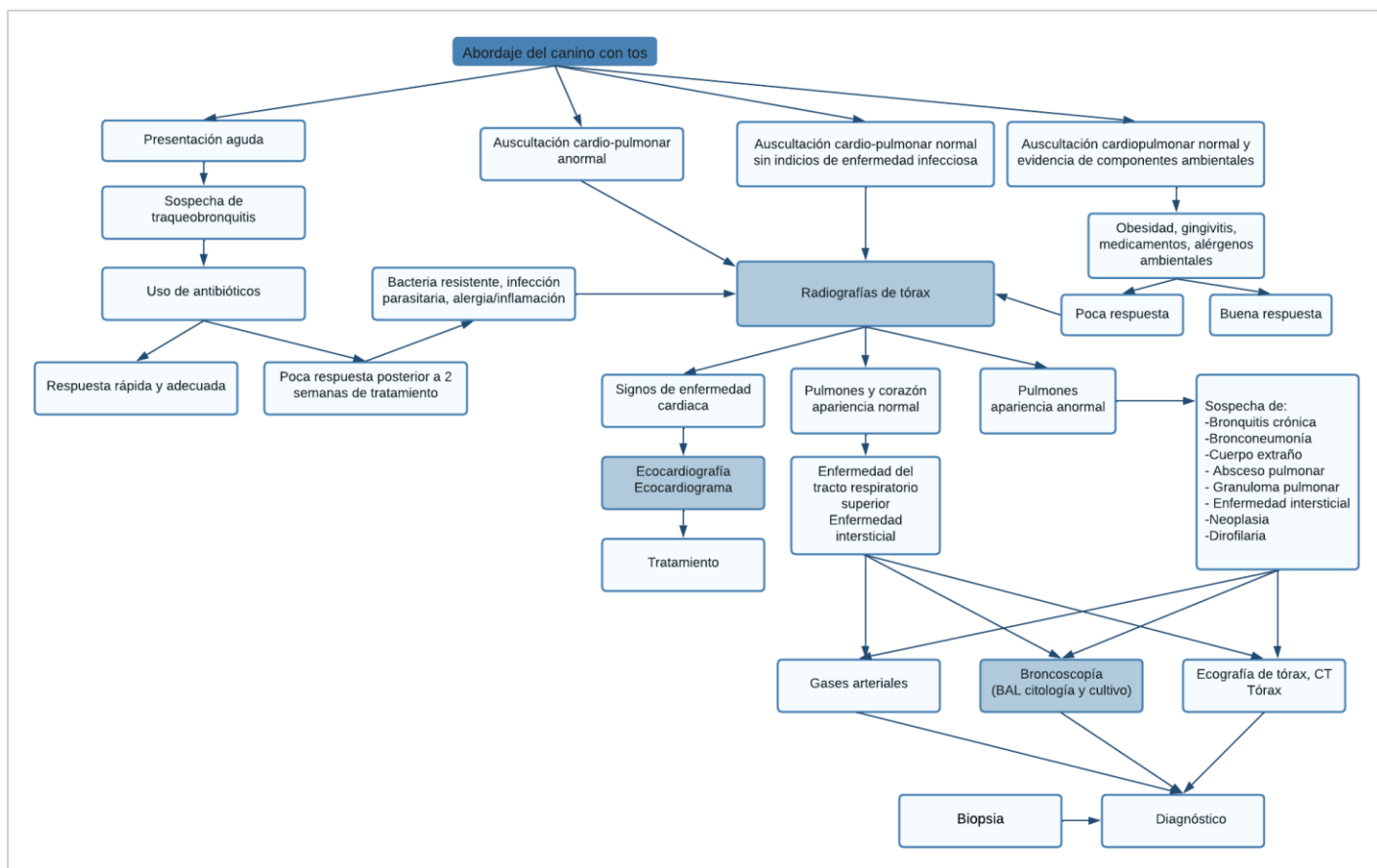


Figura 22.

Abordaje del paciente canino con tos. Adaptado de Manens 2015.

En cuanto al abordaje del caso del paciente Poncho, factores como la presentación de tos crónica sin respuesta al tratamiento, la edad y diagnóstico previo de enfermedad cardiaca fueron guía en el desarrollo del caso.

En pacientes geriátricos el desarrollo de enfermedad cardiaca, mayoritariamente, degeneración de las válvulas es bastante frecuente. Diferenciar si la tos se debe a un problema respiratorio o cardiaco es complejo, algunas de las características es que suele ser no productora de secreciones y de trayectoria crónica.

En los pacientes con enfermedad cardíaca la tos puede ser ocasionada debido al agrandamiento del atrio izquierdo que llega a causar compresión a nivel de los bronquios, principalmente, en casos de enfermedad valvular mitral. También, el edema en casos de fallo cardíaco congestivo puede causar distensión venosa pulmonar estimulando los receptores juxtapulmonares resultando en tos (Hsieh y Beets 2020).

En el caso de Poncho, es un paciente geriátrico con enfermedad valvular mitral y tricúspide estadio B1 (ACVIM), la degeneración atrio ventricular (mitral y tricúspide) se presenta principalmente en perros de edad avanzada, razas pequeñas y con mayor incidencia en machos, suele darse mayor degeneración de la válvula mitral, esta degeneración en el cierre causa regurgito hacia el atrio lo que puede llevar a su agrandamiento, la intolerancia al ejercicio, disnea, aumento de la frecuencia respiratoria, tos y debilidad pueden ser signos de insuficiencia valvular (Cornell 2016). Sin embargo, los hallazgos ecocardiográficos evidenciaron la ausencia de fallo cardíaco congestivo y no se observó remodelación cardíaca por lo que las cámaras cardíacas se encontraban de tamaño normal. Por lo tanto, se determinó que la severidad de la enfermedad cardíaca y la severidad del cuadro respiratorio no se encontraban asociados. Dicho lo anterior, se recomendaron exámenes para valorar el tracto respiratorio como la endoscopia.

Al tener un diagnóstico radiográfico de colapso traqueal, patrón bronquial y alveolar perihiliar se recomienda un tratamiento sintomático para ayudar al paciente con el cuadro clínico. El uso de Butorfanol como antitusígeno ha demostrado tener buena eficacia, siendo cuatro veces más potente que la morfina, los opioides reducen

la tos al disminuir la respuesta en el centro de la tos a los distintos estímulos, sin embargo, debido a sus características también ocasionan sedación (Hsieh y Beets 2020). Recientemente, se ha utilizado el Maropitant en el tratamiento sintomático de la tos ya que ha demostrado disminuir la frecuencia de esta al ser un antagonista de los receptores NK-1 (Grobman y Reiner 2016).

En la primera evaluación radiográfica del paciente Poncho se determinó la presencia un patrón pulmonar bronquial y alveolar perihiliar, los patrones pulmonares son una descripción de características radiográficas como aumento de opacidad pulmonar y cambios morfológicos. El patrón bronquial es aquel que se presenta cuando se aumenta la visibilidad de los bronquios por un aumento en su opacidad, dado por; dilatación de la pared bronquial, infiltración celular, líquido peribronquial o mineralización, entre los posibles diagnósticos diferenciales se puede considerar bronquitis crónica canina, complejo respiratorio canino, bronquitis alérgica, entre otros (Guillén 2020). En cuanto al patrón alveolar se observa mayor radiopacidad por presencia de fluido o material denso a nivel alveolar, se puede ocasionar por edema pulmonar, hemorragia, neoplasia, entre otros (Guillén 2020).

Los hallazgos radiográficos reportados en la primera evaluación realizada ya revelaban cambios de opacidad alrededor del mediastino, sin embargo, las alteraciones a nivel pulmonar suelen ser sutiles y difíciles de diagnosticar, inclusive el diagnóstico entre los distintos tipos de patrones o su diferenciación con otros procesos, por ejemplo, neoplasia, es un reto a nivel diagnóstico. Por lo tanto, es importante realizar distintas tomas contemplando el posicionamiento para evitar contraposición de

tejidos, así como obtener tomas tanto en inspiración como espiración al sospechar de problemas respiratorios, además, considerar otros factores como el amperaje y kilovoltaje del equipo y contraste de la imagen para visualizar de la forma más eficiente los tejidos (Martin y Mahoney 2014).

Al tener un diagnóstico cardiológico y radiográfico previo se procede a realizar una traqueobroncoscopía. Aunque este es un procedimiento mínimamente invasivo requiere de anestesia total del paciente, por ello, es importante tener información del estado general del paciente. En el caso de Poncho, el hemograma reveló algunas alteraciones en el hemograma, en la línea roja se reportó disminución de hematíes, hemoglobina corpuscular media (MCH) y concentración de hemoglobina corpuscular media (MCHC) aumentados, estos hallazgos se pueden asociar con hemólisis o errores en la toma de muestra. En la línea blanca se observó linfopenia, esto puede darse debido a un aumento de glucocorticoides circulantes por causas como estrés, otros posibles causantes son linfopenia y obstrucciones linfáticas (Rebar 2003).

El primer hallazgo evidenciado fue el colapso traqueal cervical, la endoscopía es superior a la radiografía para el diagnóstico de esta patología ya que se puede observar el lumen de la tráquea, el diagnóstico radiográfico suele ser insuficiente porque es un proceso dinámico, la corrección del colapso se puede realizar al colocar un stent en el lumen, sin embargo, solo se indica en casos que el colapso cause severa disnea, si el paciente presenta tos esta técnica no soluciona el cuadro clínico (Martin 2013). La presencia de un infiltrado inflamatorio a base predominantemente de linfocitos observado en el BAL realizado en la endoscopía se puede asociar a colapso

en las vías aéreas, enfermedades infecciosas, neoplasia, en general, la presencia de linfocitos es común y se asocia a una respuesta del daño a nivel de las vías aéreas (Johnson y Vernau 2019).

El colapso bronquial se puede ocasionar debido a presión extrínseca causada por la presencia de una masa o masas a nivel extra luminal. Las masas a nivel extra luminal se pueden originar del mediastino, estas son frecuentes en caninos y felinos y su hallazgo suelen ser incidental debido a radiografías o signos clínicos como tos o disnea, las etiologías más frecuentes son mesotelioma, linfadenomegalia maligna, timoma, o neoplasias de la base del corazón (Ruby et al. 2020). Lo anterior en conjunto con la opacidad perihiliar observada en la radiografía es sugerente a la presencia de una masa en el área del mediastino pulmonar, sin embargo, la diferenciación entre una masa de origen del mediastino o del parénquima pulmonar es compleja debido a la cercanía entre el mediastino y pulmón, así como el contraste entre ambos. Sin embargo, algunas características como cercanía de la masa a la línea media, posición consistente de la masa con respecto a mediastino cranioventral o caudoventral y si la masa causa desviación del mediastino son sugerentes a la presencia de una masa originada en el mediastino (Ruby et al. 2020).

Las masas pulmonares, por lo general, se encuentran lateral a la línea media y se observa la presencia de aire, cuando se observan en el parénquima pulmonar se puede considerar neoplasia (carcinoma pulmonar primario, sarcoma histiocítico, carcinoma de células escamosas, entre otros). Es fundamental diferenciar si la masa

es de origen pulmonar o mediastínico para determinar los posibles diagnósticos diferenciales, toma de muestras y tratamiento (Ruby et al. 2020).

Para obtener un diagnóstico tomando en cuenta los hallazgos obtenidos de las pruebas realizadas, se recomienda realizar una evaluación más profunda del tórax realizando otras pruebas diagnósticas como ecografía de tórax, tomografía computarizada y contemplar la posibilidad de obtener una biopsia. La tomografía computarizada es superior a la radiografía en la detección y caracterización de las lesiones intratorácicas, además, ayuda en la estadificación de tumores contemplando la malignidad e invasión vascular, así como la valoración para determinar la posibilidad quirúrgica de la lesión (Ruby et al. 2020). La ecografía de tórax tiene utilidad para diferenciar entre una masa y fluido pleural, así como para determinar un sitio de punción para biopsia por aspirado apropiado (Fox y Risetto 2016).

El conjunto de técnicas utilizadas en este caso reveló la importancia del uso de imágenes médicas como herramientas en el diagnóstico que deben de ser utilizadas de forma integral. Además, denota la importancia de realizar cada valoración de la forma óptima contemplando desde el posicionamiento correcto hasta la interpretación de la imagen valorando las estructuras y alteraciones observadas para contemplar los posibles diagnósticos diferenciales y ser una guía en el diagnóstico. Es fundamental, reconocer las limitantes de cada estudio y recomendar el uso de otras técnicas para obtener una mayor aproximación diagnóstica con el fin de dar la mejor resolución en el abordaje de cada paciente.

4. CONCLUSIONES

- 4.1. Durante la ejecución de la práctica se logró comprender los aspectos básicos del uso de los distintos equipos, incluyendo la comprensión de los principios físicos y consideraciones técnicas, conociendo las distintas modalidades y herramientas del ultrasonido, equipo de radiografía, ecocardiografía y endoscopía. Estos conocimientos son de importancia para obtener imágenes de calidad aprovechando al máximo las cualidades de cada equipo
- 4.2. Se logró identificar la forma correcta de posicionamiento del paciente para las distintas proyecciones radiográficas realizadas con el fin de obtener una imagen diagnóstica, además se adquirieron conocimientos de los distintos puntos anatómicos o ventanas acústicas para realizar la ecografía y ecocardiografía para visualizar las estructuras con mayor facilidad, así como la preparación del paciente para los distintos procesos endoscópicos.
- 4.3. Se aprendió la correcta descripción de los hallazgos observados en las imágenes utilizando la nomenclatura apropiada, además, se realizaron reportes ecográficos con el fin de mejorar la descripción y comunicación de lo observado durante la evaluación del paciente.
- 4.4. Se adquirieron conocimientos para la interpretación de los hallazgos observados durante la evaluación en las distintas áreas y los posibles diagnósticos diferenciales asociados a lo observado durante el estudio por imágenes respectivo.

5. RECOMENDACIONES

- 5.1.** Se recomienda al centro de diagnóstico por imágenes Invet crear un formulario digital para la referencia por parte de los médicos veterinarios donde se facilite la información del paciente incluyendo una anamnesis completa para facilitar la interpretación de los hallazgos.

- 5.2.** Dentro de la sala de radiología, se recomienda a Invet diagnóstico el mínimo personal posible con el equipo de protección requerido como uso de delantal, protector de tiroides, guantes y anteojos de protección sin excepción, intentando minimizar la exposición a la radiación y así los riesgos asociados.

- 5.3.** Se recomienda a la Escuela de Medicina Veterinaria de la Universidad Nacional brindarle al estudiante mayor preparación en el área de imágenes tanto en la parte teórica como práctica ya que es un área de importancia en la medicina veterinaria.

6. REFERENCIAS BIBLIOGRÁFICAS

- Armbrust LJ, Biller DS, Bamford A, Chun R, Garrett LD, Sanderson MW. 2012. Comparison of three-view thoracic radiography and computed tomography for detection of pulmonary nodules in dogs with neoplasia. *Journal of the American Veterinary Medical Association*. [Internet]. [citado el 22 de abril 2022];240(9):1088–1094. Disponible en: <https://pubmed.ncbi.nlm.nih.gov/22515629/> doi:10.2460/javma.240.9.1088
- Assefa A. 2018. Diagnostic Imaging Techniques in Veterinary Practice: A Review. *Global Scientific Journals*. [Internet]. [citado el 02 de setiembre de 2021]; 6(9):613-629. ISSN 2320-9186. Disponible en: https://www.globalscientificjournal.com/researchpaper/Diagnostic_Imaging_Techniques_in_Veterinary_practice_A_Review.pdf
- Astaíza Martínez JM, Benavides Melo CJ, Chaves Velásquez CA, Moncayo Sarasty A, Vargas Pinto P. Enfermedad valvular degenerativa canina: reporte de caso. *Rev Med Vet*. [Internet]. [citado el 05 de mayo 2022]; 2014(28): 91-102. Disponible en: <http://www.scielo.org.co/pdf/rmv/n28/n28a09.pdf>
- Astorga Miranda, NR. 2006. Aplicación de la ecocardiografía para el reconocimiento de estructuras cardiovasculares en caninos. Heredia, CR.: Tesis (Licenciatura). Universidad Nacional.
- AVMA. [Internet]. c2018. 2017-2018 AVMA Pet Ownership and Demographics Sourcebook. AVMA.com; [citado el 10 de setiembre de 2021]. Disponible en: <https://www.avma.org/sites/default/files/resources/AVMA-Pet-Demographics-Executive-Summary.pdf>
- Ayers MS, Marlowe A. 2012. *Small Animal Radiographic Techniques and Positioning*. 1 ed. Inglaterra (UK): Wiley-Blackwell.
- Bárcenas Moreno, D. C., & Gordillo Jiménez, V. 2014. Hallazgos radiográficos torácicos, en caninos de la clínica veterinaria ULS desde 2002 al 2011. Bogota, Colombia.: Tesis (Grado). Universidad La Salle. Disponible en: https://ciencia.lasalle.edu.co/medicina_veterinaria/207
- Barr F, Gaschen L. 2011. *BSAVA Manual of Canine and Feline Ultrasonography*. 1 ed. Inglaterra (Ing): British Small Animal Veterinary Association. p.110, 141
- Bealey J.2016. Diagnostic imaging modalities – an overview of basic principles and applications. *Veterinary Nursing Journal*. [Internet]. [citado el 10 de setiembre de 2021]; 31(7), 201–205. doi:10.1080/17415349.2016.1186424.
- Bermúdez Díaz L, Torres Domínguez E, Rodríguez González L, Luis B. 2009. Métodos para la detección de la infección por *Helicobacter pylori*. *Revista Cubana de Medicina*. [Internet]. [citado el 10 de mayo]; 48(1). Disponible en: http://scielo.sld.cu/scielo.php?script=sci_arttext&pid=S0034-75232009000100007&lng=es&tlng=es.

- Besso J. 2009. Abdominal Ultrasonography. In: O'Brien R, Barr F, editores. BSAVA Manual of Canine and Feline Abdominal Imaging. Inglaterra, British Small Animal Veterinary Association. p 18-28
- Bonagura JD, Fuentes VL. 2015. Echocardiography. In: Mattoon S, Nyland G. Small Animal Diagnostic Ultrasound. 3 ed. Elsevier p. 217-331 [Internet]. [citado el 30 de agosto de 2021]. Disponible en: <https://www.sciencedirect.com/book/9781416048671/small-animal-diagnostic-ultrasound#book-info>
- Boon JA. 2012. Veterinary Echocardiography. 2 ed. Oxford, Inglaterra (UK) (In. Wiley-Blackwell. Capítulo 2, 3.
- Boysen S. R., Lisciandro G. R. 2013. The Use of Ultrasound for Dogs and Cats in the Emergency Room. Veterinary Clinics of North America: Small Animal Practice. [Internet]. [citado el 30 de agosto de 2021]; 43 (4): 773–797. Disponible en: doi:10.1016/j.cvsm.
- Carrillo Mejía S, Julieht J, Londoño G. 2021. Algunas cardiopatías comunes en perros: Seminario de profundización en Medicina interna de pequeños animales. [Internet]. [citado el 09 de agosto de 2022]; Disponible en: https://repository.ucc.edu.co/bitstream/20.500.12494/35573/5/2021_algunas_cardiopati%C3%ADas_comunes.pdf.
- Çolakoğlu EÇ, Börkür K, Haydardedeoğlu AE, Alihosseini H, Şenel OO, Yumuşak N, Özen D, Baş B, Uğurlu L. 2017. Correlation between Endoscopic and Histopathological Findings in Dogs with Chronic Gastritis. Journal of Veterinary Research. [Internet]. [citado el 09 de agosto de 2022]; 61(3):351–355. Disponible en: <https://www.ncbi.nlm.nih.gov/pmc/articles/PMC5894424/>. doi:10.1515/jvetres-2017-0046.
- Chetboul V, Bussadori C, Madron E. 2016. Clinical Echocardiography of the Dog and Cat. 2 ed. Missouri (MO): Elsevier. p 4, 6- 35.
- Dennis, R. 1997. Veterinary Diagnostic Imaging: Into a New Era. Veterinary Nursing Journal. [Internet]. [citado el 06 de setiembre de 2021]; 12(2), 43–52. Disponible en: doi:10.1080/17415349.1997.1101288
- Fallas Mora L. 2018. Cirugía Ortopédica en el Veterinary Health Center de Kansas State University y en el Hospital de Especies Menores y Silvestres de la Escuela de Medicina Veterinaria, Universidad Nacional de Costa Rica. Heredia, C.R.: Tesis (Licenciatura) Universidad Nacional.
- Flores-Ales, AJ. 2010. Principios de endoscopia diagnóstica y terapéutica (endocirugía). In: WSAVA México 2005. REDVET. [Internet]. [citado el 02 de setiembre de 2021]; 11(9):1-43. Disponible en: <https://www.redalyc.org/pdf/636/63615732007.pdf>

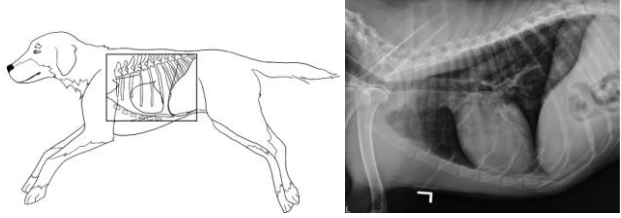
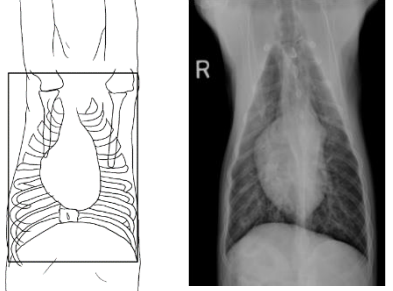
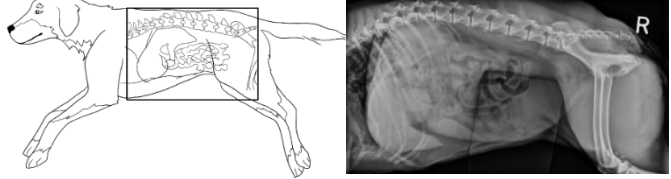
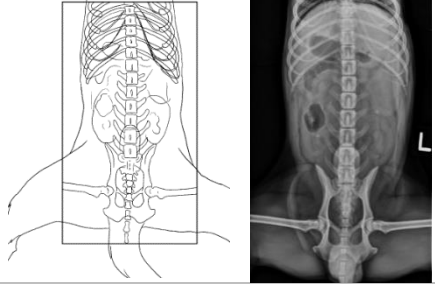
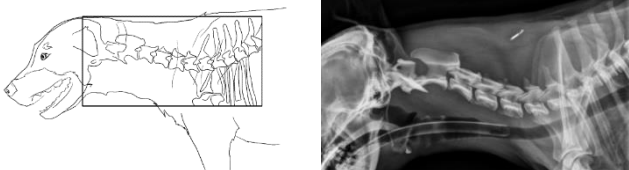
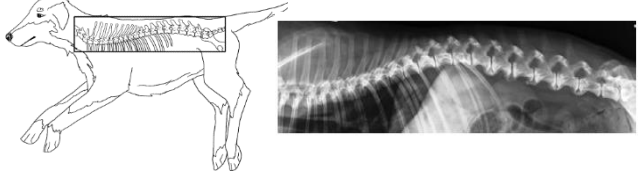
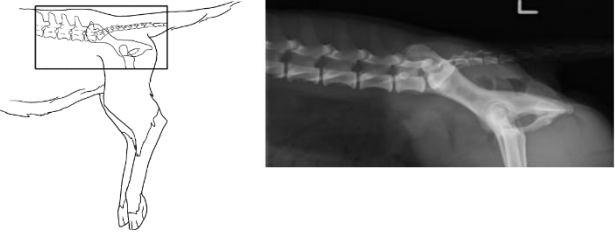
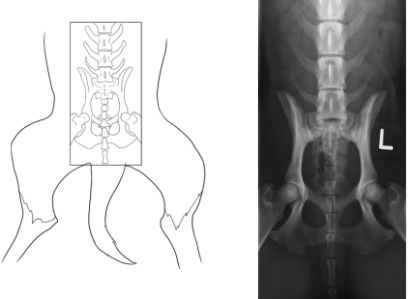
- Fonseca Rodríguez, S. 2009. Uso de la radiografía y del ultrasonido en la región abdominal como herramientas diagnósticas en clínica de especies menores. Heredia, C.R.: Tesis (Licenciatura) Universidad Nacional.
- Fox LE, Risetto KC. [Internet]. c 2016. Tumors of the Thoracic Cavity. Veterian Key. [citado el 22 de mayo 2022]. Disponible en: <https://veteriankey.com/tumors-of-the-thoracic-cavity/>
- Grobman M, Reiner R. 2016. Investigation of Neurokinin-1 Receptor Antagonism as a Novel Treatment for Chronic Bronchitis in Dogs. *Journal of Veterinary Internal Medicine*. [Internet]. [Citado el 18 de mayo 2022]. 30(3):847–852. Disponible en: doi:10.1111/jvim.13935.
- Guendulain CF, González GM, Maffrand C. 2010. La ecografía como ayuda al diagnóstico de colecistitis en un canino. *Revista Colombiana de Ciencias Pecuarias* [Internet]. [citado el 28 de abril 2022]: 23(1), 107-114. Disponible en: http://www.scielo.org.co/scielo.php?script=sci_arttext&pid=S0120-06902010000100012&lng=en&tlng=es.
- Gugjoo MB, Amarpal, Kinjavdekar P, Aithal HP, Pawde AM, Dhama K. 2014. An update on diagnostic imaging techniques in veterinary practice. *Adv. Anim. Vet. Sci.* [Internet]. [citado el 30 de agosto de 2021]; 2 (4S): 64 – 77 (19). Disponible en: https://www.researchgate.net/publication/262819222_An_Update_on_Diagnostic_Imaging_Techniques_in_Veterinary_Practice
- Hlaopern C, Choowongkorn K, Pruksakorn C, Rattanasrisomporn J. 2021. Development of an easy-to-use urease kit for detecting *Helicobacter pylori* in canine gastric mucosa, *Veterinary World*. [Internet]. [citado el 10 de mayo 2022]: 14(7): 1977-1987. Disponible en: <http://www.veterinaryworld.org/Vol.14/July-2021/36.pdf>
- Holloway A, McConnell F. 2013. *BSAVA Manual of Canine and Feline Radiography and Radiology: A Foundation Manual*. [Internet]. Reino Unido (UK), British Small Animal Veterinary Association. [citado el 18 de agosto de 2021]. Disponible en: <https://www.bsavalibrary.com/content/book/10.22233/9781910443187>
- Hsieh BM, Beets AK. 2020. Coughing in Small Animal Patients. *Frontiers in Veterinary Science*. [Internet]. [citado el 18 de mayo 2022]; 6: 513. Disponible en: <https://www.ncbi.nlm.nih.gov/pmc/articles/PMC6985277/>. doi:10.3389/fvets.2019.00.
- Huérffano Y, Vera M, Del Mar A, Chacón J, Vera M, Bautista N, Martínez MS, Rojas J, Bermúdez V, Contreras-Velásquez Julio et al. 2016. Imagenología médica: Fundamentos y alcance. *Archivos Venezolanos de Farmacología y Terapéutica* [Internet]. [citado el 28 de agosto de 2021]; 35(3), 71-7. Disponible en: <https://www.redalyc.org/articulo.oa?id=55949907002>

- Jané Guillén, N. 2020. Prevalencia de patrones pulmonares en perros y gatos domésticos y sin hogar. Cataluña, España: Tesis (Grado) Universidad de Lleida. Disponible en: <https://repositori.udl.cat/bitstream/handle/10459.1/70463/njaneg.pdf?sequence=1>
- Johnson LR, Vernau W. 2019. Bronchoalveolar lavage fluid lymphocytosis in 104 dogs (2006-2016). *Journal of Veterinary Internal Medicine*. [Internet]. [citado el 20 de mayo 2022]; 33(3):1315–1321. Disponible en: doi:10.1111/jvim.15489.
- Keene BW, Atkins CE, Bonagura JD, Fox PR, Haggstrom J, Fuentes JL, Oyama MA, Rush JE, Stepien R, Uechi M. 2019 . ACVIM consensus guidelines for the diagnosis and treatment of myxomatous mitral valve disease in dogs. *J Vet Intern Med*. [Internet]. [citado el 05 de mayo 2022].33:1127–1140. Disponible en: <https://onlinelibrary.wiley.com/doi/epdf/10.1111/jvim.15488> doi.org/10.1111/jvim.15488
- Köster, L. S. 2017. Chronic Gastritis. *Chronic Disease Management for Small Animals*. [Internet]. [citado el 09 de agosto 2022].193–199. Disponible en: doi:10.1002/9781119201076.ch16
- Lisciandro G. R. 2011. Abdominal and thoracic focused assessment with sonography for trauma, triage, and monitoring in small animals. *Journal of Veterinary Emergency and Critical Care*. [Internet]. [citado el 02 de setiembre de 2021]; 21(2), 104–122. doi:10.1111/j.1476-4431.2011.00626.x
- Lisciandro G. R. 2020. Cageside Ultrasonography in the Emergency Room and Intensive Care Unit. *Veterinary Clinics of North America: Small Animal Practice*. [Internet]. [citado el 02 de setiembre de 2021]; 50 (6): 1445-1467. Disponible en: doi:10.1016/j.cvsm.2020.07.013
- Lopate C. 2018. Gestational Aging and Determination of Parturition Date in the Bitch and Queen Using Ultrasonography and Radiography. *Veterinary Clinics of North America: Small Animal Practice*. [Internet]. [citado el 23 de abril 2022]; 48 (4): 617-638. Disponible en; <https://pubmed.ncbi.nlm.nih.gov/29678332/> doi:10.1016/j.cvsm.2018.02.008
- Lucina SB, Sarraff-Lopes AP, Sousa MG. 2017. Use of focus assessed transthoracic echocardiography (FATE) in the veterinary emergency room. *Ciência Rural*. [Internet]. [citado el 16 de junio de 2022]; 47(12). Disponible en: doi:10.1590/0103-8478cr20161064.
- Maciel M, Samile de Oliveira Reusing M, Villanova Junior JA, Iobe Tasqueti U, Weber SH. 2019. Occurrence of canine hip dysplasia, cranial cruciate ligament rupture and patellar luxation in dogs in a retrospective study of 100 orthopedic cases. [Internet]. [citado el 09 de Agosto 2022]; *Revista Acadêmica Ciência Animal*. 17(17):1. Disponible en: doi:10.7213/1981-4178.2019.17014.

- Malé Aguilar, F. 2021. Medicina interna, Imagenología y Cirugía en animales de compañía en Hospital de Especies Menores y Silvestres, Universidad Nacional, Heredia, Costa Rica; y Hospital Veterinario Hatillo S.A., San José, Costa Rica. Heredia, CR.: Tesis (Licenciatura) Universidad Nacional.
- Manens J. [Internet]. 2015. The Coughing Dog. Canada West Veterinary Specialist. Canada. Canadawestvets.com; [citado el 18 mayo 2022]. Disponible en: https://canadawestvets.com/wp-content/uploads/2015/09/04_Manens_CoughingDog.pdf
- Manfredi S, Gnudi G, Miduri F, Daga E, Volta A. 2019. Diagnostic and Therapeutic Cystocentesis in Dogs and Cats: Considerations. *Journal of Dairy & Veterinary Sciences*. [Internet]. [citado el 28 de abril 2022]; 9(5):1-2. Disponible en: <https://juniperpublishers.com/jdvs/pdf/JDVS.MS.ID.555775.pdf>doi:10.19080/jdvs.2019.09.555775.
- Mantziaras G, Alonge S, Faustini M, Luvoni GC. 2017. Assessment of the age for a preventive ultrasonographic examination of the prostate in the dog. *Theriogenology*. [Internet]. [citado 02 mayo 2022]; 100:114-119 Disponible en: <https://pubmed.ncbi.nlm.nih.gov/28708525/>doi:10.1016/j.theriogenology.2017.06.010
- Martin M, Mahoney P. 2013. Improving the diagnostic quality of thoracic radiographs of dogs and cats. In *Practice*. [Internet]. [citado el 03 de junio 2022]; 35(7):355–372. Disponible en: https://www.researchgate.net/publication/275505701_Improving_the_diagnostic_quality_of_thoracic_radiographs_of_dogs_and_catsdoi:10.1136/inp.f4460.
- Martin M, Martínez Y. 2013. Approach to the coughing dog. In *Practice*. [Internet]. [citado el 18 de mayo 2022]; 35(9):503–517. Disponible en: doi:10.1136/inp.f5838.
- Mason RA, Johnson LR. 2004. Trachea and bronchi. In L.G. King (ed.). *Textbook of Respiratory Disease in Dogs and Cats*. Missouri (MO).Saunders.
- Matton JS, Nyland TG. 2015. *Small Animal Diagnostic Ultrasound*. 3 ed. Missouri, Estados Unidos (EUA): Elsevier Saunders.
- McCarthy T. 2021. *Veterinary Endoscopy for the Small Animal Practitioner*. 2 ed. New Jersey, Estados Unidos(EUA): Wiley Blackwell. p6.
- Moon ML, Biller D, Armbrust L.2003. Ultrasonographic appearance and etiology of corrugated small intestine. [Internet]. [citado el 28 de abril 2022]; 44(2), 199–203. Disponible en: doi:10.1111/j.1740-8261.2003.tb01271.x
- Moore L. E. 2003. The advantages and disadvantages of endoscopy. *Clinical Techniques in Small Animal Practice* [Internet]. [citado el 30 de agosto de 2021];18(4), 250–253. Disponible en: doi:10.1016/s1096-2867(03)00071-9

- O'Brien R, Barr F. 2009. BSAVA Manual of Canine and Feline Abdominal Imaging. [Internet]. Inglaterra, British Small Animal Veterinary Association. [citado el 28 de agosto de 2021]. Disponible en: <https://www.wiley.com/en-us/BSAVA+Manual+of+Canine+and+Feline+Abdominal+Imaging-p-9781905319107>
- Pineda Villaseñor C, Macías Palacios M, Bernal González A. 2012. Principios físicos básicos del ultrasonido. Invest Dis. [Internet]. [citado el 30 de agosto de 2021]; 1(1):25-34. Disponible en: <https://www.medigraphic.com/pdfs/invd/ir-2012/ir121e.pdf>
- Prasad M, Ghosh M, Suman, Patki HS, Kumar S, Brar B, Sindhu N, Goel P, Kaushik S, Mohan H, Syed S, Kumar R. 2021. Imaging Techniques in Veterinary Disease Diagnosis. Advances in Animal Disease Diagnosis. [Internet]. [citado el 05 de mayo 2022]; p. 103–145. Disponible en: doi:10.1201/9781003080282-8.
- Preena P. Vineetha S. Aeesha V.A. Mohan D. Vibin V. 2016. Applications of Endoscopy in Canine Medicine. Veterinary Clinical Science. [Internet]. [citado el 02 de setiembre de 2021]; 4 (2): 19-22. Disponible en: https://www.researchgate.net/publication/333295397_MINIREVIEW_Applications_of_Endoscopy_in_Canine_Medicine
- Raudales Díaz IR. 2014. Imágenes Diagnósticas: Conceptos y Generalidades. Rev. Fac. Cienc. Méd. [Internet]. [citado el 28 de agosto de 2021]. Disponible en: <http://www.bvs.hn/RFCM/pdf/2014/pdf/RFCMVol11-1-2014-6.pdf>
- Rebar AH. 2003. Interpretación del hemograma canino y felino. Clinical Handbook Series. [Internet]. [citado el 19 de mayo 2022]. Estados Unidos (EUA): The Gloyd Group Inc. Disponible en: <http://www.vetpraxis.net/wp-content/uploads/2015/09/Interpretaci%C2%A2n-del-Hemograma-Canino-y-Felino.pdf>
- Reinero C, Visser LC, Kellihan HB, Masseau I, Rozanski E, Clercx C, Williams K, Abbott J, Borgarelli M, Scansen BA. 2020. ACVIM consensus statement guidelines for the diagnosis, classification, treatment, and monitoring of pulmonary hypertension in dogs. Journal of Veterinary Internal Medicine. [Internet]. [citado el 05 de mayo 2022]; 34(2):549–573. doi:10.1111/jvim.15725.
- Rubin A. [Internet]. 2017. History of Medical Imaging: A Brief Overview. Flushing Hospital Medical Center. [citado el 06 de setiembre de 2021]. Disponible en: <https://www.flushinghospital.org/newsletter/history-of-medical-imaging-a-brief-overview/>
- Ruby J, Secrest S, Sharma A. 2020. Radiographic differentiation of mediastinal versus pulmonary masses in dogs and cats can be challenging. Veterinary Radiology & Ultrasound. [Internet]. [citado el 19 de mayo 2022]; 61(4):385–393. Disponible en: doi:10.1111/vru.12859.

- Sánchez X, Prandi D, Doménech D. 2010. Estudio comparativo de la radiología y ecocardiografía en la detección de incrementos de atrio izquierdo en perros con insuficiencia mitral. [Internet]. [citado el 21 de abril 2022]; 30(3):177-182. Disponible en: https://ddd.uab.cat/pub/clivetpeqani/clivetpeqani_a2010v30n3/clivetpeqaniv30n3p177.pdf
- Sánchez, X. 2012. Nuevas medidas radiográficas para la detección del incremento del atrio izquierdo en perros y nuevo método para la obtención del Vertebral Heart Scale. Barcelona, España: Tesis (Doctoral) Universidad Autónoma de Barcelona.
- Scatliff, J H, Morris P J. 2014. From Röntgen to Magnetic Resonance Imaging. North Carolina Medical Journal. [Internet]. [citado el 30 de agosto de 2021]; 75(2), 111–113. Disponible en: <https://pubmed.ncbi.nlm.nih.gov/24663131/doi:10.18043/ncm.75.2.111>
- Singh P Singh N, Mahajan SK, Singh T. 2014. Echocardiography as an approach for canine cardiac disease diagnosis. Veterinary World. [Internet]. [citado el 30 de agosto de 2021]; 7(11): 960-965. Disponible en: <http://www.veterinaryworld.org/Vol.7/November-2014/11.pdf> doi: 10.14202/vetworld.2014.960-965
- Smith F, Tilley L, Oyama M, Sleeper M. 2016. Manual of Canine and Feline Cardiology. 5 ed. Missouri (MO): Elsevier. p. 77.
- Suárez-Esquivel, M., Alfaro-Alarcón, A., Guzmán-Verri C, Barquero-Calvo E. 2017. Analysis of the association between Helicobacter spp. burden and gastric lesions in dogs. Am J Vet Res. [Internet]. [citado el 04 de mayo 2022];78 (12). 1414-1420. Disponible en: doi.org/10.2460/ajvr.78.12.1414
- Tagesu A. 2018. Veterinary Clinical Practice and Diagnosis. Int J Vet Sci RES. In: Tagesu A. Manual Guidance of Veterinary Practice [Internet]. [citado el 06 de setiembre de 2021]; s1: 001-006. Disponible en : <http://dx.doi.org/10.17352/ijvsr.s1.101>
- Tams T, Rawlings C. 2011. Small Animal Endoscopy. 3 ed. Missouri, Estados Unidos (EUA): Elsevier Mosby. p27.
- Thrall DE, Widmer WR. 2018. Radiation Protection and Physics of Diagnostic Radiology. In: Thrall DE. Textbook of Veterinary Diagnostic Radiology. 7 ed. Missouri, Estados Unidos (EUA): Elsevier. p. .2-22
- Thrall DE. 2013. Textbook of Veterinary Diagnostic Radiology. 6 ed. Missouri, Estados Unidos (EUA): Elsevier.
- World Animal Protection. 2016. Estudio nacional sobre la tenencia de perros en Costa Rica 2016. [Internet]. [citado el 08 de agosto 2022]; Disponible en: <https://issuu.com/wspalatam/docs/estudioperros-web-singles>

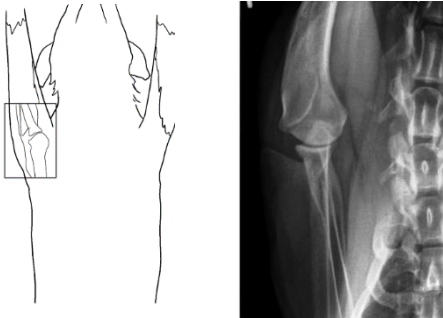
Tórax	
Lateral derecha (LLD)	Ventro-dorsal (VD)
	
Abdomen	
Lateral derecha (LLD)	Ventro-dorsal (VD)
	
Columna	
Columna cervical lateral	Columna toracolumbar lateral
	
Columna lumbosacra lateral	Columna lumbosacra ventro-dorsal
	

7. ANEXOS

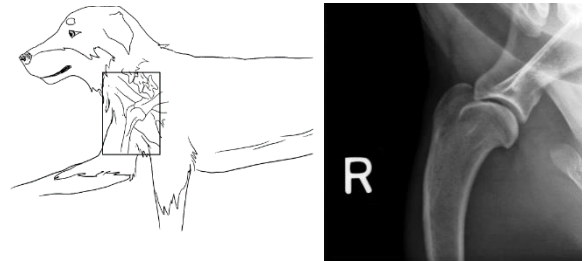
Anexo 1. Posicionamiento de las principales proyecciones radiográficas realizadas.

Miembro Anterior

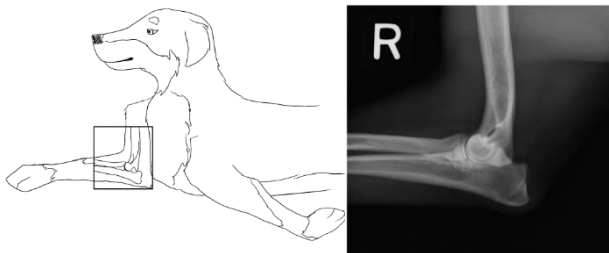
Articulación escapulo humeral caudocraneal (Cd-Cr)



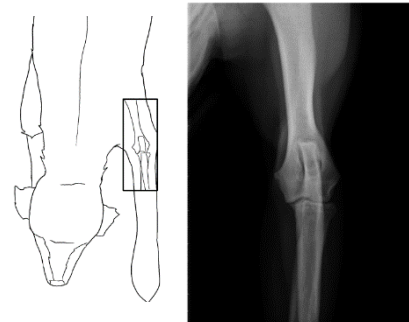
Articulación escapulo humeral lateral



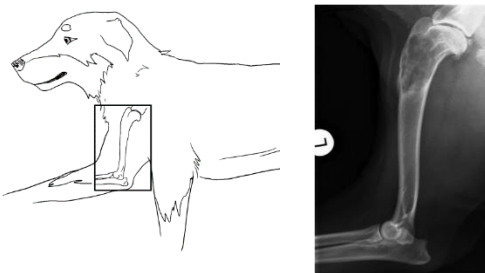
Articulación humero ulnar lateral



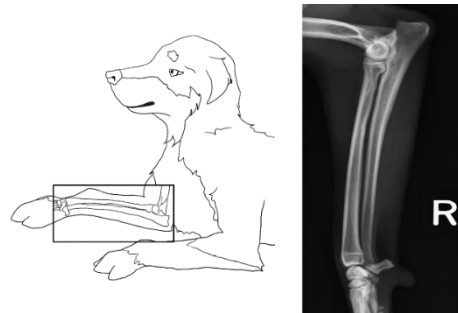
Articulación humero ulnar cráneo caudal (Cr-Cd)



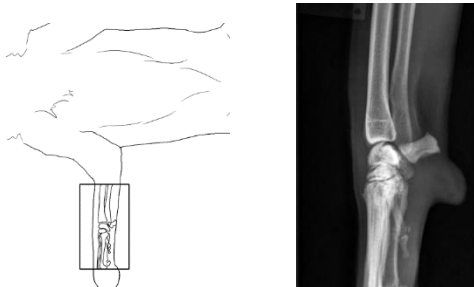
Húmero lateral



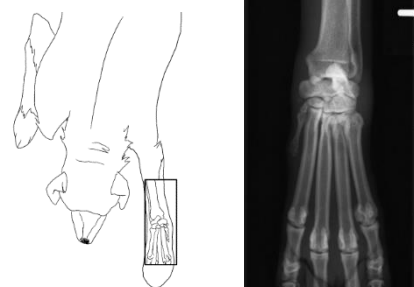
Radio ulna lateral



Carpos lateral

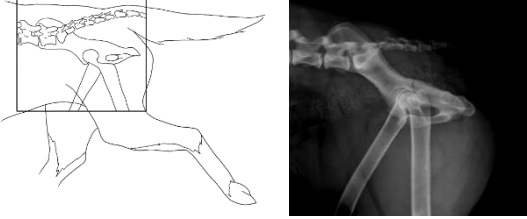
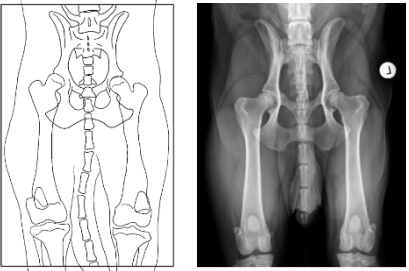
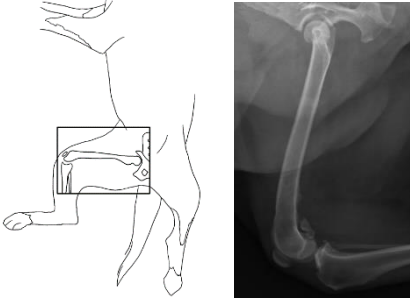
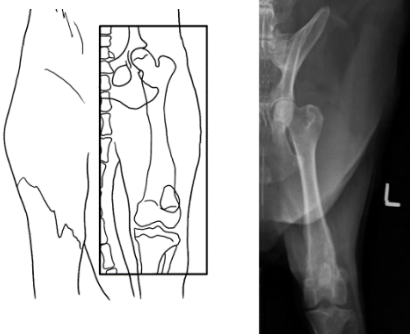
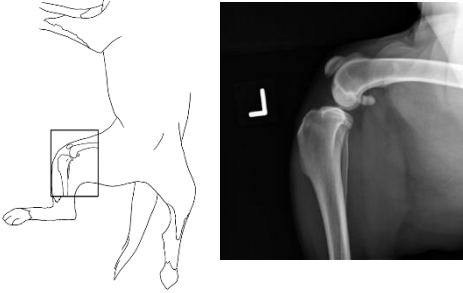
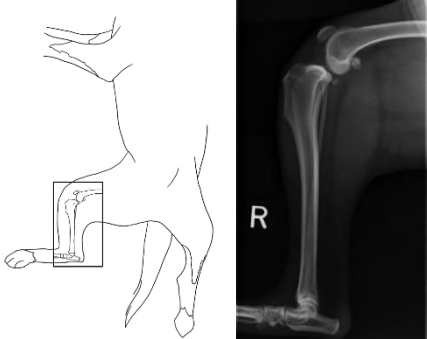


Carpos dorsopalmar



Anexo 1. Posicionamiento de las principales proyecciones radiográficas realizadas
(Continuación).

Anexo 1. Posicionamiento de las principales proyecciones radiográficas realizadas

Pelvis	
Pelvis lateral 	Pelvis ventro-dorsal (VD) 
Miembro Posterior	
Fémur Medial- lateral (ML) 	Fémur cráneo caudal (Cr-Cd) 
Rodilla lateral 	Rodilla lateral 90° y tibia 

(Continuación).

Nota: Adaptado de Ayers y Marlowe 2012.

Anexo 2. Descripción de los principales hallazgos ecográficos.

Hallazgo ecográfico	Principales diagnósticos diferenciales	Descripción
GASTROINTESTINAL		
Aumento en el grosor de la pared gástrica	Gastritis o neoplasia	Aumento del grosor de la pared del estómago mayor 5 mm (Mattoon y Nyland 2015)
Aumento en el grosor de la pared del duodeno	Duodenitis o neoplasia	Se puede apreciar de forma difusa, leve con estratificación conservada o con pérdida de estratificación, el grosor normal es de 5mm en canino y 2-4 mm en felinos (Mattoon y Nyland 2015)
Aumento en el grosor de la pared de las asas intestinales	Enteritis o neoplasia	El grosor normal en caninos y felinos es de 2-3 mm, superior a esto se puede considerar como enteritis. Puede ser difusa o generalizada, con o sin estratificación conservada (Mattoon y Nyland 2015).
Aumento en el grosor de la pared del colon	Colitis, neoplasia, isquemia, edema.	Grosor mayor a 2mm tanto en felinos como caninos (Mattoon y Nyland 2015).
Corrugado intestinal	Enteritis, peritonitis, pancreatitis, neoplasia, linfangiectasia	Se observa a nivel de duodeno o yeyuno, ondulación a nivel de mucosa, submucosa o ambas (Mattoon y Nyland 2015)
Zonas hiperecogénicas en la mucosa	Procesos de digestión activa, linfangiectasia, infiltrado celular o reacción alimentaria.	Se observa como áreas hiperecogénicas en la capa mucosa (Mattoon y Nyland 2015).
Cuerpo extraño		Se observan como objetos que crean sombra acústica o apariencia hiperecogénica en el lumen (Barr and Gaschen 2011).
Masa o lesión	Neoplasia, pólipos, infiltrado inflamatorio.	Se puede visualizar como una lesión circunscrita o difusa y suele acompañarse de pérdida de estratificación de la pared. A nivel gástrico las más comunes son carcinoma en caninos y linfoma en felinos, mientras que a nivel intestinal leiomiocarcinoma, linfosarcoma y adenocarcinoma en caninos y felinos (Mattoon y Nyland 2015).

Anexo 2. Descripción de los principales hallazgos ecográficos (Continuación).

Hallazgo ecográfico	Principales diagnósticos diferenciales	Descripción
HEPATOBIILIAR		
Sedimento biliar	Condiciones alimentarias (ayuno, dieta) Estasis biliar	Material de apariencia ecogénica acumulado en el lumen de la vesícula biliar (Mattoon y Nyland 2015).
Inflamación de la vesícula biliar	Colecistitis Colangiohepatitis Hepatitis	Aumento en el grosor de la pared mayor a 1-2 mm en caninos y 1mm en felinos, puede observarse aumento en la cantidad del volumen biliar (normal 1.0 mL/kg) (Barr and Gaschen 2011).
Hepatomegalia	Hepatitis, congestión, lipidosis, hepatopatía esteroideas, amiloidosis, neoplasia	El tamaño hepático depende del tamaño y raza del paciente, se puede considerar un aumento de tamaño cuando aumenta la distancia entre el diafragma y el estómago, se extiende más que el borde ventral del estómago o del riñón derecho o se observan bordes hepáticos redondeados (Barr and Gaschen 2011; Mattoon y Nyland 2015).
Masa o lesión	Neoplasia	Ecográficamente no se puede distinguir si una lesión es benigna o maligna, en el caso de neoplasia la apariencia es variable. Se puede observar lesiones únicas ubicadas en uno de los lóbulos hepáticos o nódulos multifocales alrededor del parénquima. Se pueden ver hipoecoicos, hiperecoicos o ecogenicidad mixta (Mattoon y Nyland 2015).
Múltiples lesiones	Hiperplasia nodular, quistes, necrosis, neoplasia	La hiperplasia nodular suele visualizarse como múltiples lesiones isoecoicas en el parénquima. Los abscesos suelen tener un contenido de apariencia anecoica o hipoecoica. En cuanto a la necrosis, suele observarse lesiones multifocales doppler negativo (Mattoon y Nyland 2015).
Hiperecogenicidad del parénquima hepático	Infiltración grasa, hepatopatía esteroidea, hepatitis crónica, cirrosis.	Mayor ecogenicidad que la corteza renal o el bazo (Mattoon y Nyland 2015).
Hipoecogenicidad del parénquima hepático	Hepatitis, procesos infiltrativos (linfoma, leucemia, amiloidosis)	Se observa menos ecogénico que la corteza renal con las paredes de la vena portal más notorias (Mattoon y Nyland 2015).

Anexo 2. Descripción de los principales hallazgos ecográficos (Continuación).

Hallazgo ecográfico	Principales diagnósticos diferenciales	Descripción
RENAL URINARIO		
Sedimento urinario		Múltiples focos de tamaño pequeño y ecogénicos o hiperecogénicos en el lumen de la vejiga (Penninck y D´Anjou 2015)
Aumento del grosor de la pared de la vejiga	Cistitis, neoplasia	Grosor de la pared mayor a 1.3-1.7 mm en felinos y mayor a 1.4 mm en caninos con la vejiga distendida o 2.3mm en vejigas vacías (Mattoon y Nyland 2015).
Disminución de la diferenciación corticomedular	Nefritis, nefropatía crónica,	Se observa una disminución de ecogenicidad cortical perdiéndose la diferenciación entre la medula y corteza (Mattoon y Nyland 2015).
Hiperecogenicidad de la corteza renal	Glomerulonefritis, nefritis intersticial, pielonefritis, leptospirosis, nefropatía crónica.	Aumento marcado de la ecogenicidad con respecto al bazo y parénquima hepático (Mattoon y Nyland 2015).
BAZO		
Patrón apolillado	Inflamación, hiperplasia neoplasia (linfoma)	Se observa un punteado hiperecicoico en el parénquima esplénico (Penninck y D´Anjou 2015).
Esplenomegalia	Hematopoyesis extramedular acelerada, anestésicos, enfermedades infecciosas, inflamatorias o neoplasia.	Los bordes esplénicos se observan redondeados y se extiende hacia caudal y el lado derecho del abdomen, en felino un grosor mayor a 1.0 cm se considera como esplenomegalia (Penninck y D´Anjou 2015).
Masa o lesión	Hiperplasia nodular, hematoma, infección, neoplasia infiltrativa	Se visualiza un área con ecogenicidad variable en el parénquima esplénico, se puede observar de forma focal, multifocal o difusa (Penninck y D´Anjou 2015).
PANCREÁS		
Heterogéneo	Pancreatitis, hiperplasia nodular	Se observa el parénquima pancreático con zonas hiperecoicas (Mattoon y Nyland 2015).
Reacción peritoneal adyacente	Pancreatitis aguda o crónica, procesos neoplásicos	El tejido peri pancreático se observa heterogéneo con áreas hiperecoicas, producto de la inflamación o saponificación de las grasas (Barr and Gaschen 2011).
Masa o lesión	Neoplasia, hiperplasia nodular, absceso	Se suele observar como una región hipoecoica en el parénquima pancreático (Mattoon y Nyland 2015).

Anexo 2. Descripción de los principales hallazgos ecográficos (Continuación).

Hallazgo ecográfico	Principales diagnósticos diferenciales	Descripción
GLÁNDULAS ADRENALES		
Adrenomegalia	Hiperadrenocorticismos, neoplasia, hiperplasia	En caninos se considera un tamaño aumentado mayor a 7.4mm y 5mm en felinos (Mattoon y Nyland 2015).
Masa o lesión	Nódulo, neoplasia, mielolipoma, granuloma, quiste	Se observa un área con ecogenicidad o ecotextura diferente. Las lesiones mayores a 2cm con o sin mineralización se suelen asociar a neoplasias (Barr and Gaschen 2011).
SISTEMA REPRODUCTOR		
Prostatomegalia	Hiperplasia prostática benigna, procesos infecciosos, inflamatorios o neoplásicos.	El tamaño de la próstata es dependiendo de la edad y estado reproductivo del paciente, en términos generales, en animales castrados su tamaño debe ser pequeño (Penninck y D'Anjou 2015).
Gestación		Los hallazgos ecográficos dependen del estadio de la gestación, en etapas tempranas se puede observar el saco gestacional con contenido anecoico alrededor de los 20 días. Alrededor de día 23-25 se puede visualizar al embrión y el latido cardiaco (Mattoon y Nyland 2015).
Colecta	Piometra, hidrometra, hemometra, mucometra.	Se observa un agrandamiento del útero y de los cuernos uterinos con contenido luminal que suele ser anecoico (Mattoon y Nyland 2015)..

Anexo 3. Clasificación del estadio de la Enfermedad Valvular Mitral según el ACVIM

(American College of Veterinary Internal Medicine) caninos

Estadio	Descripción
A	Paciente con alta predisposición como Cavalier King Charles Spaniel sin alteraciones estructurales o soplo cardíaco.
B	1 Paciente con alteración estructural sin manifestaciones clínicas de insuficiencia cardíaca, sin remodelamiento cardíaco.
	2 Paciente con alteración estructural, asintomático con reflujo mitral avanzado y evidente remodelación cardíaca.
C	Paciente con alteración estructural, con manifestaciones clínicas de insuficiencia cardíaca congestiva y remodelación cardíaca.
D	Paciente en estadio final de enfermedad cardíaca, signos clínicos de insuficiencia cardíaca congestiva sin responder al tratamiento.

Fuente: (Santamarina Pernas y Gómez García 2020; Kenee et al. 2019)