

Universidad Nacional
Facultad de Ciencias de la Salud
Escuela de Medicina Veterinaria

Cirugía de tejidos blandos, emergencias y cuidados críticos en
especies menores en North Carolina State University Veterinary
Teaching Hospital y Kansas State University Veterinary Health
Center

Modalidad: Pasantía

Trabajo Final de Graduación para optar por el grado académico de
Licenciatura en Medicina Veterinaria

Irene Ulloa Dobles

Campus Presbítero Benjamín Núñez

2020

Tribunal Examinador

Rafael Vindas Bolaños. PhD.

Decano de la Facultad de Ciencias de la Salud

Julia Rodríguez Barahona. PhD.


Subdirectora de la Escuela de Medicina Veterinaria



1-446-0003


Gabriela Beita Carvajal. MS.c.

Tutora



Isabel Hagnauer. Licda.

Lectora



Luis Coto Mora. Lic.

Lector

Fecha: _____

Dedicatoria

A mis padres, Victoria y Sergio, porque a través de su incansable paciencia, esfuerzo, entrega y dedicación, me guiaron en el camino hacia el éxito. Su amor hasta el universo sin fin perdurará en todos mis triunfos.

A Diana, por enseñarme el verdadero significado de amistad incondicional, por siempre hacerme ver la luz al final del túnel y por ser el “Brain” de mi “Heart”. Sin su voz racional y gran intelecto no lo hubiera logrado.

A Loba, por habernos encontrado al inicio de esta aventura y ser lo mejor que me deja. Y a Nela, por su fiel compañía en la recta final. El amor que veo en sus ojos y la felicidad en sus colitas siempre será mi mayor inspiración.

Gracias por siempre creer en mí.

Agradecimientos

A mis padres, por su enorme e invaluable apoyo y por hacer posible mi educación universitaria, es la mejor herencia que me pueden dejar. A mi hermana Andrea, por transmitirme el amor por los animales y curiosidad por la medicina y al resto de mi familia que de una u otra manera me ayudaron en este camino.

A la Escuela de Medicina Veterinaria de la Universidad Nacional por abrirme sus puertas, brindarme las herramientas para mi desarrollo académico y estudiantil y por representar un lugar de felicidad y crecimiento. Agradezco especialmente a la Universidad Nacional por darme la oportunidad de vivir la grandiosa experiencia que fue mi pasantía.

A Diana y Julio, por los incontables momentos de alegrías y logros, por ayudarme a derribar mis barreras mentales y superar momentos de miedo y frustración, y por su increíble amistad que sé que durara por siempre. Gracias a todos mis amigos por escucharme, animarme y recordarme por qué escogí esta carrera.

A la Dra. Gabriela Beita, por aceptar ser la tutora de este proyecto y a la Dra. Isabel Hagnauer y al Dr. Luis Coto por acceder a ser los lectores. Agradezco su guía para la realización de mi trabajo final de graduación y sus enseñanzas durante la carrera y el Internado Rotatorio.

A mi tío Álvaro, porque gracias a su enorme corazón y desinteresada disposición para ayudar, hizo posible que yo alcanzara mi sueño de vivir esta pasantía y a través de sus valiosos consejos ha puesto muchos granitos de arena en mi camino para alcanzar mis ambiciones y metas profesionales.

Al Dr. Bernie Hansen y al Dr. Walter Renberg por hacer posible y facilitar la realización de mi pasantía en North Carolina State University y en Kansas State University. Gracias especialmente a estas dos extraordinarias instituciones por abrirme sus puertas y permitirme descubrir un mundo nuevo lleno de posibilidades de crecimiento profesional.

Gracias a Taylor, por hacer inolvidable mi estadía en Estados Unidos, darme fortaleza todos los días y la esperanza de una vida mejor. Gracias por creer en mí y alentarme a perseguir todos mis sueños. Agradezco también a Denise por acogerme con tanto cariño, apoyarme en la recta final y ser un nuevo modelo a seguir.

Agradezco a los increíbles animales que he tenido la dicha de conocer, tratar y cuidar. Gracias por maravillarme todos los días con su nobleza y valentía, por ser la principal razón de haber escogido esta carrera y mi mayor motivación para convertirme en una excelente veterinaria y aspirar a grandes metas profesionales.

Gracias porque lo que un día pensé que sería solo un sueño frustrado de infancia, hoy deja de serlo y se convierte en realidad.

Índice de contenidos

Tribunal Examinador	ii
Dedicatoria.....	iii
Agradecimientos.....	iv
Índice de contenidos.....	v
Índice de cuadros.....	vii
Índice de figuras	viii
Lista de abreviaturas	x
Resumen.....	xii
Abstract.....	xiii
1. INTRODUCCIÓN.....	1
1.1 Antecedentes	1
1.2 Justificación	2
1.3.1 Objetivo general	3
1.3.2 Objetivos específicos	3
2. METODOLOGÍA	4
2.1 Áreas de trabajo.....	4
2.1.1 North Carolina State University Veterinary Teaching Hospital	4
2.1.1.1 Servicio de cirugía de tejidos blandos.....	4
2.1.1.2 Servicio de emergencias y cuidados críticos.....	5
2.2 Horario de trabajo	6
2.3 Registro y análisis de datos.....	6
3. RESULTADOS Y DISCUSIÓN.....	7
3.1.1 Admisión y abordaje inicial de pacientes.....	7
3.1.2 Procedimientos diagnósticos.....	8
3.1.3 Rondas de pacientes y rondas temáticas	14
3.1.4 Etapa prequirúrgica.....	14
3.1.5 Etapa transquirúrgica.....	15
3.1.6 Etapa postquirúrgica	26
3.2 Curso electivo teórico-práctico de técnicas avanzadas de emergencias y cuidados críticos en especies menores de NCSU-VTH.....	29

3.2.1 Rondas de pacientes de ECC	29
3.2.2 Charlas de temas de emergencias y cuidados críticos	29
3.2.3 Laboratorio práctico de técnicas de emergencias y cuidados críticos	31
3.2.4 Seminario de medicina basada en evidencia	37
3.3 Servicio de emergencias y cuidados críticos (ECC) de NCSU-VTH: Sala de Emergencia (ER) y Unidad de Cuidados Intensivos (ICU).	38
3.3.1 Admisión de pacientes y triage	38
3.3.2 Procedimientos diagnósticos	39
3.3.3 Procedimientos de estabilización y tratamientos en el ER	41
3.3.4 Hospitalización en ICU: procedimientos de cuidados críticos y monitorización de cuidados intensivos	47
4. CONCLUSIONES	53
5. RECOMENDACIONES	54
6. REFERENCIAS BIBLIOGRÁFICAS	56
7. ANEXOS	60

Índice de cuadros

Cuadro 1. Pruebas de laboratorio y técnicas de imágenes diagnósticas principalmente utilizadas en los pacientes atendidos en el servicio de cirugía de tejidos blandos de ambos hospitales visitados durante la pasantía.....	9
Cuadro 2. Procedimientos quirúrgicos observados en el servicio de cirugía de tejidos blandos en ambos hospitales visitados durante la pasantía, clasificados de acuerdo con el sistema involucrado.	16
Cuadro 3. Instrumentos y materiales quirúrgicos especiales utilizados de manera general en las cirugías observadas en NCSU-VTH y KSU-VHC durante la rotación en el servicio de cirugía de tejidos blandos.....	24
Cuadro 4. Fármacos analgésicos utilizados para el manejo postoperatorio del dolor en el servicio de cirugía de tejidos blandos en NCSU-VTH y KSU-VHC durante la pasantía.	27
Cuadro 5. Charlas de emergencias y cuidados críticos desarrolladas en el curso de ECC en NCSU-VTH y los temas específicos abarcados en cada una.	30
Cuadro 6. Pruebas e imágenes diagnosticas utilizadas en los pacientes recibidos en el servicio de ECC de NCSU-VTH durante la pasantía.	39
Cuadro 7. Procedimientos de estabilización principalmente realizados en el ER de NCSU-VTH durante la rotación el servicio de ECC y su aplicación clínica.	42
Cuadro 8. Terapias farmacológicas administradas en los pacientes recibidos en el ER y ICU de NCSU-VTH durante la rotación en el servicio de ECC.....	43
Cuadro 9. Tipos de cristaloides usados para la terapia de fluidos en los pacientes recibidos en el ER y ICU de NCSU-VTH durante la rotación en el servicio de ECC.	46
Cuadro 10. Procedimientos de estabilización principalmente realizados en el ICU de NCSU-VTH durante la rotación el servicio de ECC y su aplicación clínica.	48

Índice de figuras

- Figura 1. Imagen radiográfica de un vaginograma retrógrado de contraste positivo en una paciente canina de NCSU-VTH con atresia anal tipo II y fistula rectovaginal (flecha)... ..11
- Figura 2. Obtención de imágenes de tomografía computarizada en pacientes de cirugía de tejidos blandos. A. Paciente canina con shunt portosistémico extrahepático de KSU-VHC. B. Paciente canino de NCSU-VTH con neoplasias cutáneas esperaba para su CT..... 12
- Figura 3. Cistouretrografa retrógrado y colocación de stent uretral guiado por fluoroscopia en un paciente canino de NCSU-VTH con obstrucción uretral secundaria a carcinoma prostático. A. Preparación del paciente bajo anestesia general. B. Análisis de las imágenes para la correcta identificación de la localización y dimensiones de la obstrucción y elección apropiada del stent..... 13
- Figura 4. A. Anestesia epidural guiada por electrolocalización en una paciente para cirugía anorectal. B. Bloqueo TAP guiado por ultrasonido y electrolocalización en un paciente para adrenalectomía derecha. Ambos fueron pacientes de NCSU-VTH..... 15
- Figura 5. A. Gastropexia laparoscópica total en una paciente canina de NCSU-VTH. La incisión en el estómago se hace de forma intracorpórea. B. Las suturas entre el estómago y la pared abdominal también se realizan de manera intracorpórea.. 17
- Figura 6. Constrictor ameroide utilizado en el servicio de Cirugía de Tejidos Blandos de KSU-VHC en una paciente pediátrica para corrección de shunt portosistémico extrahepático. 19
- Figura 7. A. Esplenectomía en una paciente canina de NCSU-VTH, en la cual se utilizó el sistema sellador de vasos LigaSure para los numerosos vasos del hilio esplénico. B. Lobectomía pulmonar por medio de toracotomía lateral en un paciente canino de K KSU-VHC, en la cual se utilizó una engrapadora premium TA. 20
- Figura 8. A. OVE laparoscópica en una paciente canina de NCSU-VTH, en la cual se utilizó un puerto SILS de múltiple acceso (flecha). B. Se observa el puerto SILS (flecha) con tres instrumentos laparoscópicos a través de una sola incisión. Uno de esos instrumentos fue el LigaSure, el cual se aprecia en la pantalla sellando el pedículo del ovario 21
- Figura 9. Colocación de un stent uretral guiado por fluoroscopia en un paciente canino de NCSU-VTH como tratamiento paliativo de obstrucción uretral por carcinoma prostático. 22
- Figura 10. A. Utilización de marcador quirúrgico estéril para delimitar los márgenes de excisión de una lesión neoplásica cutánea en una paciente canina de NCSU-VTH. B. Tinción de todos los bordes de las lesiones removidas utilizando tinta quirúrgica color azul. 24
- Figura 11. A. Utilización de electrocirugía monopolar para incidir los músculos del miembro posterior derecho para amputación en un paciente canino de NCSU-VTH. B. Utilización de electrocirugía bipolar para remoción de carcinoma tiroideo en una paciente canina de KSU-VHC. 25

- Figura 12. Utilización de grapas metálicas para el cierre de piel de incisiones quirúrgicas. A. Toracotomía lateral derecha junto a un tubo torácico. B. Amputación de miembro posterior derecho. Ambos fueron pacientes caninos de NCSU-VTH. 26
- Figura 13. Colocación de cánula nasal en un cadáver canino. A. Estimación de la longitud de la cánula desde la fosa nasal hasta la rama vertical de la mandíbula. B. Fijación de la cánula mediante una sutura de la parte ventral de la fosa y el ala nasal. 32
- Figura 14. Toracocentesis derecha en un cadáver canino. A. Al ingresar la aguja al espacio subcutáneo, se jalaba el émbolo 1-2 ml para crear un vacío y facilitar reconocer el ingreso a la cavidad pleural. B. Pérdida del vacío en la jeringa al ingresar a la cavidad pleural..... 33
- Figura 15. Colocación de tubo torácico MILA en un cadáver canino. A. Introducción del cable guía (enrollado) a través del catéter introductorio ya dentro del tórax. B. Introducción del cable guía (flecha blanca) en el extremo distal del catéter MILA (flecha negra)..... 34
- Figura 16. Tubo torácico MILA colocado en un cadáver canino. En color azul se observan los sujetadores con agujeros para las suturas de fijación a la piel del tórax 34
- Figura 17. Colocación de sonda de esofagostomía en un cadáver canino. A. Se introdujo el tubo introductorio y la sonda doblada en el esófago a través de la cavidad oral y el extremo distal del tubo se palpó sobre el cuello. B. A través de la incisión se extrajo el tubo acoplado a la sonda y al mismo tiempo se empujó el otro extremo de la sonda a lo largo del esófago..... 35
- Figura 18. Evaluación de la ventana hepática-diafragmática durante el AFAST en un canino. El transductor se colocó en posición subxifoidea 36
- Figura 19. A. Evaluación de la ventana cistocólica del AFAST en un canino. La sonda se colocó caudalmente en el abdomen ventral a lo largo de la línea media. B. Evaluación de la ventana de tubo torácico del TFAST. La sonda se coloca entre el séptimo-noveno espacio intercostal..... 37
- Figura 20. Pacientes hospitalizados en el ICU del NSCU-VTH con múltiples infusiones continuas de analgésicos y antibióticos administrados por medio de bombas de jeringa. 44
- Figura 21. Jaulas de oxígeno del ICU de NCSU-VTH. El paciente se puede monitorear fácilmente mediante observación a través del vidrio y por el monitor colocado sobre la jaula..... 49
- Figura 22. A. Bolsa de recolección de orina utilizada en el ICU de NCSU-VTH. B. La bolsa de recolección orina nunca se colocaba en el piso sino aproximadamente a nivel del paciente.....50
- Figura 23. Hoja de flujo utilizada en el ICU de NCSU-VTH para el cuidado diario de los pacientes críticos.....52

Lista de abreviaturas

ALP: Fosfatasa alcalina

ALT: Alanina aminotransferasa

AST: Aspartato aminotransferasa

AFAST: Evaluación Enfocada Abdominal con Sonografía para Trauma, Triage y Monitoreo por sus siglas en inglés.

AINE: Antiinflamatorio No Esteroideo

ASA: Sociedad Americana de Anestesiología por sus siglas en inglés

BUN: Blood Urea Nitrogen (Nitrógeno Ureico Sanguíneo)

CK: Creatina quinasa

CO₂: Dióxido de Carbono

CRI: Constant Rate Infusion (Infusión de Tasa Constante)

CT: Computed Tomography (Tomografía Computarizada)

ECA: Enzima Convertidora de Angiotensina

ECC: Emergencias y Cuidados Críticos

ECG: Electrocardiografía / Electrocardiograma

EMV: Escuela de Medicina Veterinaria

ER: Emergency Room (Sala de Emergencias)

GABA: Gamma-Aminobutyric Acid (Gamma-Ácido Aminobutírico)

GH: General Hospital (Hospital General)

HEMS: Hospital de Especies Menores y Silvestres

ICU: Intensive Care Unit (Unidad de Cuidados Intensivos)

IMC: Intermediate Care (Cuidados Intermedios)

IMHA: Immune-Mediated Hemolytic Anemia (Anemia Hemolítica Inmunomediada)

IRIS: International Renal Interest Society (Sociedad Internacional de Interés Renal)

ITP: Immune-mediated Thrombocytopenia (Trombocitopenia Inmunomediada)

IV: Intravenoso (a)

IVIg: Intravenous Immunoglobulin (Inmunoglobulina Intravenosa)

K: Potasio

KSU-VHC: Kansas State University - Veterinary Health Center

LRS: Lactated Ringer's Solution (Solución Lactato de Ringer)

Mg: Magnesio

NaCl: Cloruro de Sodio

NCSU-VTH: North Carolina State University – Veterinary Teaching Hospital

NMDA: N-Metil-D-Aspartato

OVE: Ovariectomía

OVH: Ovariohisterectomía

PO: Vía oral

RCP: Resucitación Cardiopulmonar

SEMS: Self Expandable Metallic Stent (Stent Metálico Autoexpandible)

SILS: Single Incision Laparoscopic Surgery (Cirugía Laparoscópica de Incisión Única)

TA: Toracoabdominal

TAP: Transversus Abdominis Plane (Plano Transverso Abdominal)

TFAST: Thoracic Focused Assessment with Sonography for Trauma, Triage and Tracking (Evaluación Enfocada Torácica con Sonografía para Trauma, Triage y Monitoreo)

UNA: Universidad Nacional

VAC: Vacuum-Assisted Closure (Cierre Asistido por Vacío)

Vet BLUE: Veterinary Bedside Lung Ultrasound Exam (Examinación Ultrasonográfica Pulmonar Veterinaria)

Resumen

La pasantía se realizó en el área de especies menores del North Carolina State University Veterinary Teaching Hospital (NCSU-VTH) desde el 18 de marzo al 26 de abril del 2019. En esta institución se participó en tres rotaciones clínicas distintas durante dos semanas en cada una: servicio de Cirugía de Tejidos Blandos, curso teórico-práctico de técnicas avanzadas de emergencias y cuidados críticos y servicio de Emergencias y Cuidados Críticos (ECC), que incluyó la Sala de Emergencias (ER) y la Unidad de Cuidados Intensivos (ICU). La pasantía continuó en el área de especies menores del Kansas State University Veterinary Health Center (KSU-VHC) desde el 6 de mayo al 17 de mayo del 2019, en donde se visitó el servicio de Cirugía de Tejidos Blandos durante dos semanas. El tiempo total de la pasantía abarcó 320 horas.

Los resultados presentados en este documento se analizaron mediante estadística descriptiva. En los servicios de Cirugía de Tejidos Blandos se participó en la admisión y abordaje de 50 pacientes quirúrgicos, que incluyó procedimientos diagnósticos, rondas de pacientes y las etapas preoperatoria, transoperatoria y postoperatoria de 40 procedimientos quirúrgicos distintos. En el curso teórico-práctico de ECC se presenciaron 12 charlas de temas relevantes de ECC y se practicaron 11 técnicas avanzadas de ECC la mayoría en cadáveres de caninos y felinos. En el servicio de ECC se participó en la admisión y abordaje de pacientes recibidos en el ER, que abarcó procedimientos diagnósticos, de estabilización y terapéuticos. En el ICU se asistió a las rondas de pacientes y se presenciaron y aprendieron diversos procedimientos terapéuticos y de monitorización en los pacientes críticos.

Los procedimientos diagnósticos, quirúrgicos y de emergencias y cuidados críticos que fueron presenciados durante la pasantía están en línea con los más novedosos avances de la medicina veterinaria a nivel mundial, como fluoroscopia, tomografía computarizada, técnicas quirúrgicas mínimamente invasivas y de radiología intervencional. Además, se llevaron a cabo con materiales, instrumentos y equipo especializado de última tecnología y por médicos veterinarios especializados altamente calificados y certificados. De esta manera, se adquirieron conocimientos y destrezas de nivel superior que se podrán aplicar en el quehacer profesional para realizar un abordaje integral y de calidad en pacientes de cirugía de tejidos blandos y emergencias y cuidados críticos con el fin de enriquecer y mejorar la práctica veterinaria en el país.

Abstract

The externship took place in the small animal section of the North Carolina State University Veterinary Teaching Hospital (NCSU-VTH), from March 18th to April 26th, 2019. During this timeframe, I had the opportunity to participate in three clinical rotations for a period of two weeks each: Soft Tissue Surgery service, practical course of advanced emergency and critical care techniques and also the Emergency and Critical Care (ECC) service, which included the Emergency Room (ER) and Intensive Care Unit (ICU). The externship continued in the small animal area of the Kansas State University Veterinary Health Center (KSU-VHC) from May 6th to May 17th, 2019, where I visited the Soft Tissue Surgery Service for two weeks. A total of 320 hours was completed during the externship.

The results presented in this document were analyzed using descriptive statistics. At the Soft Tissue Surgery services in both hospitals, I was involved in the admission and management of 50 surgical patients, which included diagnostic procedures, patient rounds, and presurgical, surgical, and postsurgical periods of 40 different surgeries. During the ECC practical course, I attended 12 lectures about relevant ECC topics and performed 11 advanced ECC techniques in canine and feline cadavers. In the ECC service, I got to be part of the admission and management of emergency patients received in the ER, which consisted of diagnostic, stabilization, and therapeutic procedures. In the ICU, I was able to participate in the patient rounds, and the different therapeutic and monitoring procedures that were performed in critical patients, this helped me learn about ICU medicine.

The diagnostic, surgical and ECC procedures that were observed during the externship are the newest advances in veterinary medicine worldwide, for example, procedures like fluoroscopy, computed tomography, minimally invasive surgery, and interventional radiology. Also, they were performed with specialized equipment, materials, and instruments of the latest technology and by highly qualified and certified specialized veterinarians. This provided me with superior knowledge and skills that will enable me to perform a better and more complete management of surgical and ECC cases, with the goal of improving the quality of veterinary medicine in my country.

1. INTRODUCCIÓN

1.1 Antecedentes

A pesar de que los seres humanos establecieron una relación de compañía con animales como caninos y felinos desde hace más de 15 000 años, durante el último siglo ha habido cambios muy significativos en la forma en la que los humanos ven y tratan a los animales. Actualmente la mayoría de los propietarios de perros y gatos comparten con ellos una fuerte relación afectiva y esperan acceso al mismo nivel de cuidados médicos y quirúrgicos que están disponibles para seres humanos (Mann et al. 2011; Burrington 2014).

La cirugía es una de las tareas más complejas e interesantes que un médico veterinario puede llevar a cabo (Tear 2012). Específicamente, la cirugía de tejidos blandos es una disciplina muy variada e incluye la mayoría de los procedimientos quirúrgicos que no entran en la categoría de cirugía ortopédica ni de sistema nervioso, es decir, se refiere al manejo quirúrgico de las partes del cuerpo que no forman parte del sistema musculoesquelético o nervioso. Dentro de las áreas que cubre la cirugía de tejidos blandos se encuentran cirugía de oídos, nariz y garganta, cardiotorácica, hepática, gastrointestinal, urogenital, reconstructiva y oncológica (Davies Veterinary Specialists 2018).

Los límites de la cirugía veterinaria han sido extendidos no solo por los avances en técnicas quirúrgicas sino también por el desarrollo de nuevas herramientas diagnósticas y un conocimiento más amplio y profundo de la fisiopatología de las enfermedades (Byron 2015; Howe y Boothe 2015). Por ejemplo, la cirugía oncológica se ha expandido en los últimos 25 años debido al desarrollo de nuevas tecnologías en imágenes médicas y a un mejor entendimiento de la fisiopatología de diferentes tumores, el baipás cardiopulmonar se encuentra disponible para los cirujanos de pequeñas especies y han surgido novedosos procedimientos como la cirugía mínimamente invasiva y la radiología intervencional. De esta manera, la cirugía veterinaria cada vez es más especializada, con una división general entre la cirugía ortopédica y la cirugía de tejidos blandos (Monnet 2013).

Similar al campo de la cirugía, la medicina de emergencias y cuidados críticos ha sido una de las especialidades de más rápido crecimiento en las últimas décadas, tanto en medicina humana como en medicina veterinaria, principalmente por grandes avances tecnológicos en procedimientos diagnósticos y terapéuticos (Burkitt y Davis 2012; Ford y Mazzaferro 2012). Actualmente la importancia de esta rama de la medicina veterinaria es ampliamente reconocida y se ha convertido en una disciplina muy respetada (King y Boug 2007; Dethioux y Goy-Thollot 2008; Aldridge y O'Dwyer 2013).

Una emergencia es cualquier enfermedad o herida que es percibida o considerada por la persona que presenta el animal al veterinario como que requiere atención inmediata, y constituye hasta el 60% de las admisiones hospitalarias en medicina veterinaria (Wingfield 2001). Unidas como dos especialidades en una, en un cuidado continuo y en íntima relación con otras especialidades, la medicina de emergencias y cuidados críticos se enfoca en las

necesidades inmediatas de los animales gravemente enfermos o heridos, y también en el manejo médico y quirúrgico del paciente crítico más allá del problema primario. Esta rama de la medicina veterinaria abarca todos los sistemas del cuerpo y sus funciones asociadas, estructuras anatómicas, fisiología y fisiopatología, sin embargo, se trata a los pacientes como un todo y muchas veces se deben manejar múltiples comorbilidades (Matthews 2017).

Tanto en el campo de cirugía como en el de medicina de emergencia y cuidado crítico veterinario, la tecnología moderna ha hecho posible alcanzar las crecientes expectativas de los propietarios de los pacientes caninos y felinos en lo que se refiere a cuidados médicos y gracias a esto la profesión veterinaria y los pacientes se continúan beneficiando de nuevos desarrollos y recomendaciones que evolucionan rápida y constantemente (Silverstein y Hopper 2015).

1.2 Justificación

Actualmente, el público en general espera que los veterinarios tengan cierto nivel de habilidad y destreza quirúrgica inmediatamente después de graduarse, por lo que se debe preparar a los estudiantes para ser cirujanos competentes, lo cual empieza con un profundo conocimiento de principios quirúrgicos y habilidad en técnicas quirúrgicas básicas (Mann et al. 2011). Sin embargo, los cirujanos veterinarios deben ser más que solo manos talentosas, ya que después de todo, gran parte del éxito de un procedimiento recae en la selección y aplicación de las pruebas diagnósticas apropiadas y el manejo preoperatorio y posoperatorio del caso (Tobias y Johnston 2012).

Debido a lo anterior, se consideró de importancia rotar en el área de cirugía de tejidos blandos, en la cual fue posible, a través de los casos que se observaron, reforzar no sólo los conocimientos quirúrgicos, sino también, clínicos, diagnósticos y terapéuticos. Además, aprender novedosas técnicas y procedimientos, con la finalidad de aplicarlas y enseñarlas a otros médicos veterinarios y estudiantes a través de su utilización en la práctica veterinaria diaria para enriquecer cada día más la profesión en el país.

Por otro lado, los clínicos dedicados a emergencias y cuidados críticos enfrentan un reto importante: deben alcanzar un alto nivel de varias habilidades interdisciplinarias y un profundo conocimiento en las áreas centrales de la especialidad, además de poseer habilidades en técnicas de laboratorio y ultrasonido, por lo que se consideró de igual importancia rotar en este campo durante la pasantía. Esto se logró por medio de los casos en los que se involucró, donde se fortalecieron dichas habilidades y conocimientos y además se generaron nuevos. Sin embargo, es necesario que no solamente los médicos veterinarios dedicados a esta especialidad tengan una amplia educación y entrenamiento en este campo, ya que tanto los especialistas como los médicos generales se enfrentan todos los días y a todas horas a emergencias médicas, ya sea en un centro especializado o no (Jasani 2011; Matthews 2017).

1.3 Objetivos

1.3.1 Objetivo general

Adquirir y enriquecer conocimientos teóricos y prácticos en los campos de cirugía de tejidos blandos y medicina de emergencias y cuidados críticos en especies menores, mediante la realización de una pasantía en las rotaciones clínicas en North Carolina State University Veterinary Teaching Hospital y en Kansas State University Veterinary Health Center.

1.3.2 Objetivos específicos

- Obtener nuevos conocimientos en el manejo de casos de cirugía de tejidos blandos, mediante la participación como observadora en la admisión y abordaje de los pacientes, incluyendo obtención e interpretación de pruebas e imágenes diagnósticas y periodos prequirúrgicos, transquirúrgicos y postquirúrgicos.
- Fortalecer conocimientos y habilidades para el manejo integral de casos de cirugía de tejidos blandos y emergencias y cuidados críticos, a través de la asistencia a las rondas clínicas diarias y seminarios de cada área.
- Aprender y practicar técnicas de medicina de emergencias y cuidados críticos, mediante la participación en el curso electivo teórico-práctico de técnicas avanzadas de emergencias y cuidados críticos en especies menores del North Carolina State University Veterinary Teaching Hospital.
- Adquirir nuevos conocimientos en el manejo de casos de emergencias y cuidados críticos, a través de la participación como observadora en la admisión, estabilización y monitoreo de los pacientes, incluyendo obtención e interpretación de pruebas e imágenes diagnósticas, y procedimientos de emergencias y cuidados críticos.

2. METODOLOGÍA

2.1 Áreas de trabajo

2.1.1 North Carolina State University Veterinary Teaching Hospital

La pasantía se llevó a cabo en dos etapas, la primera se desarrolló en el área de especies menores del North Carolina State University Veterinary Teaching Hospital (NCSU-VTH), ubicado en Raleigh, North Carolina, Estados Unidos, del 18 de marzo al 26 de abril del 2019. El hospital ofrece el diagnóstico y tratamiento más avanzado disponible para felinos, caninos, aves y mascotas exóticas. Cuenta con doctores certificados expertos en una amplia variedad de especialidades, que proveen el más exhaustivo cuidado disponible (CVM, 2018). En esta institución se participó en tres distintos servicios o rotaciones: servicio de cirugía de tejidos blandos, curso electivo de técnicas de emergencias y cuidados críticos, y el servicio propiamente de emergencias y cuidados críticos, durante dos semanas en cada uno.

2.1.1.1 Servicio de cirugía de tejidos blandos

El servicio de cirugía de tejidos blandos y oncológica se ocupa de pacientes con una variedad de condiciones y enfermedades de tejidos blandos. Este servicio trabaja en conjunto con otros especialistas dentro del hospital, como radiólogos, oncólogos, internistas y especialistas en cuidados críticos. Este enfoque integrado para el tratamiento de complejos problemas quirúrgicos es la clave de su éxito y el núcleo de su programa. Debido a esto, son capaces de ofrecer imágenes diagnósticas pre y postoperatorias de alto nivel, como tomografía computarizada, ultrasonidos y escaneos con radioisótopos (CVM 2018), cada una con su sala especializada. Las especialidades con las que cuenta este departamento son radiología intervencional, cirugía oncológica, laparoscópica, toracoscópica, urogenital, láser, cardiotorácica, reconstructiva, endocrina y de oído, nariz y garganta (CVM 2018).

En este servicio realizan en promedio seis procedimientos al día y la mayoría son complejas cirugías oncológicas, de cuello y cabeza, gastrointestinales, urogenitales y de trauma de tejidos blandos, las cuales se llevan a cabo en las suites quirúrgicas. Estas consisten en 11 quirófanos o salas de operación: tres destinados a cirugía de tejidos blandos, tres a cirugía ortopédica, tres para procedimientos dentales y emergencias y dos para cirugías oftalmológicas. En la zona central de las suites quirúrgicas, se encuentra la estación de enfermeras, en donde se encontraba almacenado ordenadamente todo el material quirúrgico y las zonas de preparación quirúrgica (lavado de manos, colocación de atuendo quirúrgico, entre otras).

2.1.1.2 Servicio de emergencias y cuidados críticos

El departamento de emergencias y cuidados críticos (ECC) ofrece servicios de clase mundial durante todo el día, todos los días del año. Los médicos de este servicio tienen acceso a consultas con servicios especializados como cardiología, dermatología, mascotas exóticas, cirugía general y ortopédica, neurología, oncología, oftalmología y medicina interna, así como acceso a opciones diagnósticas y terapéuticas del más alto nivel en cualquier momento del día. Además, ofrecen hemodiálisis, hemoperfusión y plasmaféresis (CVM 2018).

El servicio de emergencias maneja alrededor de diez casos nuevos al día, al igual que en la Unidad de Cuidados Intensivos hay un promedio de diez pacientes de cuidado crítico en cualquier momento dado. Los casos de emergencia son principalmente referencias de urgencias complejas, pero aproximadamente el 25% de los casos son emergencias básicas, como trauma y gastroenteritis.

2.1.2 Kansas State University Veterinary Health Center

La segunda etapa de la pasantía se realizó en el área de especies menores del Kansas State University Veterinary Health Center (KSU-VHC), localizado en Manhattan, Kansas, Estados Unidos, en donde se visitó durante dos semanas, del 6 al 17 de mayo del 2019, el servicio de cirugía de tejidos blandos. De manera adicional y fuera del enfoque del presente proyecto, también se visitó el servicio de medicina interna durante dos semanas.

KSU-VHC provee el más alto nivel de calidad en cuidados médicos para mascotas, a través de especialistas certificados en muchas disciplinas. El servicio de Cirugía de Pequeñas Especies se divide en dos servicios especializados separados: el servicio de Cirugía Ortopédica y el servicio de Cirugía General y cada servicio recibe un promedio de diez-15 casos diarios, predominantemente referidos por otros veterinarios en Kansas o en otros estados cercanos, sin embargo, también se reciben casos de clientes locales. (VHC 2016).

Los cirujanos operan en las instalaciones quirúrgicas, que consisten en cuatro suites quirúrgicas estériles, cada una con unidades de inducción y recuperación anestésica. El equipo quirúrgico disponible permite realizar una amplia variedad de procedimientos quirúrgicos de tejidos blandos (VHC 2016). El servicio funciona con personal disponible las 24 horas del día y los pacientes se benefician del acceso a otros servicios del hospital, como la Unidad de Cuidados Intensivos, que funciona con personal completo las 24 horas; servicio completo de radiología atendido por especialistas, que incluye ultrasonido, fluoroscopia y tomografía computarizada; servicio de medicina interna disponible para consultas y un reconocido servicio de oncología el cual puede proveer de quimioterapia y radiación a los pacientes de cirugía oncológica (VHC 2016).

2.2 Horario de trabajo

En la rotación de cirugía de tejidos blandos de ambos hospitales, se asistió de lunes a viernes de 9:00 am a 6:00 pm. Sin embargo, los días de cirugía este horario se podía extender, si alguna cirugía se alargaba y sobrepasaba el horario normal de trabajo.

Durante el curso electivo de ECC se mantuvo un horario de 9:00 am a 5:00 pm la mayoría de los días, mientras que en la rotación en el servicio de ECC propiamente, se asistió de lunes a viernes de 10:00 am a 6:00 pm.

2.3 Registro y análisis de datos

Durante el desarrollo de la pasantía se mantuvo una bitácora física en la que se registró diariamente la hora de entrada y salida de los hospitales y anotaciones generales de cada paciente durante las rondas, a partir de la cual se realizó un informe final para cada rotación de ambas universidades, el cual que fue revisado, aprobado y firmado por los doctores a cargo en cada universidad: el Dr. Bernard Hansen en NCSU-VTH y el Dr. Walter Renberg en KSU-VHC.

Con respecto a la recolección de la información detallada de los pacientes, en NCSU-VTH, se tuvo acceso a los expedientes completos almacenados en el sistema digital interno del hospital, llamado VH Apps (Anexo 1), excepto a las imágenes diagnósticas. Por otro lado, en KSU-VHC fueron más reservados y se negó acceso al sistema digital interno, llamado VetStar. El análisis de la información recopilada de los casos se realizó por medio de estadística descriptiva.

3. RESULTADOS Y DISCUSIÓN

3.1 Servicio de cirugía de tejidos blandos de NCSU-VTH y KSU-VHC

De acuerdo con el horario previamente descrito, se cumplieron satisfactoriamente en este servicio un total de 180 horas: 90 horas en cada hospital. Durante este tiempo se participó en la atención de un total de 50 casos quirúrgicos, de los cuales 44 fueron caninos y solamente seis correspondieron a felinos. Entre los caninos, 20 fueron machos y 24 hembras en un rango de edad predominante entre los siete y diez años. Entre estos se observó una gran variedad de razas, sin embargo, algunas que se presentaron con mayor frecuencia fueron Labrador Retriever, Pastor Australiano y Yorkshire Terrier. Por otro lado, los felinos estuvieron representados mayoritariamente por el tipo Doméstico Americano de Pelo Corto. Se recibieron cuatro felinos machos y dos hembras en un rango de edad predominante de uno a cuatro años.

En el servicio de cirugía de tejidos blandos tanto de NCSU-VTH como de KSU-VHC, se trabajó en conjunto con los estudiantes de cuarto año o senior de la carrera de medicina veterinaria, así como con los médicos veterinarios que conformaban el servicio en ese momento, que incluía al menos un interno, un residente y un “senior clinician” o cirujano principal certificado. Además, el equipo del servicio también incluía al menos dos técnicos veterinarios.

En ambas instituciones visitadas, el funcionamiento del servicio fue bastante similar, dos días alternados para atención de citas y tres días para cirugía, uno de ellos para los pacientes ingresados durante el fin de semana y cirugías electivas como castraciones y gastropexias.

3.1.1 Admisión y abordaje inicial de pacientes

En los días de atención de citas, se asistía con los estudiantes de cuarto año a las salas de examinación en donde se recibía a los propietarios de los animales y se recopilaba información sobre la historia del paciente y el motivo de consulta. Después se realizaba un examen físico completo y sistemático de la mascota, sin embargo, dependiendo del problema primario obtenido durante la toma de la historia, se prestaba especial atención a ciertos puntos específicos relacionado a dicho problema.

Tanto la historia como el examen físico son dos etapas sumamente relevantes en la evaluación de pacientes quirúrgicos, ya que durante estas etapas se pueden encontrar tanto cambios sutiles como importantes que pueden afectar el resultado quirúrgico y determinar la necesidad de exámenes adicionales. Además, complicaciones anestésicas y quirúrgicas inesperadas pueden ser minimizadas con la realización de un examen físico exhaustivo, en busca de enfermedades concurrentes y manifestaciones sistémicas del problema primario. (Slatter 2003; Mann et al. 2011).

Una vez registrados los hallazgos de la consulta en el expediente físico, se ingresaba al paciente y presentaba el caso a los médicos asignados, lo que incluía datos del paciente, historia, motivo de consulta y hallazgos principales del examen físico. Con esta información se discutía sobre diagnósticos diferenciales, plan diagnóstico, terapéutico y quirúrgico. Además, los médicos realizaban un examen físico más detallado y compartían sus hallazgos con los estudiantes. Después se informaba a los propietarios sobre todo lo discutido previamente, incluyendo costos de todos los procedimientos que se harían.

Después de obtener el consentimiento de los propietarios, los nuevos pacientes eran hospitalizados en tres diferentes áreas según su estado y necesidad de cuidados especiales: hospital general (GH, por sus siglas en inglés, General Hospital), si el paciente ingresaba para cirugías electivas y se encontraba en buen estado de salud, sala de cuidados intermedios (IMC, Intermediate Care), presente solo en NCSU-VTH, si el paciente tenía alguna enfermedad que lo ponía en un riesgo mayor y por ende necesitaba un monitoreo más activo, y por último, en la unidad de cuidados intensivos (ICU, Intensive Care Unit), si el paciente presentaba alguna condición que lo colocaba en estado crítico, por lo que requería monitorización y cuidados mucho más intensivos.

3.1.2 Procedimientos diagnósticos

Cuando ya estaban internados los pacientes, se hacían las solicitudes para pruebas e imágenes diagnósticas, las cuales deben ser las mínimas requeridas para una evaluación más profunda del problema primario y sus manifestaciones sistémicas. Estos dependen también de la significancia de alguna enfermedad concurrente detectada durante la examinación inicial. El procedimiento quirúrgico que se vaya a realizar también dicta la extensión y profundidad de los exámenes prequirúrgicos (Slatter 2003; Fossum 2019).

En el cuadro 1 se enlistan tanto las pruebas de laboratorio como las técnicas de imágenes diagnósticas que se utilizaron más comúnmente en los pacientes que se recibieron en los servicios de cirugía de tejidos blandos en NCSU-VTH y en KSU-VHC durante la realización de la pasantía y sus aplicaciones serán discutidas a continuación. Cabe destacar que estos procedimientos se podían llevar a cabo repetidas veces en los mismos pacientes, dependiendo de la necesidad.

Cuadro 1. Pruebas de laboratorio y técnicas de imágenes diagnósticas principalmente utilizadas en los pacientes atendidos en el servicio de cirugía de tejidos blandos de ambos hospitales visitados durante la pasantía.

Pruebas de laboratorio	Técnicas de imagen
Exámenes de sangre <ul style="list-style-type: none"> - Hemograma completo - Perfil bioquímico sérico completo - “Big 4” (hematocrito, proteínas totales, glucosa y nitrógeno ureico sanguíneo) - Determinación de grupo sanguíneo y prueba de compatibilidad sanguínea - Panel de coagulación - Análisis de gases sanguíneos 	Ultrasonografía <ul style="list-style-type: none"> - Abdominal - Torácica - Cervical
Exámenes de orina <ul style="list-style-type: none"> - Urianálisis completo 	Radiografía <ul style="list-style-type: none"> - Torácica - Abdominal
Exámenes de patología <ul style="list-style-type: none"> - Citología - Histopatología 	Tomografía computarizada (CT scan) <ul style="list-style-type: none"> - Torácica - Abdominal - Cabeza y cuello - Cuerpo completo
Exámenes de bacteriología <ul style="list-style-type: none"> - Cultivo bacteriano y prueba de sensibilidad a antibióticos 	Fluoroscopia – cistouretrograma retrógrado Endoscopia – uretroscopia, cistoscopia y laringoscopia.

Dos de las pruebas más utilizadas fueron el hemograma y el perfil bioquímico sérico completo. Este último comprendía los valores de glucosa, nitrógeno ureico sanguíneo (BUN), creatinina, fósforo, calcio, magnesio, proteínas totales, albúmina, globulina, relación albúmina/globulina, colesterol, bilirrubina total, ALP, ALT, AST, GGT, CK, sodio, cloro, bicarbonato, brecha aniónica, relación sodio/potasio, osmolaridad, amilasa y lipasa. Adicionalmente, se reportaba el nivel de ictericia, hemólisis y lipemia en la muestra.

Estas pruebas se practicaron y están indicadas, según Mann et al. (2011) y Fossum (2019) en animales de edades avanzadas (mayores de 5-7 años), y/o que debido al problema primario se clasificaban como ASA II (enfermedad localizada o sistémica leve), por ejemplo pacientes con neoplasias, obstrucciones intestinales, enfermedad cardiaca o hepática controlada; o ASA III (enfermedad sistémica severa) como pacientes con enfermedades pulmonares, disnea, trauma severo, peritonitis; y/o serían sometidos a uno o múltiples procedimientos quirúrgicos complejos, como adrenalectomía con cavomotía, coleliscistectomía, reparación de shunt portosistémico, toracotomía, entre otras.

El urianálisis completo también está indicado y fue practicado en los pacientes con las características mencionadas anteriormente, ya que estas pruebas, aparte de brindar información importante sobre posibles alteraciones sistémicas que puedan modificar el plan

anestésico y quirúrgico, proveen una línea de base para monitorear hemorragia y balance de fluidos (Slatter 2003). La muestra de orina fue recolectada mediante cistocentesis guiada por ultrasonido.

El examen que en los hospitales visitados llaman “Big 4”, se traduce al español como “4 grandes” y abarcaba hematocrito, proteínas totales, glucosa y BUN. Este también fue bastante utilizado, principalmente en los pacientes jóvenes y saludables, que ingresaban para cirugías electivas de bajo riesgo y se clasificaban como ASA I, en los cuales estas pruebas se consideraron suficientes previo a cirugía (Slatter 2003; Mann et al. 2011; Fossum 2019).

Pruebas avanzadas de laboratorio pueden estar indicadas en ciertas condiciones, por ejemplo, paneles de coagulación, determinación de grupo sanguíneo y prueba de compatibilidad. Estas se utilizaron minoritariamente en animales que se someterían a procedimientos donde había alta posibilidad de hemorragia y la hemostasia adecuada podía no ser alcanzada directamente, por lo que podían requerir transfusión sanguínea (Mann et al. 2011). Estos fueron pacientes sometidos a esplenectomías, adrenalectomía con cavotomía, remoción de carcinoma tiroideo, mastectomía, amputación de miembros, entre otras.

El análisis de gases sanguíneos fue evaluado en animales con sospecha de hipoxia o hipoventilación para ayudar a determinar si se necesitaría terapia suplementaria de oxígeno durante el pre, trans y postoperatorio. Además, es útil para evaluar la respuesta al tratamiento (Mann et al. 2011). En los hospitales visitados, a los pacientes que se les practicó este análisis fueron casos con algún tipo de disfunción respiratoria o riesgo de sepsis por infecciones respiratorias y abscesos pulmonares, neoplasias pulmonares, síndrome respiratorio braquicefálico, parálisis laríngea y peritonitis.

Debido a la gran cantidad de pacientes con neoplasias, dos de las pruebas diagnósticas más utilizadas fueron la citología y la histopatología. La mayoría de las citologías fueron obtenidas por aspiración con aguja fina directamente de las masas tumorales, la cual es la técnica menos invasiva para obtener información crítica acerca de una masa recientemente identificada previo a cirugía (Tobias y Johnston 2018). En los pacientes quirúrgicos, el propósito general de llevar a cabo una citología fue guiar las pruebas adicionales para la estadificación del tumor y la dosis quirúrgica, es decir, si realizaba una resección marginal, amplia, radical o ninguna resección (Kudnig y Séguin 2012).

Con respecto a la histopatología, los tejidos fueron obtenidos, en el caso de neoplasias, mediante biopsias excisionales. Los tumores removidos eran enviados a estudio histopatológico para confirmar el diagnóstico obtenido mediante citología y la obtención de bordes limpios. En otros casos, se tomaron biopsias mediante diversas técnicas en hígado, intestinos, bazo, vesícula biliar y cartílago aritenoides, debido a que se observaron alternaciones tanto a nivel macroscópico como sanguíneo que indicaban posible disfunción de estos (Tobias y Johnston 2018).

Las muestras para cultivo bacteriano y prueba de sensibilidad a antibióticos fueron obtenidas de tejidos y/o fluidos en los cuales había una fuerte sospecha o era evidente una infección bacteriana y era necesario identificar los microorganismos específicos para proveer

la terapia adecuada. Este se indicó el caso de animales con heridas abiertas infectadas por mordeduras o traumas, animales con heridas quirúrgicas infectadas o con infecciones respiratorias graves. También se realizaron en animales que fueron sometidos a colecistectomías, ya que está indicado enviar una porción de la pared de la vesícula biliar y de bilis para identificar una posible causa infecciosa subyacente (Tobias y Johnston 2018).

Para las imágenes diagnósticas, la mayoría de los pacientes eran anestesiados y llevados al área de radiología siempre conectados a la máquina de anestesia inhalatoria y los distintos monitores, de lo cual se encargaba exclusivamente el servicio de anestesiología.

Sin duda alguna, el ultrasonido fue la técnica de imagen diagnóstica más utilizada, especialmente para diagnosticar múltiples condiciones como obstrucciones intestinales, masas neoplásicas intraabdominales, peritonitis, mucocele de vesícula biliar, metástasis abdominal, entre otras patologías en las cuales está indicado como modalidad de imagen diagnóstica (Monnet 2013; Fossum 2019).

El estudio radiológico también se utilizó en una gran cantidad de pacientes quirúrgicos para diferentes aplicaciones. Las radiografías torácicas se utilizaron en el diagnóstico y evaluación de patologías del sistema respiratorio como bronconeumonía, abscesos y neoplasias pulmonares, así como para metástasis pulmonar y en la evaluación del compromiso de la cavidad torácica en un paciente que había sufrido mordeduras en cuello y tórax. Además, se utilizaron radiografías de contraste en el caso de una paciente canina pediátrica con atresia anal tipo II, para identificar la presencia de una fístula rectovaginal, por medio de un vaginograma retrógrado de contraste positivo (Figura 1), el cual es el mejor método para el diagnóstico de esta anomalía congénita y es muy útil también para el planeamiento quirúrgico (Monnet 2013; Tobias y Johnston 2018).

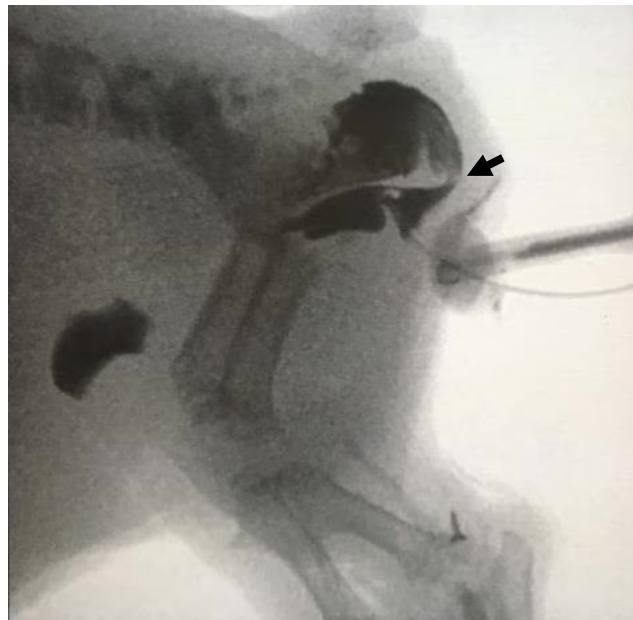

Figura 1. Imagen radiográfica de un vaginograma retrógrado de contraste positivo en una paciente canina de NCSU-VTH con atresia anal tipo II y fístula rectovaginal (flecha).

La técnica de tomografía computarizada (CT por sus siglas en inglés, computed tomography) también fue bastante utilizada en diversos casos, principalmente en NCSU-VTH, debido a su valor diagnóstico en muchas patologías, por ejemplo, es considerada el estándar de oro para el diagnóstico de anomalías vasculares congénitas como shunt portosistémico (Figura 2A). Tiene aplicaciones muy importantes en cirugía oncológica para localizar y caracterizar neoplasias (Figura 2B) o lesiones inflamatorias con mayor exactitud y ayudar en el planeamiento quirúrgico. Además, es la modalidad de imagen más indicada y la más clínicamente aplicable para la evaluación de enfermedades de la pared y cavidad torácica debido a su rapidez de adquisición (Tobias y Johnsnton 2018; Fossum 2019).

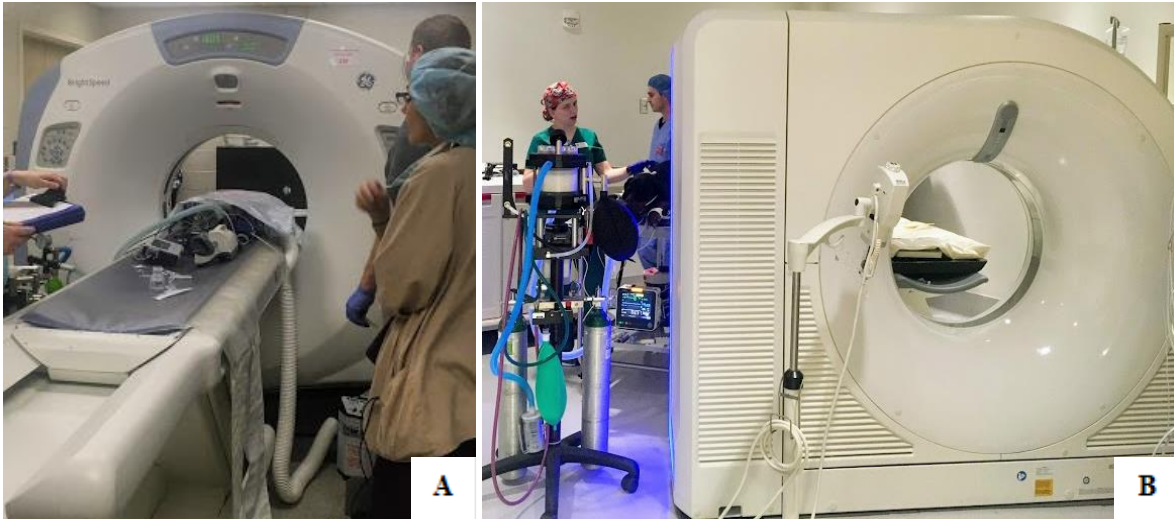

Figura 2. Obtención de imágenes de tomografía computarizada en pacientes de cirugía de tejidos blandos. A. Paciente canina con shunt portosistémico extrahepático de KSU-VHC. B. Paciente canino de NCSU-VTH con neoplasias cutáneas esperaba para su escaneo de CT.

Se utilizó la técnica de fluoroscopia en dos casos en NCSU-VTH, que fueron caninos con neoplasias malignas que causaban obstrucción uretral, un carcinoma prostático en un macho y un carcinoma de células transicionales uretral en una hembra. En estos pacientes se llevó a cabo un cistouretrograma retrógrado y la colocación de una stent uretral guiado por fluoroscopia (Figura 3A y 3B). El cistouretrograma retrógrado consiste en inyectar un medio de contraste por medio de la uretra hacia la vejiga para dilatar estas estructuras y por medio de tomas fluoroscópicas, facilitar la visualización de la región obstruida de la uretra y determinar su localización y longitud para la correcta escogencia del stent uretral.

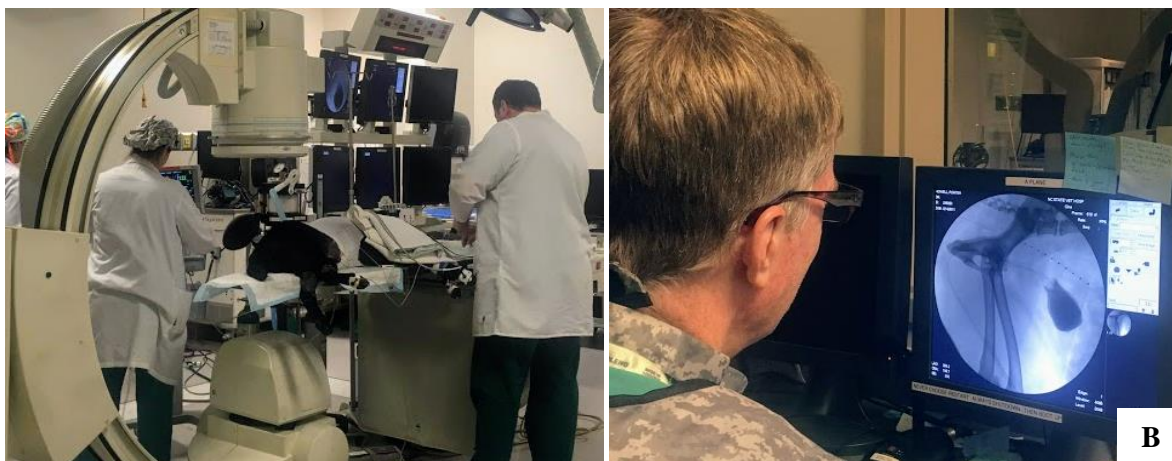

Figura 3. Cistouretrografa retrógrado y colocación de stent uretral guiado por fluoroscopia en un paciente canino de NCSU-VTH con obstrucción uretral secundaria a carcinoma prostático. A. Preparación del paciente bajo anestesia general. B. Análisis de las imágenes para la correcta identificación de la localización y dimensiones de la obstrucción y elección apropiada del stent.

Por último, la endoscopia solamente se utilizó en cuatro casos en NCSU-VTH. Uno de ellos fue a la hembra mencionada anteriormente con carcinoma de células transicionales uretral, ya que previo a dicho procedimiento es necesario hacer uretroscopia y cistoscopia, con el fin de conocer la extensión de la enfermedad hacia otros órganos del sistema urinario para poder seleccionar el tratamiento más adecuado (Kudnig y Seguin 2012).

Los otros casos fueron relacionados a disfunción respiratoria: dos pacientes con parálisis laríngea y uno con síndrome respiratorio braquicefálico y una masa laríngea. En estos pacientes, primeramente, se realizaba un examen de la faringe y laringe bajo sedación ligera con un laringoscopio de mano con el fin de obtener una idea primaria o general del problema. Posteriormente, estos hallazgos eran confirmados mediante laringoscopia, ya que esta es la técnica de imagen más indicada para las patologías mencionadas anteriormente, porque permite una visualización y examinación más directa tanto de las estructuras respiratorias involucradas como de su función en tiempo real (Monnet 2013).

Es importante mencionar que los casos se abordaron integralmente, realizando consultas especializadas con otros departamentos, como oncología, dermatología y cardiología. Una vez listas las imágenes apropiadas, el equipo de médicos especialistas en cada una de las técnicas de imágenes diagnósticas, realizaba una interpretación completa de las imágenes, de la cual informaban de forma verbal y escrita mediante un reporte oficial a los médicos y estudiantes encargados de cada caso.

3.1.3 Rondas de pacientes y rondas temáticas

Después de haber llevado a cabo todos los procedimientos diagnósticos y haber recolectado toda la información pertinente, se desarrollaban las rondas de pacientes con todos los médicos, técnicos y estudiantes del servicio. Cada estudiante presentaba los resultados de las pruebas e imágenes diagnósticas y de acuerdo con esto, entre todos se discutía y confirmaba el plan quirúrgico y terapéutico, complicaciones, expectativas, manejo del dolor, recuperación y futura salida de hospitalización o dada de alta.

En KSU-VHC también se realizaba siempre, adicional a la de la tarde, una ronda de pacientes en la mañana con el fin de actualizar al equipo del estado de los pacientes internados durante la noche y presentar nuevos casos que hubieran sido transferidos de otros servicios del hospital. Además, posterior a las rondas de pacientes, también en este hospital se hacían rondas temáticas, es decir, se discutía sobre un tema en específico que hubieran propuesto los estudiantes o médicos del servicio. Fue posible participar de dos rondas de este tipo, una sobre instrumentos quirúrgicos y otra sobre manejo de heridas en especies menores.

3.1.4 Etapa prequirúrgica

Los días de cirugía iniciaban con la preparación del paciente por parte del servicio de anestesia en la sala de preparación anestésica. La preparación del paciente incluía colocación de uno o varios catéteres intravenosos como vías de acceso para terapia de fluidos y medicamentos anestésico, analgésicos, profilácticos y de emergencia, intubación e inicio de anestesia inhalatoria y monitorización anestésica. La monitorización incluía conectar el equipo de electrocardiografía, el oxímetro de pulso y otros monitores al paciente, con el fin de registrar parámetros vitales durante la cirugía, como frecuencia cardíaca y respiratoria, capnografía y presión arterial no invasiva.

Las indicaciones generales para la administración de antibiótico profiláctico que se manejaba en ambos hospitales eran las siguientes: procedimientos de más de 90 minutos, procedimientos con implantación de prótesis, pacientes que ya tuvieran prótesis y pacientes con heridas severamente infectadas o traumatizadas. El uso de antibiótico profiláctico también se aplicaba en cirugías del sistema respiratorio como resección de lóbulos pulmonares infectados, en cirugías del sistema gastrointestinal como obstrucciones intestinales, cirugía anal o rectal, cirugía hepato biliar y del sistema urinario (Fossum 2019).

También se realizaban bloqueos anestésicos locales o regionales para un manejo integral del dolor, la mayoría de estos guiados con ultrasonido y estimuladores de nervios periféricos. Entre ellos destaca la anestesia epidural (Figura 2A), bloqueos de nervios intercostales y abdominales, como el bloqueo “TAP” (por sus siglas en inglés, transversus abdominis plane) o del plano transversal abdominal (Figura 2B) y bloqueos del miembro pélvico, como de los nervios femoral y ciático. La combinación de ultrasonografía y electrolocalización permite la visualización a tiempo real de la aguja estimuladora y también

la identificación de nervios periféricos, vasos sanguíneos, fascias y vientres musculares, haciendo el método del bloqueo más seguro y efectivo para el paciente (Grimm et al. 2015).

Estos bloqueos fueron aplicados en pacientes que serían sometidos a una variedad de cirugías, por ejemplo, la anestesia epidural y el bloqueo TAP están indicado en pacientes con cirugías de la cavidad pélvica y abdominal, como el de anoplastía con corrección de fístula rectovaginal (Figura 4A), saculectomía anal y laparotomías (Figura 4B). El bloqueo de nervios intercostales fue practicado en pacientes que serían sometidos a toracotomías y colocación de tubos torácicos; y el bloqueo de los nervios femoral y ciático se utilizó en animales a los que se les amputó uno de los miembros pélvicos, en conjunto con anestesia epidural (Dugdale 2010; Grimm et al. 2015).

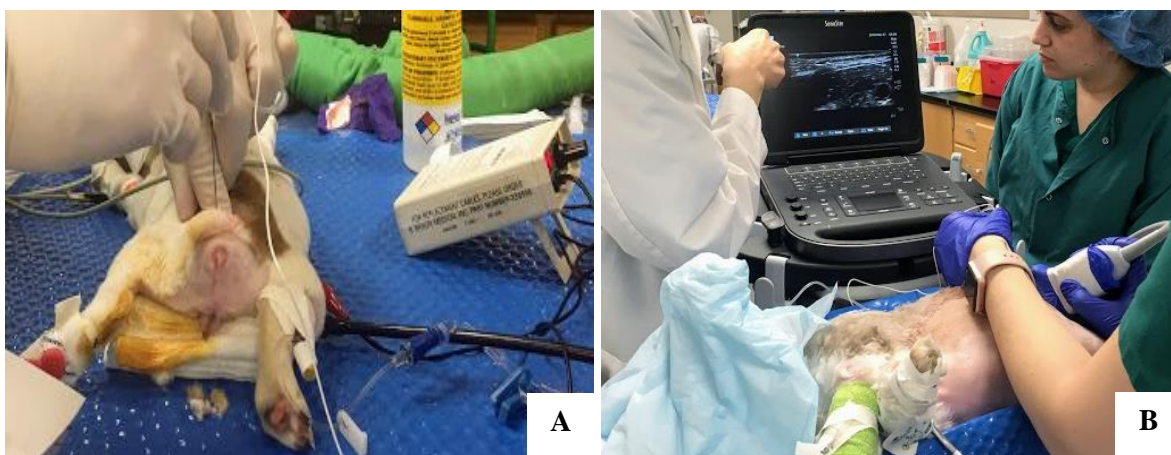


Figura 4. A. Anestesia epidural guiada por electrolocalización en una paciente para cirugía anorectal. B. Bloqueo TAP guiado por ultrasonido y electrolocalización en un paciente para adrenalectomía derecha. Ambos fueron pacientes de NCSU-VTH.

Esta etapa además incluía rasurar la zona del cuerpo requerida para la cirugía y una limpieza no estéril, que se hacían con clorhexidina y alcohol. Una vez que el paciente se encontraba apropiadamente preparado y estable, era llevado en la camilla, siempre conectado a la máquina de anestesia inhalatoria, al quirófano asignado dentro de la suite quirúrgica.

3.1.5 Etapa transquirúrgica

Una vez que se ingresaba al paciente a la sala de operación, se iniciaba con la colocación del paciente en la posición apropiada según el procedimiento quirúrgico a realizar y se llevaba a cabo la limpieza estéril, mientras que se preparaban los materiales y el personal quirúrgico. En la totalidad de las cirugías, uno de los cirujanos principales en conjunto con uno de los residentes, eran los encargados de llevar a cabo el procedimiento quirúrgico, asistidos por el interno y el estudiante a cargo del caso. Durante el transcurso de la cirugía, siempre estaban presentes miembros del servicio de anestesia y los técnicos de cirugía.

En el cuadro 2 se enumeran todos los procedimientos quirúrgicos en los que se participó, que fueron alrededor de 40 procedimientos distintos.

Cuadro 2. Procedimientos quirúrgicos observados en el servicio de cirugía de tejidos blandos en ambos hospitales visitados durante la pasantía, clasificados de acuerdo con el sistema involucrado.

Sistema involucrado	Procedimiento quirúrgico
Digestivo	1 colocación de sonda esofágica 1 gastropexia incisional 1 gastropexia asistida por laparoscopia 2 gastropexias laparoscópicas 1 biopsia gástrica 1 colocación de sonda yeyunal por sonda gástrica 3 enterotomías 1 resección intestinal y enteroanastomosis 1 revisión y cierre de sitio de enterotomía 1 biopsia intestinal 3 saculectomías anales unilaterales 1 anoplastía con corrección de fístula rectovaginal
Hepático y biliar extrahepático	4 biopsias hepáticas 2 colecistectomías 1 sondaje de conducto biliar común 1 corrección de shunt portosistémico extrahepático
Hemolinfático	1 esplenectomía total 3 linfadenectomías
Respiratorio	2 correcciones de síndrome braquicefálico: rinoplastia, estafielectomía, saculectomía laríngea y tonsilectomía bilateral 1 remoción de pólipo nasofaríngeo 3 lateralizaciones aritenoides unilaterales o “tie back” 1 biopsia de cartílago aritenoides 1 traqueostomía temporal 2 toracotomías laterales para lobectomía pulmonar 2 colocaciones de tubo torácico
Reproductor	5 ovariectomías 1 ovariectomía laparoscópica 1 piómetra de muñón uterino con osteotomía pélvica 1 mastectomía regional unilateral 5 orquiectomías cerradas bilaterales
Urinario	1 colocación de stent uretral guiado por fluoroscopia
Endocrino	1 adrenalectomía con cavotomía para remoción de trombo 1 remoción de carcinoma tiroideo 1 biopsia pancreática
Auditivo	1 excisión y cauterización de masas 1 osteotomía ventral de bulla timpánica
Musculoesquelético	2 amputaciones de miembro pélvico con desarticulación femoral
Integumentario	3 remociones de masas vía resección amplia 1 remoción de masas vía resección marginal 2 debridaciones excisionales y posterior cierre de heridas

A continuación, se detallan aspectos relevantes de algunas cirugías que destacan por el uso de materiales o instrumentos especiales, técnicas mínimamente invasivas y enfoques o métodos alternativos para la realización del procedimiento.

Al considerar las cirugías del sistema digestivo, resalta el uso de técnicas quirúrgicas mínimamente invasivas para las gastropexias, como la asistida por laparoscopia y la laparoscópica total (Figura 5A y 5B), las cuales fueron en su totalidad de carácter profiláctico. Este procedimiento preventivo está recomendado en caninos de razas grandes o gigantes que hayan tenido historia de dilatación o algún grado de vólvulo gástrico. Este fue el caso de los animales a los que se les practicó este procedimiento durante la rotación en el servicio, con el objetivo formar una unión o adhesión permanente entre la pared muscular del abdomen y la pared del antro pilórico y así prevenir la torsión o rotación del estómago dilatado dentro del abdomen (Tobias y Johnston 2018).

Las técnicas mínimamente invasivas fueron preferidas en ambos hospitales porque al ser llevadas a cabo por medio de incisiones muchísimo más pequeñas, involucran mucho menos trauma de tejido blando y conllevan menos dolor postquirúrgico que las técnicas abiertas (Monnet 2013).

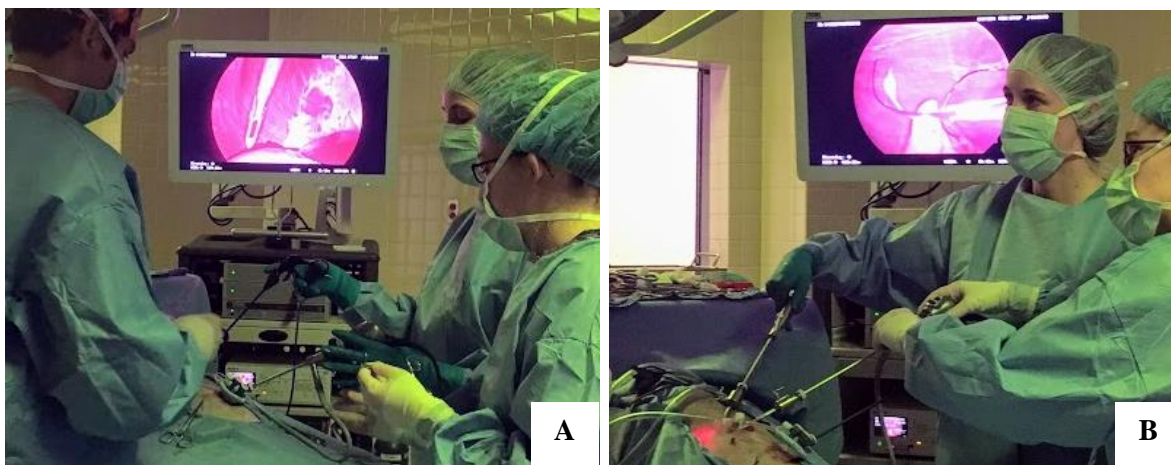


Figura 5. A. Gastropexia laparoscópica total en una paciente canina de NCSU-VTH. La incisión en el estómago se hace de forma intracorpórea. B. Las suturas entre el estómago y la pared abdominal también se realizan de manera intracorpórea.

Dentro de este grupo también destaca la anoplastia con corrección de fístula rectovaginal, realizada en una paciente pediátrica con atresia anal, que es la anomalía anorrectal más comúnmente reportada en perros, y se clasifica en cuatro tipos. La paciente en cuestión presentaba el tipo II, en el cual hay persistencia de la membrana anal y el recto termina inmediatamente craneal al ano imperforado como un saco ciego (Williams y Niles 2015). La fístula rectovaginal es una anomalía anatómica que se relaciona con la atresia anal, particularmente en el tipo II como fue el caso de esta paciente de cinco semanas de edad, en la cual la fístula conectaba la pared dorsal de la vagina con la porción ventral del recto terminal (Monnet 2013). Era posible observar heces saliendo de la vulva y la membrana anal como un “camanance” donde debería estar la abertura del ano.

El enfoque quirúrgico tradicional para estas anomalías consiste en aislar la fístula mediante una incisión transversa entre el ano y la vulva, cortarla y cerrar los defectos en cada órgano. Posteriormente, se retrae el saco ciego que es el recto hacia caudal, se exterioriza, se hace una incisión para que quede abierto y se sutura a los tejidos subcutáneos y la piel alrededor. También, se puede cortar el recto craneal a la fístula, remover la porción afectada y retraer la porción que queda del recto hacia caudal para crear una abertura anal. Sin embargo, en la cirugía observada en NCSU-VTH no se utilizaron estas técnicas sino una tercera alternativa, que consiste en cortar el tracto fistuloso cerca de su unión a la vagina y utilizar la porción distal de la fístula para reconstruir el canal anal y el ano y ha sido utilizado con éxito en varias hembras caninas con este defecto (Tobias y Johnston 2018).

Al utilizar esta técnica de preservación total de la fístula hay menos riesgo de infección y dehiscencia, ya que la pared ventral del recto no se incide, hay menor tensión en la anastomosis y se preserva el esfínter anal externo de manera que se optimiza la función (Mahler y Williams 2005).

Dentro del sistema biliar extrahepático, se asistió en la cirugía del sondaje del conducto biliar común en una paciente canina diagnosticada con mucocele de la vesícula biliar. En este caso se tenía planeado realizar una colecistectomía, sin embargo, al verificar la patencia del conducto biliar se notó que estaba obstruido, por lo que hubo que cambiar el enfoque quirúrgico, ya que no es indicado retirar la vesícula biliar si el conducto está obstruido porque la bilis necesita una vía de salida hacia el duodeno. Además, al remover la vesícula biliar, se descartan otras opciones de desviación del flujo de bilis, como una colecistoenterostomía (Monnet 2013; Tobias y Johnston 2018; Fossum 2019).

Al presentarse la complicación anterior se intentó eliminar la obstrucción y continuar con la colecistectomía pero no fue posible, por lo que se decidió realizar el sondaje del conducto biliar con el fin de aliviar la obstrucción y proveer un drenaje temporal para el sistema biliar mientras se replanteaba el caso y se diseñaba un procedimiento terapéutico definitivo. El sondaje consistió en colocar una sonda o catéter de tamaño apropiado a través de la papila duodenal mayor hacia la obstrucción en el conducto biliar común para que quede patente y suturarlo a la submucosa del duodeno (Monnet 2013; Tobias y Johnston 2018; Fossum, 2019). En este caso solo se logró introducir el catéter de menor calibre y la paciente falleció durante el periodo postquirúrgico.

En este grupo también sobresale la corrección de un shunt portosistémico extrahepático congénito en una paciente pediátrica. Existen varias técnicas para corregir el defecto y el objetivo es ocluir de manera total y gradual el vaso sanguíneo anormal. Para esto se pueden usar distintos materiales. Los más comunes son el constrictor ameroide (Figura 6), la banda de celofán y ligaduras con suturas (Tobias y Johnston 2018).

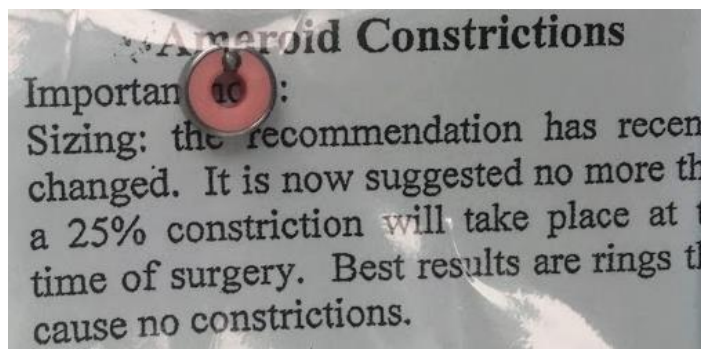


Figura 6. Constrictor ameroide utilizado en el servicio de Cirugía de Tejidos Blandos de KSU-VHC en una paciente pediátrica para corrección de shunt portosistémico extrahepático.

Se escogió el constrictor ameroide porque permite una oclusión más completa y rápida del shunt y se ha relacionado con menores tiempos quirúrgicos y complicaciones que con la banda de celofán y las ligaduras con suturas. No obstante, con el constrictor la tasa de oclusión no es completamente predecible y el tamaño y peso del anillo en animales muy pequeños puede provocar que el vaso se doble, causando hipertensión portal (Monnet 2013; Williams y Niles 2015; Fossum 2019). De esta manera, es de suma importancia seleccionar adecuadamente el diámetro interno del anillo. En este caso, al tratarse de una paciente pediátrica muy pequeña, se escogió el de menor diámetro disponible, de 3,5 mm. La escogencia entre una técnica y otra en estos casos depende principalmente de la experiencia del cirujano.

Entre las cirugías del sistema hemolinfático, destaca la esplenectomía debido a los materiales especiales utilizados, la cual se realizó por presencia de neoplasia maligna. En este procedimiento, la hemostasis puede ser alcanzada por diversos métodos, entre ellos, ligaduras con suturas ordinarias, aplicación de grapas quirúrgicas, aplicación de electrocauterización o la utilización de una unidad selladora de vasos como el LigaSure (Covidien Valleylab), que fue el instrumento de elección en NCSU-VTH (Figura 7A) (Monnet 2013).

En las esplenectomías, el LigaSure es sumamente útil, porque permite sellar de manera muy rápida los vasos del hilio esplénico (Figura 7A) en lugar de tener que ligarlos de manera doble o hasta triple, uno por uno, de manera que permite acortar muchísimo los tiempos de cirugía, factor especialmente importante en pacientes críticos como el caso de la paciente a la que se le practicó este procedimiento durante la visita en el servicio, la cual se recuperó sin problemas en el ICU (Tobias y Johnston 2018; Fossum 2019).

Entre los procedimientos quirúrgicos correspondientes al sistema respiratorio, destacan las dos lobectomías pulmonares derechas por medio de toracotomía lateral, ambas realizadas en caninos. En uno de los casos se llevó a cabo la toracotomía a través del cuarto espacio intercostal derecho para ingresar a la cavidad torácica y remover el lóbulo craneal derecho, ya que este se hallaba completamente consolidado y necrótico debido a la presencia de un gran absceso secundario a una bronconeumonía crónica. En el segundo caso se ingresó a través del quinto espacio intercostal derecho con el fin de remover el lóbulo caudal derecho por la presencia de un carcinoma pulmonar.

A pesar de que el enfoque tradicional del procedimiento incluye incidir el músculo latísimo dorsal y el serrato ventral, en las cirugías observadas se utilizó una técnica de conservación muscular que evita la incisión de estos músculos y en su lugar son separados a lo largo de sus uniones fasciales ventrales y elevados. Con esta técnica se ha visto que los cachorros están más propensos a caminar más prontamente después de la cirugía, se ha asociado con una recuperación menos dolorosa durante los primeros siete días postoperatorios y no se compromete la exposición de las vísceras torácicas que necesitan ser expuestas (Fossum 2019).

Con respecto a las lobectomías, ambas fueron completas y aunque el procedimiento estándar involucra la ligadura con suturas de los vasos sanguíneos y el bronquio principal en el hilio pulmonar, en estas cirugías se utilizó un dispositivo quirúrgico especializado llamado engrapadora premium toracoabdominal o TA (Figura 7B). Este dispositivo está disponible en varios tamaños que van de 30-100 mm y disparan dos o tres líneas alternadas de grapas que se doblan en forma de B, comprimiendo el tejido entre ellas (Williams y Niles 2015, Tobias y Johnston 2018). Con este instrumento, se reduce de manera significativa el tiempo quirúrgico, ya que solamente se coloca a lo largo del hilio del pulmón, se dispara y el lóbulo afectado es seccionado distal a la engrapadora. Posteriormente se abre el dispositivo y el lóbulo es liberado (Tobias y Johnston 2018, Fossum, 2019).

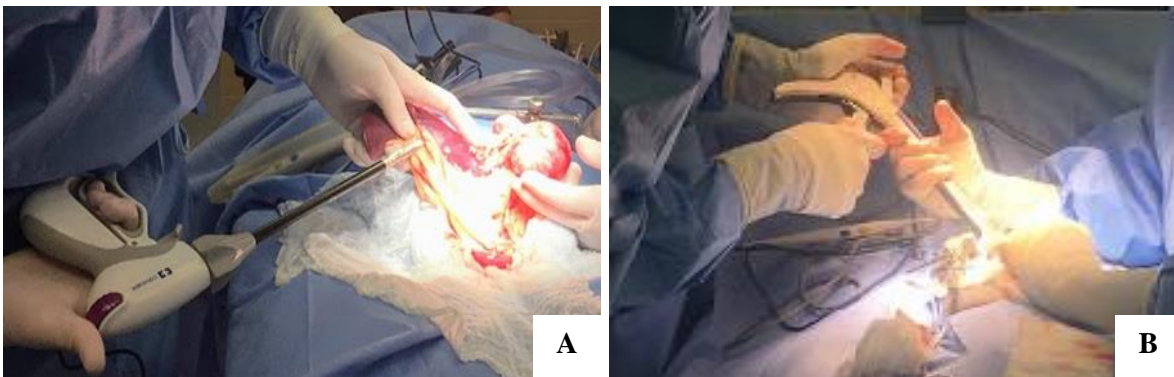


Figura 7. A. Esplenectomía en una paciente canina de NCSU-VTH, en la cual se utilizó el sistema sellador de vasos LigaSure para los numerosos vasos del hilio esplénico. B. Lobectomía pulmonar por medio de toracotomía lateral en un paciente canino de K KSU-VHC, en la cual se utilizó una engrapadora premium TA.

Se ha comprobado que, en perros, las lobectomías pulmonares engrapadas resultan en una reducción significativa de formación de granuloma en el muñón bronquial comparadas con lobectomías pulmonares suturadas. El único cuidado que se debe tener es verificar que no haya fugas a través de las grapas. Estas fugas normalmente sellan espontáneamente, pero se pueden colocar suturas para detener fugas menores (Tobias y Johnston 2018).

Entre las cirugías del sistema reproductor, resalta la técnica de ovariectomía (OVE) laparoscópica para esterilización electiva en una hembra canina raza Gran Danés. Tradicionalmente, la ovariectomía (OVH) ha sido realizada para este propósito, sin embargo, estudios a largo plazo no han logrado demostrar una ventaja significativa de la OVH comparado con la OVE en ausencia de cambios patológicos uterinos, de manera que la

OVE se vuelve cada vez más común, especialmente por el método laparoscópico. Además, la OVE puede ser menos traumática que la OVH porque la incisión es mucho más pequeña y hay menos manipulación de tejidos (Tobias y Johnston 2018).

La OVE laparoscópica ha sido descrita con el uso de uno, dos o tres portales separados, sin embargo, en el procedimiento observado en NCSU-VTH, se utilizó un único puerto de múltiple acceso, llamado puerto SILS, Single Incision Laparoscopic Surgery (Covidien), que se traduce al español como puerto de cirugía laparoscópica de incisión única (Figura 8A y 8B). La ventaja de este dispositivo es que permite el uso de dos instrumentos aparte de la cámara de manera simultánea, a través de una sola incisión de 2.5 cm máximo, lo que evidentemente reduce el dolor postoperatorio y acelera la recuperación (Moore y Ragni 2012; Williams y Niles 2015).

Para proveer hemostasia adecuada al remover los pedículos del ovario, se puede utilizar suturas convencionales, clips vasculares, bisturí harmónico, láser, electrocoagulación o un dispositivo sellador de vasos, que fue nuevamente fue la opción de elección en esta cirugía, en la cual se utilizó el LigaSure (Figura 8B). Esta herramienta provee una hemostasis más efectiva del pedículo, lo que es particularmente importante en perros de razas grandes como el paciente en cuestión. Además, con su utilización se reduce significativamente el tiempo quirúrgico y el riesgo de hemorragia comparado con el uso de suturas convencionales (Monnet 2013).

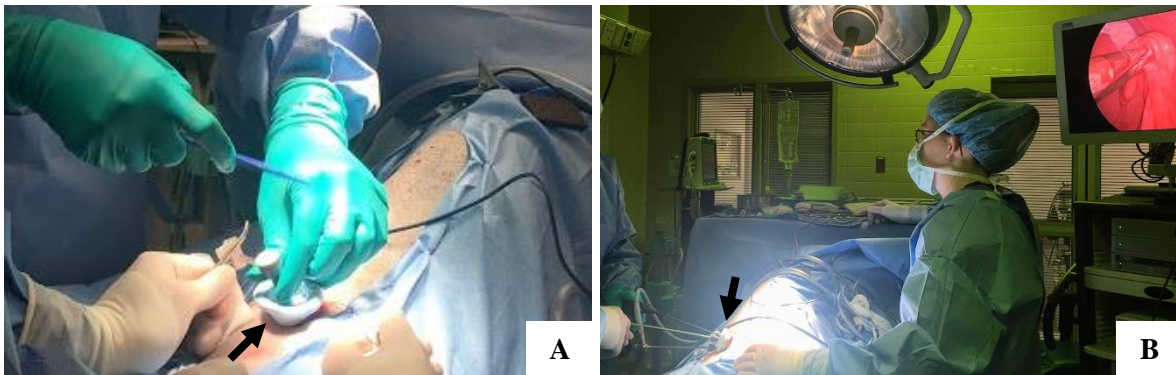


Figura 8. A. OVE laparoscópica en una paciente canina de NCSU-VTH, en la cual se utilizó un puerto SILS de múltiple acceso (flecha). B. Se observa el puerto SILS (flecha) con tres instrumentos laparoscópicos a través de una sola incisión. Uno de esos instrumentos fue el LigaSure, el cual se aprecia en la pantalla sellando el pedículo del ovario.

El único procedimiento de cirugía de tejidos blandos relacionado con el sistema urinario fue la colocación de una sonda o stent uretral en un macho con un carcinoma prostático mencionado previamente. El sondaje uretral es un procedimiento paliativo utilizado en caninos y felinos de ambos sexos con obstrucción urinaria causada por enfermedad neoplásica infiltrativa. Este procedimiento no se enfoca en curar la enfermedad o eliminar el tumor sino en aliviar los signos clínicos (Kudnig y Seguin 2012; Weisse y Berent 2015).

Como se mencionó anteriormente también, antes de la colocación del stent se debe realizar uretroscopía y cistoscopia con el fin de confirmar que la enfermedad esté confinada predominantemente en la uretra. El siguiente paso después de la endoscopia es escoger la longitud y diámetro adecuado del stent, mediante un cistoureterograma retrógrado fluoroscópico. El stent de elección debe ser 10% más grande que la máxima distensión de la uretra bajo la presión del medio de contraste (Kudnig y Seguin 2012; Weisse y Berent 2015). Una vez escogido el tamaño adecuado del stent, se coloca guiado por fluoroscopia (Figura 9).

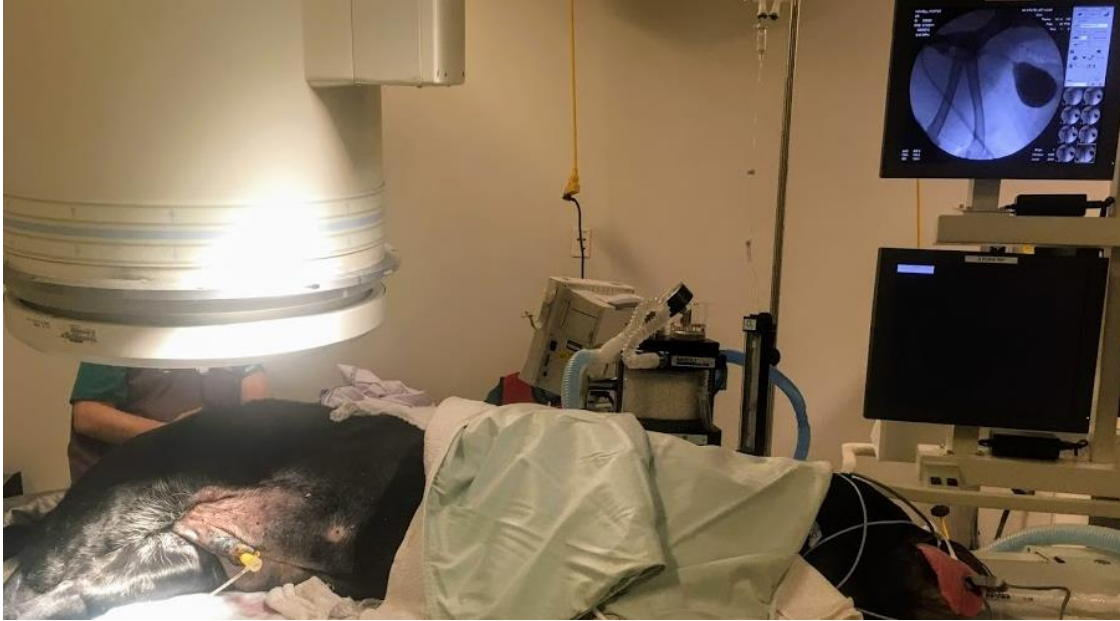

Figura 9. Colocación de un stent uretral guiado por fluoroscopia en un paciente canino de NCSU-VTH como tratamiento paliativo de obstrucción uretral por carcinoma prostático.

El stent utilizado fue un SEMS (self-expandable metallic stent) o stent metálico autoexpandible. El mismo está protegido por un sistema de funda y no necesita un balón para expandirse, sino que solamente es avanzado en su funda a lo largo de un cable de guía a través de la obstrucción y cuando está apropiadamente colocado, se remueve la funda y este se expande. Los SEMS son hechos de nitinol, que es una aleación de níquel-titanio cortada con láser, de manera que no se encogen ni migran, son más flexibles y tienen moderada fuerza expandible (Kudnig y Seguin 2012; Weisse y Berent 2015).

Cabe destacar que para este procedimiento es indispensable la fluoroscopia a tiempo real ya que una vez que inicia la expansión del stent, este no puede ser encogido ni reposicionado si la posición es subóptima. Por esto es muy importante asegurarse que tanto el tamaño como la posición del stent sean los correctos. La longitud ideal del stent se debe seleccionar de modo que no se extienda más allá de 1 cm craneal y 1 cm caudal a la lesión. Posterior a la colocación del stent, se debe hacer nuevamente un cistoureterograma para verificar la patencia de la uretra (Kudnig y Seguin 2012; Weisse y Berent 2015).

La adrenalectomía con cavotomía caudal para remoción de trombo destaca entre las cirugías del sistema endocrino por su complejidad. En este paciente hubo que remover la glándula adrenal derecha por su afectación con un feocromocitoma, el cual había invadido la vena cava caudal y formaba un trombo dentro de este vaso. La invasión vascular es relativamente común en este tipo de tumor medular adrenal, se ha reportado entre un 35 y 50%, siendo la vena frénicoabdominal y la vena cava los sitios más comunes de invasión. Para corregir esta condición se debe diseccionar y aislar la glándula adrenal con la masa tumoral, de manera que permanezca unida a la vena cava solamente por un tallo, que corresponde a la vena frénicoabdominal y el trombo endoluminal, para ser removidos en bloque (Monnet 2013; Tobias y Johnston 2018).

Para realizar la cavotomía para la trombectomía, es necesario colocar dos torniquetes alrededor de la vena cava caudal, uno craneal y otro caudal al trombo, los cuales se ajustan para detener el flujo sanguíneo y hacer la incisión en la vena cava para remover el trombo. Posterior a esto, se aflojan los torniquetes y se coloca una pinza de oclusión parcial (Satinsky) para suturar el sitio de venotomía (Monnet 2013, Williams y Niles 2015, Tobias y Johnston 2018, Fossum, 2019).

En la cirugía observada en NCSU-VTH, el pequeño tamaño del trombo permitió un enfoque ligeramente diferente, porque al ser pequeño, pudo ser incluido de manera segura entre las pinzas Satinsky y aislar el sitio de venotomía solo con las pinzas, sin necesidad de ajustar los torniquetes, que en este caso fueron dos tubos de goma rojos que se dejaron sueltos durante la cirugía. En este escenario, los torniquetes se colocan solamente como precaución en la eventualidad de complicaciones hemorrágicas asociadas al uso de las pinzas Satinsky (Monnet 2013). La ventaja de esta técnica es que evita la oclusión completa de la vena cava caudal, disminuyendo el riesgo de alteraciones en la presión sanguínea durante la cirugía.

El manejo de una celiotomía infectada en una hembra canina con peritonitis séptica secundaria al cierre fallido de una enterotomía previa fue el caso más sobresaliente correspondiente al sistema integumentario. En esta paciente, la piel y tejidos subcutáneos alrededor de la herida se hallaban completamente infectados y necróticos, por lo que fue necesario hacer una debridación excisional en el quirófano hasta visualizar tejido sano. Una vez revisado y resuturado de manera apropiada el sitio de enterotomía previo, se cerró la línea alba, sin embargo, la capa subcutánea y cutánea se mantuvieron abiertas, con el fin de realizar un manejo de la herida previo a intentar cerrarla.

Para este fin, se utilizó drenaje de sistema activo no invasivo de manejo de heridas llamado VAC, cuyas siglas significan vacuum-assisted closure, o cierre asistido por vacío en español. Este sistema expone al lecho de la herida a presión subatmosférica local que remueve fluido del espacio extravascular, mejora la circulación, incrementa la proliferación de tejido de granulación y la remoción de bacterias. Una de las principales indicaciones para este vendaje, es precisamente en heridas abiertas abdominales para el manejo de peritonitis séptica, como fue el caso de la paciente recibida en NCSU-VTH (Kirkby et al. 2010).

En las cirugías de remoción de tumores cutáneos, se resalta el uso de marcadores quirúrgicos estériles para delimitar los márgenes de excisión (Figura 10A). Esto es útil para

mantener dicho margen visible, realizar la incisión correctamente y facilitar su remoción. Luego, todos los bordes del tejido retirado eran teñidos con tinta quirúrgica (Figura 10B) con el fin de que, durante el procesamiento histológico de la muestra, se facilitara la interpretación de bordes libres o con presencia de células tumorales. Se recomienda utilizar tinta de colores oscuros como negra, verde o azul (Figura 10B) y evitar la roja, ya que es más difícil de interpretar entre los colores naturales de los tejidos y el tinte de eosina (Tobias y Johnston 2018).

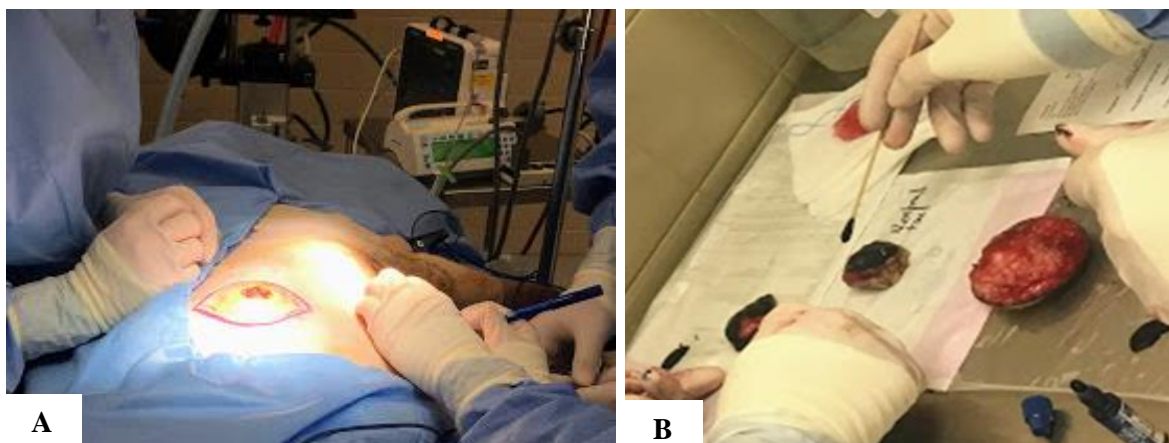


Figura 10. A. Utilización de marcador quirúrgico estéril para delimitar los márgenes de excisión de una lesión neoplásica cutánea en una paciente canina de NCSU-VTH. B. Tinción de todos los bordes de las lesiones removidas utilizando tinta quirúrgica color azul.

En el cuadro 3 se enlistan otros dispositivos y materiales quirúrgicos especializados adicionales, utilizados de manera general en la mayoría de las cirugías.

Cuadro 3. Instrumentos y materiales quirúrgicos especiales utilizados de manera general en las cirugías observadas en NCSU-VTH y KSU-VHC durante la rotación en el servicio de cirugía de tejidos blandos.

Categoría o uso principal	Instrumento o material
Hemostasis	<ul style="list-style-type: none"> - Electrocirugía monopolar y bipolar - Agentes hemostáticos tópicos: Gelfoam y Surgicel - Clips vasculares
Cierre de incisiones quirúrgicas	<ul style="list-style-type: none"> - Grapas metálicas - Adhesivos tisulares: goma tisular Vetbond

Uno de los elementos más utilizados, fue la electrocirugía monopolar (Figura 11A) y bipolar (Figura 11B) para hemostasis, control de hemorragia, disección e incisión en tejidos subcutáneo, muscular y otros tipos de tejidos como en bazo, hígado, tiroides, ligamentos, entre otros (Mann 2011, Williams y Niles 2015).

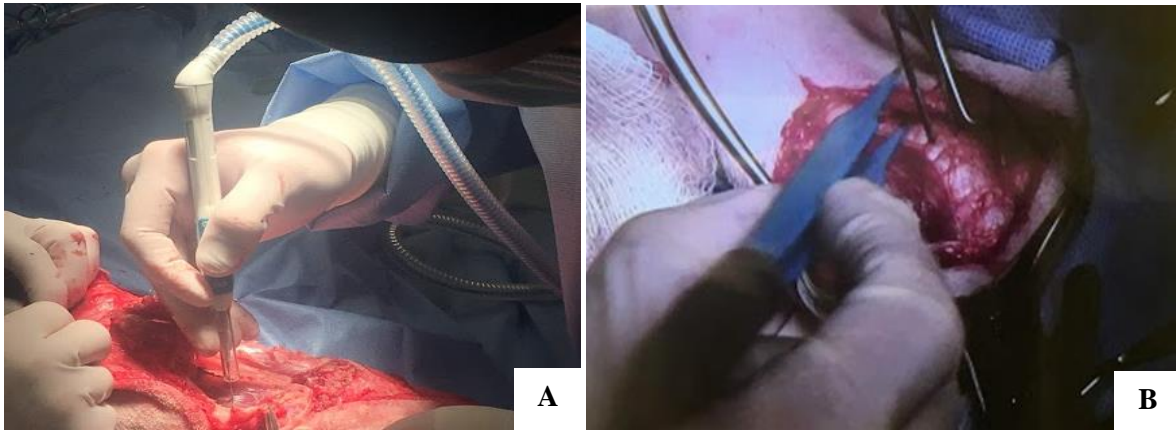


Figura 11. A. Utilización de electrocirugía monopolar para incidir los músculos del miembro posterior derecho para amputación en un paciente canino de NCSU-VTH. B. Utilización de electrocirugía bipolar para remoción de carcinoma tiroideo en una paciente canina de KSU-VHC.

Además de la electrocirugía como herramienta hemostática, en algunas cirugías también se utilizaron agentes hemostáticos tópicos, como el Gelfoam (Pfizer), que es un tipo de esponja de gelatina y el Surgicel (Johnson & Johnson), que está hecho de celulosa regenerada oxidada. Ambos materiales proveen una matriz física que inicia la coagulación a través de la activación por contacto directo con el tejido y proveen un sustrato para la formación de coágulos. Estas sustancias fueron especialmente útiles en las cirugías observadas para controlar pequeños sitios de hemorragia en órganos como en el hígado posterior a la toma de biopsias y en el bazo (Williams y Niles 2015; Fossum 2019).

En las cirugías de amputaciones de miembros pélvicos, se utilizaron varios clips vasculares o “hemoclips” de polímeros absorbibles para ligar algunas arterias y venas de tamaño moderado, en lugar de colocar suturas. Son muy útiles cuando para ligar múltiples vasos al mismo tiempo, como en las amputaciones mencionadas o cuando son sitios de difícil acceso. La principal ventaja de los clips vasculares es la rapidez con la que se pueden colocar antes o después de cortar el vaso, comparado con la ligadura estándar con suturas (Williams y Niles 2015, Fossum 2019).

Cabe mencionar el amplio uso que se observó durante la pasantía (principalmente en NCSU-VTH) de grapas quirúrgicas de acero inoxidable para el cierre de la piel en la mayoría de las cirugías (Figura 12A y 10B), las cuales se colocan a través de una unidad engrapadora manual precargada. Las ventajas de engrapar la piel en lugar de suturarla incluyen reducción en el tiempo quirúrgico y en costos, con resultados cosméticos equivalentes a los de una herida suturada. Otras potenciales ventajas incluyen menos dolor y mayor oxigenación de la herida, además ha sido reportado que las heridas engrapadas tienen mayor resistencia a las infecciones. Una desventaja podría ser la dificultad para removerlas si no se tiene el removedor especial de grapas, ya que si las grapas se doblan puede ser doloroso removerlas y resultar en trauma del tejido (Williams y Niles 2015; Tobias y Johnston 2018).

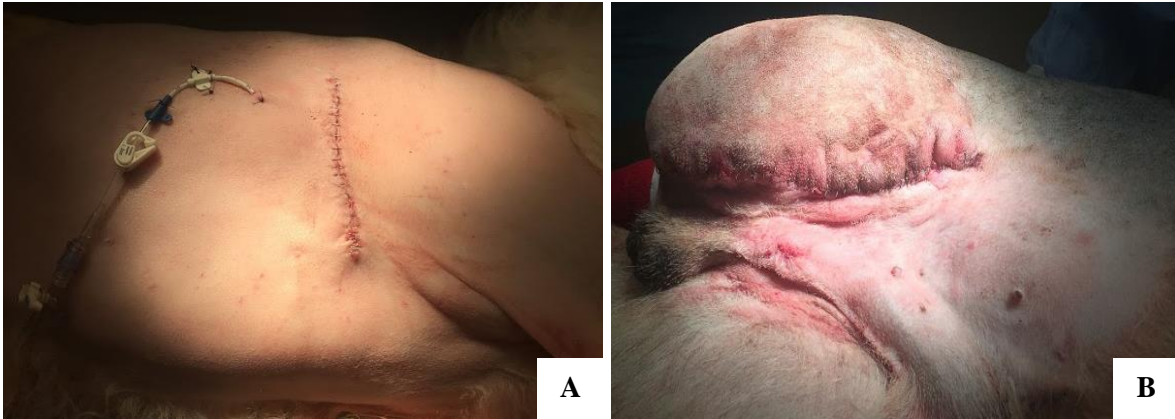


Figura 12. Utilización de grapas metálicas para el cierre de piel de incisiones quirúrgicas. A. Toracotomía lateral derecha junto a un tubo torácico. B. Amputación de miembro posterior derecho. Ambos fueron pacientes caninos de NCSU-VTH.

En muchas de las heridas quirúrgicas en NCSU-VTH, posterior a ser limpiadas apropiadamente para remover restos de sangre, se colocaba goma de tejidos a nivel cutáneo, específicamente Vetbond, particularmente útil en heridas que probablemente cierren espontáneamente, que tengan bordes limpios o agudos y que estén localizados en áreas limpias y de poca movilidad, características que poseen heridas quirúrgicas de tejido blando (Fossum 2019). En la mayoría de los casos, posterior a colocar suturas o grapas en la piel de la herida, se aplicaba goma para proveer un sello adicional de seguridad y protección.

3.1.6 Etapa postquirúrgica

Al finalizar las cirugías, se llevaba el paciente de vuelta a la sala de preparación y recuperación anestésica. El monitoreo postoperatorio básico, independientemente del procedimiento, era llevado a cabo por el equipo de anestesia y el estudiante a cargo e incluía la medición de la temperatura corporal y la evaluación de parámetros cardiovasculares y respiratorios, nivel de consciencia y estatus de dolor. Normalmente el período de recuperación tardaba entre 15-20 minutos, algunos casos demoraron no más de 30 minutos. Una vez que el paciente era extubado y se hallaba lo suficientemente despierto y estable, era trasladado de vuelta a su jaula en la respectiva sala según gravedad (GH, IMC o ICU). A partir de ahí quedaba al cuidado de los técnicos y estudiantes, los cuales seguían brindando el monitoreo respectivo de acuerdo con la gravedad.

En cuanto al manejo postoperatorio del dolor, los fármacos más comúnmente usados se enumeran a continuación en el cuadro 4.

Cuadro 4. Fármacos analgésicos utilizados para el manejo postoperatorio del dolor en el servicio de cirugía de tejidos blandos en NCSU-VTH y KSU-VHC durante la pasantía.

Fármacos analgésicos	Uso a nivel trans y/o postoperatorio
Anestésicos locales: bupivacaína	Líneas de incisión y tubos torácicos
Opioides	
- Agonistas totales mu: fentanilo, hidromorfona y codeína	Dolor severo a moderado en CRI, parches transdérmicos y vía oral
- Agonistas parciales mu: buprenorfina	Dolor moderado en felinos y caninos pequeños vía transbucal
Antagonista NMDA: ketamina	En CRI como parte de terapia analgésica multimodal
Análogos de GABA: gabapentina	Por vía oral como parte de terapia analgésica multimodal
Antiinflamatorios no esteroideos: carprofeno, meloxicam, robenacoxib	Dolor moderado vía inyectable y oral.

En la mayoría de las cirugías en NCSU-VTH, principalmente en las abdominales, se inyectaba bupivacaína a lo largo de la incisión, tanto de la línea alba, como de los tejidos subcutáneos y capas musculares. También se utilizó en pacientes con tubos torácicos posterior a toracotomías como infusión intrapleural. En ambos hospitales visitados, el componente principal para el manejo del dolor tanto intraoperatorio como postoperatorio fueron los opioides, los cuales se encuentran entre los fármacos analgésicos más seguros y efectivos. Estos actúan rápidamente para proveer analgesia sin pérdida de conciencia y movilidad (Mann 2011). Los agonistas totales mu proveen la analgesia más confiable, siendo el fentanilo el más utilizado en NCSU-VTH, tanto en infusión continua como en parche transdérmico (Fossum 2019).

Por otro lado, la hidromorfona y la codeína fueron los más administrados a los pacientes en KSU-VHC, el primero en forma de infusión continua y posteriormente la codeína vía oral. Los opioides agonistas totales mu fueron usados en casos de dolor severo a moderado, por ejemplo, en toracotomías, laparotomías, amputación de miembros, mastectomías y algunas castraciones y nodulectomías. Otro opioide, aunque utilizado con menos frecuencia, fue la buprenorfina, el cual es un agonista parcial mu y fue usado principalmente en gatos y perros muy pequeños. En estos animales tiene la habilidad única de poder administrarse transbucalmente con características farmacocinéticas casi idénticas que intravenosamente (Mann 2011).

La ketamina, un antagonista de los receptores NMDA (N-Metil-D-Aspartato), fue usado en una cantidad reducida de pacientes como parte de la técnica analgésica multimodal. Dosis subanestésicas de ketamina administradas en infusión continua son útiles en el tratamiento de dolor postquirúrgico, postraumático y neuropático (Mann 2011, Fossum 2019). Otro fármaco utilizado ampliamente en NCSU-VTH fue la gabapentina, que es un análogo estructural de GABA, pero no interactúa con sus receptores para proveer analgesia.

Está normalmente indicado para tratar dolor neuropático, pero en NCSU-VTH se utilizó en la mayoría de los pacientes con dolor moderado como parte de la terapia analgésica multimodal (Fossum 2019).

Por último, el otro gran pilar del manejo del dolor postoperatorio, fueron los antiinflamatorios no esteroideos (AINEs), los cuales están indicados ya que la inflamación juega un papel significativo en el proceso del dolor. El AINE más frecuentemente prescrito en ambos hospitales fue el carprofeno, utilizado en casos de dolor leve a moderado. El meloxicam fue usado con el mismo objetivo, pero con menor frecuencia en KSU-VHC, y el robenacoxib fue prescrito a los pacientes felinos en ambos hospitales, ya que es específico y muy seguro en esta especie (Fossum 2019).

Con respecto al uso de antibióticos postoperatorios, estos fueron prescritos en pacientes que tenían una infección diagnosticada por medio de cultivo bacteriano y además se había realizado una prueba de sensibilidad antibiótica; o en casos donde por factores propios del paciente o del procedimiento quirúrgico, se consideró necesario. Por ejemplo, en un paciente en el que todas sus heridas quirúrgicas previas se habían infectado, en el paciente en el que fue colocado el stent uretral, en la paciente sometida a anoplastía y corrección de fístula rectovaginal y los pacientes sometidos a saculectomías anales por estar las heridas en mayor riesgo de contaminación fecal. Los antibióticos prescritos con mayor frecuencia fueron amoxicilina con clavulanato y cefalexina. En menor cantidad se utilizó doxiciclina, ciprofloxacina, metronidazol y trimetoprim sulfam.

Las salidas de hospitalización usualmente ocurrían de uno a tres días posterior a la cirugía y consistían en entregar al animal y discutir con los propietarios el estado de este y el reporte de salida o instrucciones de dada de alta, que se les daba de forma impresa (Anexo 3) en conjunto con el kit de medicamentos, que los proveía la farmacia del hospital. El estudiante encargado de cada caso tenía la responsabilidad de preparar el reporte de cirugía (Anexo 2) 24 horas posterior a la finalización de cada cirugía. Este informe era revisado y aprobado por el cirujano principal y el residente e incorporado al expediente del animal.

También es importante mencionar la comunicación con el cliente o propietario del animal por vía telefónica, la cual era bastante frecuente en ambos hospitales. Se llamaba a los dueños de dos a tres veces al día para informar del estado y evolución del animal, también inmediatamente previo e inmediatamente posterior a la cirugía.

En general a muy pocos pacientes se le agendaba una cita de seguimiento o revisión con este servicio a menos que surgiera algún problema relacionado con la cirugía. Se agendaban citas con otros servicios, por ejemplo, oncología o medicina interna en caso de que fuera necesario proveer terapias oncológicas adyuvantes o realizar exámenes de control de enfermedades concomitantes. En caso de que fuera necesario remover grapas o suturas, se refería al médico veterinario primario.

3.2 Curso electivo teórico-práctico de técnicas avanzadas de emergencias y cuidados críticos en especies menores de NCSU-VTH

Este curso, que es parte del servicio de Emergencias y Cuidados Críticos (ECC) del NCSU-VTH, también se desarrolló con los estudiantes de cuarto año o senior de la carrera de medicina veterinaria y los médicos del servicio. El curso consistió en cuatro distintas partes o ejes: rondas de pacientes de ECC, charlas de temas específicos de ECC, laboratorio práctico de técnicas avanzadas de ECC y seminario de medicina basada en evidencia. Se cumplieron un total de 67 horas aproximadamente en esta rotación.

3.2.1 Rondas de pacientes de ECC

Este eje del curso se llevaba a cabo durante las mañanas en la sala de rondas del servicio de ECC y consistía en presentar y discutir dos o tres casos de pacientes que hubieran sido recibidos en el ER y se encontraran hospitalizados en el ICU. La presentación del caso incluía datos del animal, historia y resultados del examen físico, estabilización, pruebas e imágenes diagnósticas realizadas, diagnóstico, tratamiento, técnicas de ECC llevadas a cabo en el paciente y pronóstico. También se discutía a profundidad la fisiopatología afectando al animal y cómo esta se reflejaba en sus signos clínicos, de modo que se justificaba el objetivo de cada tratamiento.

Los casos discutidos incluyeron emergencias y condiciones como pancreatitis y cetoacidosis diabética, trombocitopenia aguda, trauma severo por mordidas de perro, diarrea crónica causada por linfoma intestinal, disnea y efusión pleural a consecuencia de insuficiencia cardiaca congestiva derecha e izquierda, entre otros.

3.2.2 Charlas de temas de emergencias y cuidados críticos

Posterior a las rondas de pacientes descritas previamente, los médicos veterinarios del servicio de ECC desarrollaban charlas sobre temas específicos de manejo de emergencias relacionadas a diversos sistemas orgánicos o sobre técnicas importantes en el ER y ICU. Esta parte del curso abarcaba parte de la mañana y tarde, excepto los martes y jueves, cuyas tardes estaban dedicadas a la parte práctica del curso, que se describirá más adelante. En el cuadro 5 se indican todas las charlas abarcadas durante el curso y los temas específicos abarcados durante las mismas.

Cuadro 5. Charlas de emergencias y cuidados críticos desarrolladas en el curso de ECC en NCSU-VTH y los temas específicos abarcados en cada una.

Nombre de la charla	Temas específicos abarcados
Emergencias endocrinas	Cetoacidosis diabética, síndrome hiperglicémico-hiperosmolar, hipoglicemia, crisis adisoniana y feocromocitoma.
Ultrasonido de emergencia	AFAST, TFAST, Vet BLUE, ecocardiografía de emergencia.
Emergencias respiratorias	Triage para distrés respiratorio, patrones y sonidos respiratorios.
Repaso de coagulación	Hemostasis tradicional y modelo celular, desórdenes hemostáticos primarios y secundarios, pruebas diagnósticas comunes para trastornos de la coagulación, y fármacos que afectan la coagulación.
Medicina transfusional	Indicaciones para transfundir, procedimientos transfusionales, y consecuencias adversas
Emergencias del tracto urinario	Obstrucción uretral felina, y manejo médico de daño renal agudo: estabilización (fluidos y fármacos), sedación y analgesia, y cateterización.
Manejo del dolor en pacientes de emergencia	Opioides, agonistas alpha-2, antiinflamatorios no esteroideos, anestésicos locales, fármacos disociativos.
Emergencias gastrointestinales	Diarrea, dilatación y vólvulo gástrico, tubo nasogástrico, pancreatitis, peritonitis, vómito.
Golpe de calor	Signos clínicos, acción inmediata, tratamiento y manejo.
Toxicidades	Medicamentos, pesticidas, alimentos y toxinas ambientales
Resucitación cardiopulmonar (RCP)	Preparación y prevención, soporte vital básico y monitoreo.

En la mayoría de las charlas nombradas en el cuadro anterior, se hacía un breve repaso de las fisiopatología de las condiciones o enfermedades tratadas, así como puntos importantes para la estabilización, diagnóstico y tratamiento de estas en un escenario de emergencia. La importancia y aplicación clínica de las charlas dentro de la medicina de emergencias y cuidados críticos se verá reflejada en los casos vistos durante la rotación en ECC discutidos más adelante.

3.2.3 Laboratorio práctico de técnicas de emergencias y cuidados críticos

Los martes y jueves, además de las rondas y las charlas, se dedicaba la mayor parte de la tarde al eje práctico del curso, que eran los laboratorios. Estos se llevaban a cabo en la sala de anatomía del edificio principal de la Escuela de Medicina Veterinaria de NCSU, y consistían en practicar diversas técnicas de ECC en cadáveres de caninos y felinos. Inicialmente, el coordinador del curso junto con un residente de ECC explicaban detalladamente las técnicas que se iban a practicar ese día, sus indicaciones, contraindicaciones y realizaban una demostración. Después, todos los participantes del curso podían practicar las técnicas las veces que fuera necesario para aprenderlas correctamente, siempre bajo la guía y supervisión de los médicos mencionados. Finalmente se hacía un repaso de las técnicas y se ordenaba y limpiaba la sala.

En la primera sesión de laboratorio se practicaron las técnicas de colocación de cánula nasal, toracocentesis en caninos, colocación de tubo torácico y de esofagostomía. En la segunda sesión se llevó a cabo toracocentesis en felinos, inyección epidural en caninos y felinos, flebotomía de emergencia y colocación de catéter intraóseo. La tercera sesión se realizó con animales vivos que llevaron los estudiantes de cuarto año para practicar ultrasonografía de emergencia (AFAST y TFAST). En la última sesión de laboratorio se practicó lavado transtraqueal y bloqueo TAP. Se describen a continuación las que se observaron más durante la rotación en el servicio de ECC.

La cánula nasal es un medio rápido, simple, de bajo costo y normalmente bien tolerado por los pacientes para proveer oxígeno suplementario en concentraciones inspiradas entre 30-60% (Burkitt y Davis 2012). Para la práctica de esta técnica se utilizó el cadáver de un canino y un catéter nasal de hule rojo, el cual primeramente fue colocado a lo largo del área lateral de la cabeza para estimar la longitud requerida desde la fosa nasal hasta la rama vertical de la mandíbula (Figura 13A). Este es el punto de referencia externo para la nasofaringe/paladar blando y el tubo se marcó en esta posición. Posteriormente, se elevó la cabeza del animal y se introdujo la punta del tubo en el meato nasal ventral derecho. Para esto fue necesario avanzar el tubo en orientación marcadamente ventral y ligeramente medial, apuntando al primer diente incisivo del lado ipsilateral hasta la marca hecha previamente.

Cuando el catéter estuvo colocado correctamente en el meato ventral, se dobló la porción exterior por debajo del ala nasal estrechamente. Para mantenerlo en ese sitio, se suturó el ala nasal a la parte más ventral de la fosa nasal de manera holgada con hilo monofilamento nylon (Figura 13B). Después, el tubo fue dirigido hacia arriba y hacia la línea media de la cara del animal y suturado no en el plano nasal sino sobre el seno frontal. Una vez colocado correctamente, se practicó el mismo procedimiento del lado izquierdo. La indicación para este procedimiento es hipoxemia debido a cualquiera causa, mientras que contraindicaciones incluyen obstrucción laríngea, trauma nasal o facial, epistaxis, masas nasales, lesiones o presión intracraneal elevada (Hackett y Mazzaferro 2012; Drobatz et al. 2019).

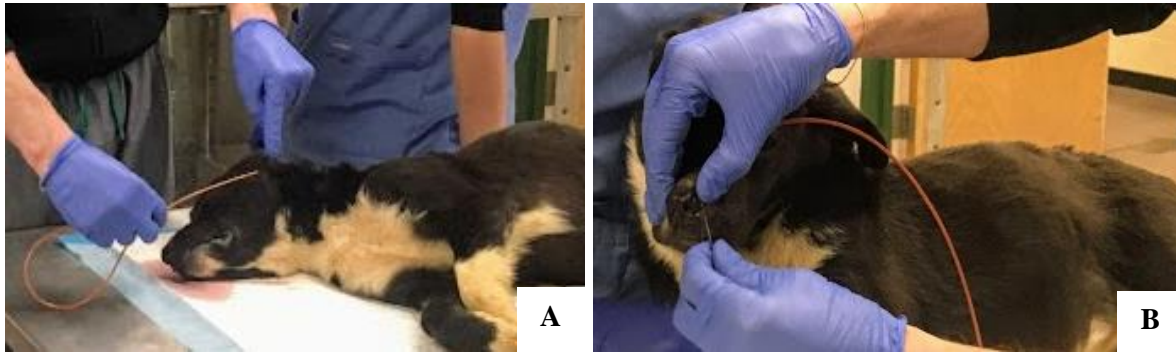

Figura 13. Colocación de cánula nasal en un cadáver canino. A. Estimación de la longitud de la cánula desde la fosa nasal hasta la rama vertical de la mandíbula. B. Fijación de la cánula mediante una sutura de la parte ventral de la fosa y el ala nasal.

La toracocentesis es un método rápido y relativamente sencillo para remover aire o fluido del espacio pleural en pacientes con distrés respiratorio. Está indicada para el diagnóstico y tratamiento de efusión pleural causada por hemotórax, quilotórax, pnotórax, neoplasias, insuficiencia cardíaca derecha, pneumotórax y trauma torácico. Para esta técnica también se usó el cadáver de un canino, el cual fue colocado en decúbito lateral y rasurado en ambos lados del tórax. Se simuló un pneumotórax inyectando aire dentro de la cavidad torácica con una jeringa de 60 ml. Seguidamente, se identificó el sétimo u octavo espacio intercostal, donde es recomendado realizar la punción y se avanzó una aguja conectada a una jeringa de 3-5 ml a través de la piel entre el tercio dorsal y medio del tórax.

Tan pronto como la aguja entraba en el espacio subcutáneo, se jalaba el émbolo 1-2 ml para crear un vacío (Figura 14A) e identificar el ingreso al espacio pleural. Manteniendo este vacío, se avanzaba la aguja a través de la pared torácica a lo largo del borde craneal de la octava o novena costilla y en el momento en que se ingresaba en la cavidad pleural, se perdía el vacío que indicaba la presencia de aire (Figura 14B). La aguja se retiraba apenas se obtenía esta punción positiva y se practicaba en el otro lado del tórax. También se practicó la técnica con un catéter conectado a una jeringa, que se considera más segura al poder remover el estilete y permite la unión de un set de succión. Las contraindicaciones para la toracocentesis abarcan coagulopatías o trastornos hemorrágicos por el riesgo de causar un hemotórax durante el procedimiento (Drobatz et al. 2019).

La técnica en gatos fue la misma solo que se practicó con el cadáver en decúbito esternal y con catéteres mariposa de menor longitud y calibre, apropiados para los felinos.

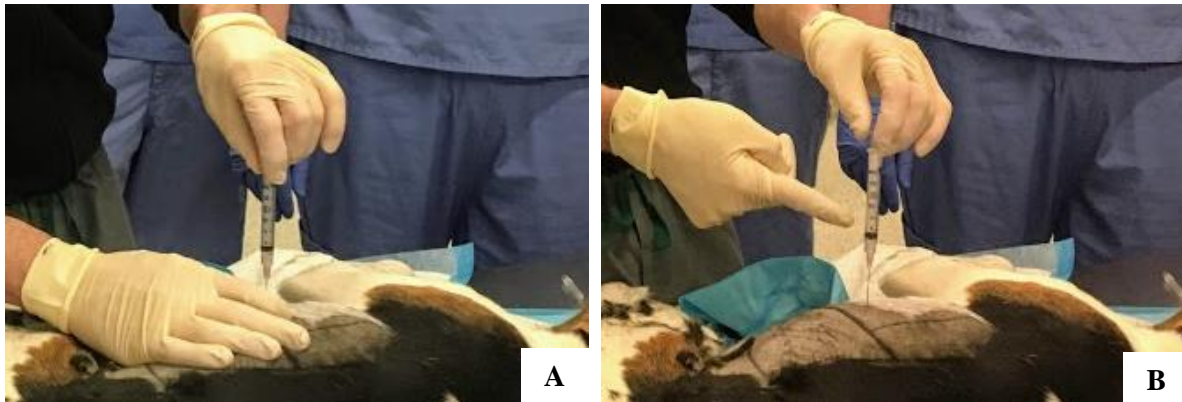


Figura 14. Toracocentesis derecha en un cadáver canino. A. Al ingresar la aguja al espacio subcutáneo, se jalaba el émbolo 1-2 ml para crear un vacío y facilitar reconocer el ingreso a la cavidad pleural. B. Pérdida del vacío en la jeringa al ingresar a la cavidad pleural.

La colocación de tubo torácico permite un fácil acceso a la cavidad pleural para drenaje continuo o intermitente de aire y fluidos cuando se presentan las condiciones mencionadas anteriormente para toracocentesis. También está indicada para el manejo médico del tórax y posterior a cirugías de la cavidad torácica para monitoreo y manejo del dolor (McMichael 2014; Macintire et al. 2012). Para esta técnica también se rasuraron ampliamente ambos lados del tórax de un cadáver canino y se utilizó un kit de tubo torácico MILA, el cual incluye un catéter introductorio, el catéter MILA de drenaje torácico con cable guía y sujetadores. El sitio para la colocación del tubo torácico es el mismo que para la toracocentesis, ya sea el sétimo u octavo espacio intercostal el tercio dorsal del tórax.

Una vez seleccionado el sitio correcto, se introducía primero el catéter introductorio, similar a un catéter intravenoso, a través de la pared torácica en el aspecto craneal de la octava o novena costilla. Después, se removía el estilete y se introducía el cable guía a través del catéter (Figura 15A). Una vez introducido el cable y sosteniéndolo fijo, se removía el catéter introductorio, para dejar dentro del tórax solamente el cable. Para reducir la fricción del catéter MILA con la piel y facilitar su acceso, se hacía un muy pequeño corte con una hoja de bisturí en el orificio por donde entraba el cable guía, con el fin de dilatarlo. Posteriormente, se insertaba el cable guía en el extremo distal del catéter MILA (Figura 15B) y se empujaba a lo largo del catéter hasta que saliera por su extremo proximal. Luego, el catéter se empujaba a lo largo del cable hacia dentro de la cavidad torácica hasta la línea deseada del catéter.

Cuando el catéter MILA estaba asegurado dentro del tórax, se retiraba el cable guía y se sujetaba el extremo proximal del catéter por medio de dos suturas que se colocaban a través de dos agujeros presentes en los sujetadores (Figura 16). Por último, se removía el catéter MILA y se reutilizaba para el otro lado del tórax. Contraindicaciones para la colocación de un tubo torácico son coagulopatías y adhesiones pleurales (Ford y Mazzaferro 2012).

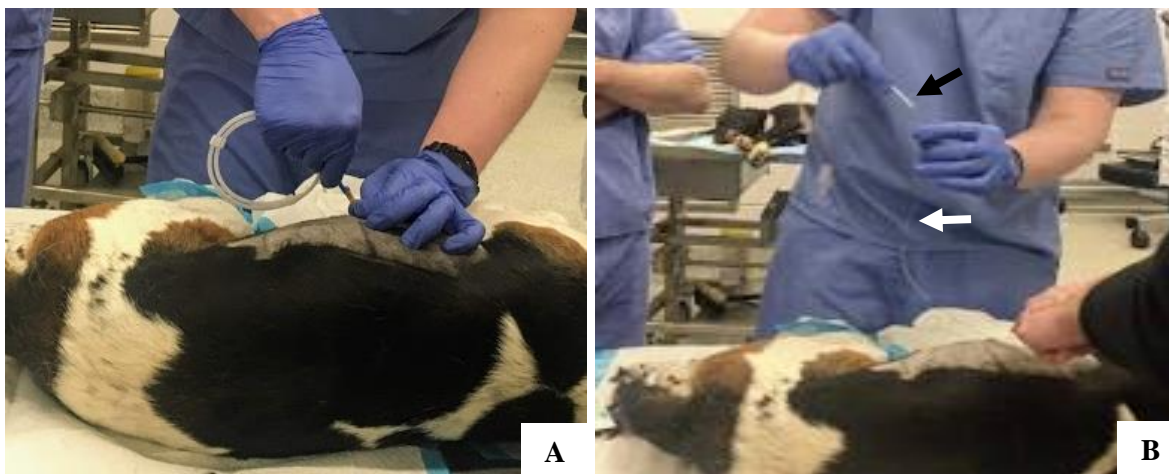

Figura 15. Colocación de tubo torácico MILA en un cadáver canino. A. Introducción del cable guía (enrollado) a través del catéter introductorio ya dentro del tórax. B. Introducción del cable guía (flecha blanca) en el extremo distal del catéter MILA (flecha negra).

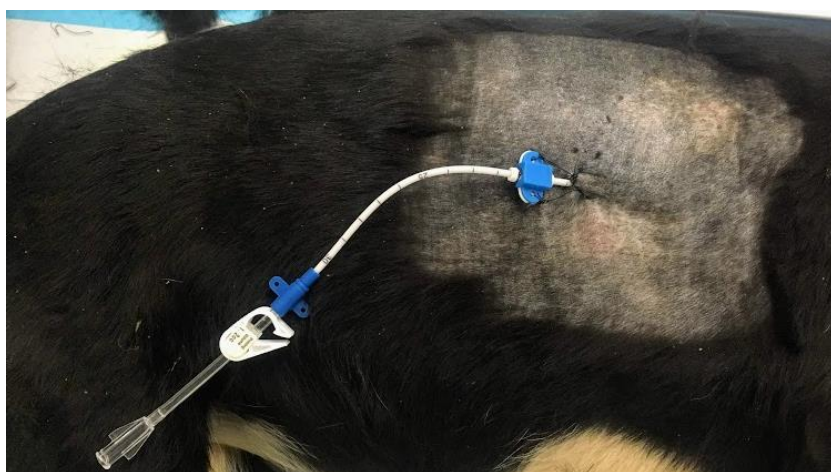

Figura 16. Tubo torácico MILA colocado en un cadáver canino. En color azul se observan los sujetadores con agujeros para las suturas de fijación a la piel del tórax.

La colocación de tubo de esofagostomía es una técnica poco invasiva, sencilla y bien tolerada para utilizar en pacientes con necesidades de alimentación enteral a mediano plazo. Se indica cuando un paciente no quiere o no puede comer voluntariamente debido a condiciones tales como trauma maxilofacial, enfermedad dental severa y masas orofaciales o faríngeas. En el laboratorio se utilizó un cadáver de canino para practicar esta técnica, un tubo metálico de introducción y una sonda de alimentación de silicona. El cadáver se colocó en decúbito lateral derecho y se rasuró la zona lateral izquierda del cuello. Se midió la sonda desde su extremo distal en la mitad del tórax hasta el punto de inserción en la región lateral izquierda del cuello y se marcó en este punto con tinta.

El extremo distal de la sonda se unió al extremo proximal del tubo introductorio, mientras que el extremo proximal de la sonda se dobló sobre sí misma y se direccionó en la

misma posición que el extremo distal del tubo introductorio. Se ingresó tanto el tubo introductorio como la sonda doblada en el esófago del cadáver a través de la cavidad oral (Figura 17A). Se palpó la punta metálica del tubo sobre la piel del cuello (Figura 17A) del lado izquierdo y se hizo una pequeña incisión sobre los tejidos del cuello hasta el esófago. Por medio de esta incisión, se extrajo el tubo introductorio y la sonda unida en su extremo distal y simultáneamente se empujó el extremo proximal de la sonda a lo largo del esófago del animal hasta la marca con tinta (Figura 17B). Se desacopló la sonda del tubo introductorio y se sujetó a la piel con suturas de nylon y un patrón de sandalia romana.

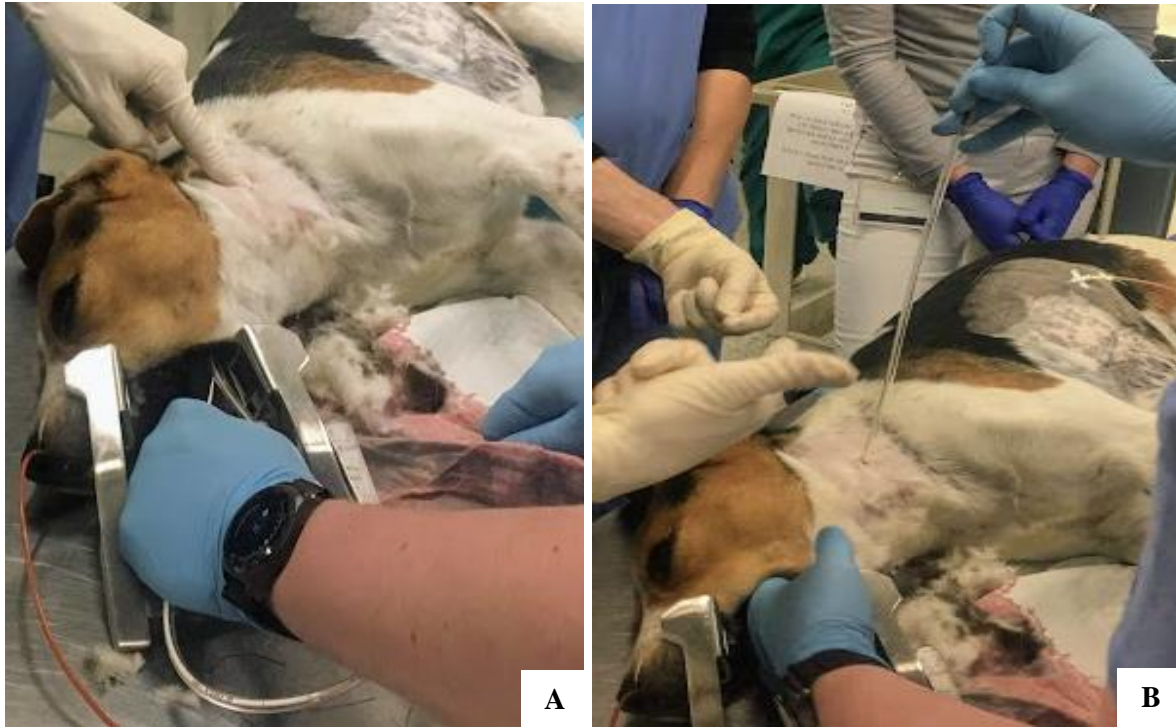

Figura 17. Colocación de sonda de esofagostomía en un cadáver canino. A. Se introdujo el tubo introductorio y la sonda doblada en el esófago a través de la cavidad oral y el extremo distal del tubo se palpó sobre el cuello. B. A través de la incisión se extrajo el tubo acoplado a la sonda y al mismo tiempo se empujó el otro extremo de la sonda a lo largo del esófago.

Las contraindicaciones para el uso de un tubo de esofagostomía son vómito, regurgitación, estrechamiento u objeto extraño esofágico, megaesófago, condiciones en las que el paciente no puede proteger sus vías aéreas, tos severa y neumonía (Hackett y Mazzaferro 2012).

El AFAST y TFAST son herramientas sonográficas seguras, no invasivas, rápidas, repetibles y portátiles indicadas para la evaluación enfocada del espacio pericárdico, pleural y abdominal en busca de aire o fluido libre, principalmente en pacientes con inestabilidad cardíaca, distrés respiratorio o víctimas de trauma. De manera seriada son útiles para evaluar la cantidad de fluido producido a lo largo del tiempo y su recolección (Silvestein y Hopper 2015; Drobotz et al. 2019). En este laboratorio se usaron animales vivos sin rasurar y se llevó a cabo en el ER. Para la técnica de AFAST, los animales eran colocados en decúbito lateral

izquierdo y se evaluaron cuatro ventanas acústicas: la diafragmática-hepática, la esplenorrenal, la cistocólica y la hepatorenal. En todas las ventanas se obtenían examinaciones con la sonda de ultrasonido en eje longitudinal y transversal.

Para la evaluación de la ventana diafragmática-hepática, el transductor se ponía en localización subxifoidea (Figura 18). La evaluación completa de esta ventana incluía la visualización del diafragma, hígado, vesícula biliar y pericardio de manera transdiafragmática. Para examinar la ventana esplenorrenal la sonda se colocó caudal a la costilla 13ra costilla izquierda y ventral a la musculatura lumbar hipaxial. En esta ventana se observó el riñón izquierdo y el bazo. Los puntos de referencia para la ventana cistocólica son la vejiga y el colon descendente. Para generar esta ventana, se colocó la sonda caudalmente a lo largo de la línea media del abdomen ventral (Figura 19A) y se observaron dichos órganos. Por último, se obtenía la ventana hepatorenal colocando la sonda caudal la 13ra costilla derecha y ventral a la musculatura hipaxial lumbar para evaluar el riñón derecho y el hígado.

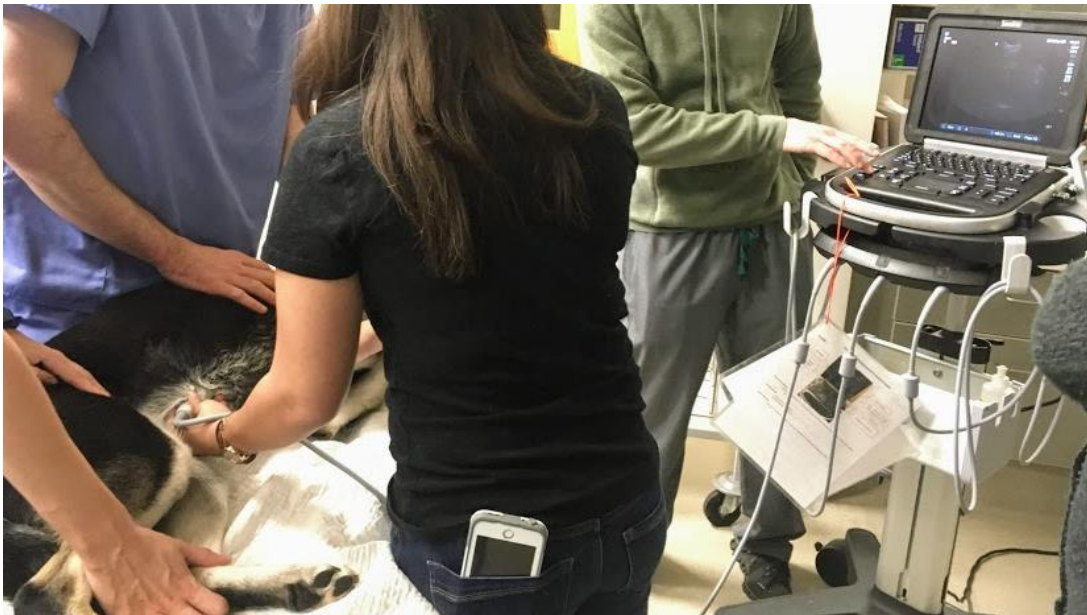

Figura 18. Evaluación de la ventana hepática-diafragmática durante el AFAST en un canino. El transductor se colocó en posición subxifoidea.

Con respecto al TFAST, este se llevó a cabo con los animales en estación y se evaluaron dos ventanas, ambas en cada lado del tórax. La primera ventana evaluada se denomina de tubo torácico y corresponde al sitio donde normalmente se coloca un tubo torácico: entre los espacios intercostales siete a nueve dorsolateralmente sobre la pared torácica (Figura 19B). En este sitio se coloca la sonda para identificar gas o enfermedad del espacio pleural, la cual es una de las metas principales del TFAST. Posteriormente, para identificar efusión pericárdica se examinó la ventana pericárdica, que corresponde al espacio intercostal cinco a seis ventrolateralmente a lo largo de la pared torácica. Debido a que los perros examinados eran sanos, en ninguno se observaron hallazgos significativos, sin embargo, se iba explicando dónde se podría encontrar líquido o gas en cada ventana.

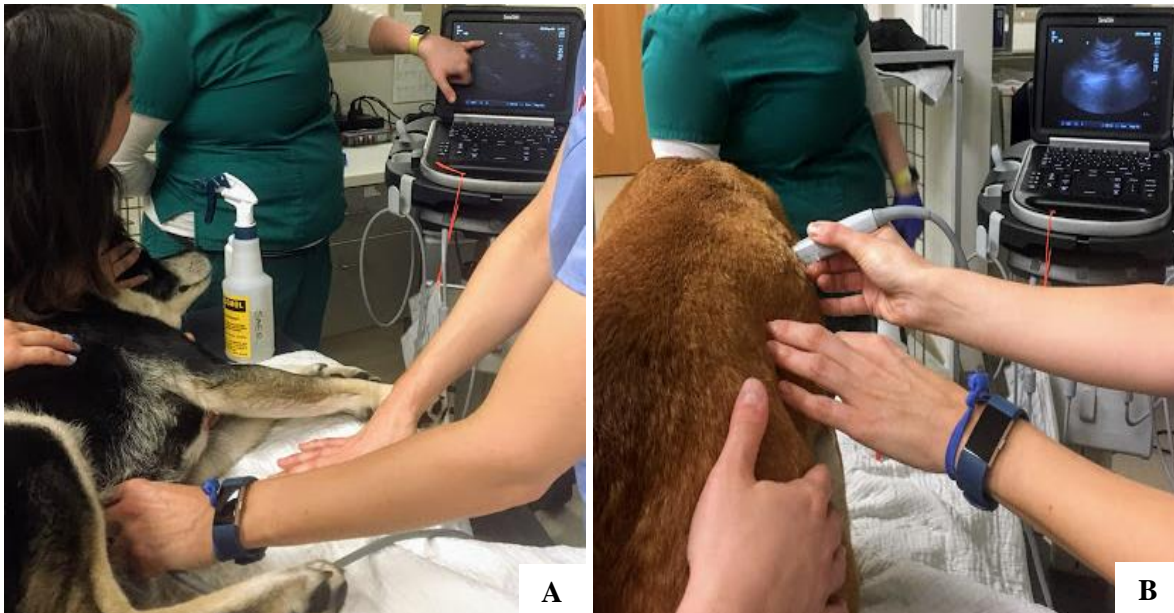

Figura 19. A. Evaluación de la ventana cistocólica del AFAST en un canino. La sonda se colocó caudalmente en el abdomen ventral a lo largo de la línea media. B. Evaluación de la ventana de tubo torácico del TFAST. La sonda se coloca entre el sétimo-noveno espacio intercostal.

3.2.4 Seminario de medicina basada en evidencia

El último eje del curso consistió en medicina basada en evidencia, en el cual se les asignó a los participantes del curso escoger un tema específico relacionado a ECC y realizar una búsqueda o investigación de artículos científicos utilizando bases de datos médicas conocidas. El tema seleccionado fue la efectividad del uso de los protectores gástricos en pequeñas especies. Se debía escoger dos o tres artículos, analizarlos, evaluar su contenido y calificar su valor científico y médico basado en la pirámide de la medicina basada en evidencia, explicada en una de las charlas temáticas recibida previamente. En el último día del curso, se debía realizar una exposición de los hallazgos y el análisis para el resto de los compañeros y el Dr. Hansen, el cual evaluaba y opinaba sobre el tema.

De manera similar a la medicina humana, la prescripción inapropiada de supresores de ácido es una práctica común en medicina veterinaria, por lo que se analizaron diversos artículos que retaban el dogma y la práctica clínica de administrar protectores gastrointestinales para el manejo rutinario de gastritis y esofagitis principalmente y se llegó a diversos consensos de acuerdo con cada condición. Con respecto al uso de gastroprotectores para el manejo de erosión y ulceración gastroduodenal se concluyó que los inhibidores de bombas de protones son superiores a los antagonistas de los receptores de histamina y al sucralfato y deberían ser el tratamiento médico de elección para esta condición. En cuanto al uso profiláctico en gastritis no erosiva en caninos y felinos, se alcanzó el consenso de que no existe evidencia para apoyar este tratamiento (Marks et al. 2018).

Animales con reflujo esofágico si se pueden ver beneficiados por la administración de inhibidores de bombas de protones al disminuir el pH del reflujo. De acuerdo con lo anterior, como una consideración futura, los veterinarios necesitan definir de mejor manera las aplicaciones clínicas apropiadas para el uso de gastroprotectores en pequeñas especies. Estudios controlados que evalúen la eficacia de estos fármacos en pacientes clínicos, así como un uso y aplicación más juicioso deberían optimizar el manejo de la esofagitis por reflujo y la ulceración gastrointestinal en perros y gatos (Marks et al. 2018).

3.3 Servicio de emergencias y cuidados críticos (ECC) de NCSU-VTH: Sala de Emergencia (ER) y Unidad de Cuidados Intensivos (ICU).

En este servicio se cumplieron satisfactoriamente 72 horas. Considerando los pacientes admitidos a través del ER y los internados en el ICU, se participó en un total de 72 casos, de los cuales 60 correspondieron a caninos y 12 a felinos. Entre los caninos, 37 fueron machos y 23 hembras y tenían edades entre los tres meses hasta los 17 años, sin embargo, la mayoría tenían entre ocho y diez años. Las razas de perro que más predominaron fueron Chihuahua, Labrador Retriever, Daschund, Yorkshire Terrier y Golden Retriever. Por otro lado, entre los felinos, siete fueron machos y cinco hembras, con edades entre los siete meses y los 18 años. El tipo de gato más representado fue nuevamente el Doméstico Americano de Pelo Corto.

Debido a que en este servicio se reciben casos de emergencia, no se trabajaba con citas programadas, sino que se atendían los pacientes de acuerdo con el orden en que llegaban al hospital y la gravedad de la emergencia. De forma similar al servicio de cirugía, se trabajó con los estudiantes de cuarto año y el equipo médico, conformado por varios clínicos principales, así como numerosos residentes, internos y técnicos veterinarios especializados.

3.3.1 Admisión de pacientes y triage

Cuando ingresaba un paciente a través de la recepción del servicio, uno de los estudiantes se encargaba de recibirlo, tomar una breve historia e ingresarlo al ER. Uno de los médicos y el estudiante realizaban el triage. De acuerdo con los hallazgos, si el animal se encontraba estable y no requería procedimientos de estabilización inmediatos, se asignaba a una jaula en el ER y se colocaba la hoja de flujo de triage (Anexo 4). Además, se tomaban las muestras apropiadas según el caso y se hacían las solicitudes para realización de pruebas e imágenes diagnósticas. Posteriormente, se iba a hablar con los propietarios para tener una historia más completa e informar del plan diagnóstico y terapéutico.

3.3.2 Procedimientos diagnósticos

Inicialmente, a la mayoría de los pacientes se les tomaba una muestra de sangre de la vena cefálica o safena para evaluación de patología clínica. En el ER había un pequeño laboratorio donde se obtenían datos base mínimos como hematocrito, proteínas totales, BUN y glucosa (Big 4) y también se les tomaba la presión arterial no invasiva por oscilometría o Doppler. En muchos de los pacientes, especialmente las víctimas de trauma, con distrés respiratorio y condiciones gastrointestinales, endocrinas y renales crónicas, se hacía análisis de gases sanguíneos y electrolitos. Posterior a la estabilización inicial, si era requerida, se hacía hemograma, perfil químico sérico completo y frotis sanguíneo para evaluar el conteo plaquetario y la morfología de las células sanguíneas. Los principales procedimientos diagnósticos se enumeran en el cuadro 6.

Cuadro 6. Pruebas e imágenes diagnosticas utilizadas en los pacientes recibidos en el servicio de ECC de NCSU-VTH durante la pasantía.

Pruebas de laboratorio	Técnicas de imágenes diagnósticas
Exámenes de sangre y <ul style="list-style-type: none"> - “Big 4” - Hemograma completo - Frotis sanguíneo - Perfil bioquímico sérico completo - Determinación de grupo sanguíneo y prueba de compatibilidad sanguínea - Panel de coagulación - Análisis de gases sanguíneos y electrolitos 	Ultrasonografía <ul style="list-style-type: none"> - Abdominal - Torácica - AFAST y TFAST
Exámenes de orina <ul style="list-style-type: none"> - Urianálisis completo 	Radiografía <ul style="list-style-type: none"> - Torácica - Abdominal - Columna vertebral - Miembros torácicos y pélvicos -
Exámenes de patología <ul style="list-style-type: none"> - Citología - Análisis de fluido pleural y abdominal 	Tomografía computarizada (CT scan) <ul style="list-style-type: none"> - Cabeza - Cuerpo completo - Columna vertebral
Exámenes de bacteriología <ul style="list-style-type: none"> - Cultivo bacteriano y prueba de sensibilidad a antibióticos. 	Fluoroscopia – torácica, vías áreas

El urianálisis, también se llevó a cabo en estos pacientes ya que siempre brinda información relevante acerca del estatus general del paciente y de otros sistemas del cuerpo. Por ejemplo, fue sumamente importante en el diagnóstico de pacientes con diabetes mellitus y cetoacidosis diabética, en conjunto con otras pruebas como medición de cetonas sanguíneas y glicemia. En algunos pacientes con sospecha de desórdenes sanguíneos autoinmunes (como anemia hemolítica y trombocitopenia inmunomediada), se realizaba la prueba de aglutinación salina (Ford y Mazzaferro 2012; Aldridge y O’Dwyer 2013).

En pacientes que se presentaban con signos de hemorragia gastrointestinal, petequias, equimosis o que serían sometidos a procedimientos como aspiración con aguja fina del bazo y/o del hígado para citología, se les realizaba un panel de coagulación. Si se determinaba que era posible que un paciente requiriese transfusión sanguínea, también se determinaba su tipo de sangre y se hacían pruebas de compatibilidad sanguínea por medio de kits especializados. También se realizaron citologías y análisis bioquímico de fluido en pacientes con efusión abdominal y pleural. El fluido se obtenía por medio de abdominocentesis (técnica de aguja cerrada) en el caso de efusiones abdominales y por medio de toracocentesis en efusiones pleurales, y se almacenaban en tubos de tapa morada y roja para su posterior análisis, que incluía cultivo bacteriano para confirmar o descartar piotórax y peritonitis séptica.

Las citologías eran analizadas inicialmente en el laboratorio del ER, para obtener un resultado preliminar, pero siempre una muestra era enviada al laboratorio de patología para un resultado definitivo. En varios casos, con el análisis en el ER se obtenía información muy relevante que permitía establecer los primeros pasos del plan de tratamiento, por ejemplo, en un caso de efusión pleural se observaron células neoplásicas sugestivas de carcinoma y en otro caso se pudo confirmar el diagnóstico de piotórax en un felino, al observar gran cantidad de bacterias en la citología, de manera que se instauró terapia antibiótica de inmediato. Con respecto al análisis bioquímico de fluido abdominal, se utilizó en un caso de un canino con sospecha de uroabdomen, comparando los valores de creatinina y potasio de la efusión con los de la sangre periférica y en otros dos casos con acumulación de líquido serosanguinolento.

Con respecto a las imágenes diagnósticas, la evaluación ultrasonográfica, específicamente el FAST, fue una herramienta esencial y sumamente útil en el ER durante el triage, principalmente para evaluar líquido libre abdominal, pleural y pericárdico. Adicionalmente, la ultrasonografía torácica fue útil para la identificación de neumotórax y podría utilizarse para el diagnóstico de hernia diafragmática y fracturas costales. También fue muy útil para evaluar la contractilidad cardíaca y el tamaño del atrio izquierdo con el fin de identificar animales con insuficiencia cardíaca congestiva, en conjunto con los hallazgos del examen físico. Tanto el AFAST como el TFAST eran usados rutinariamente para los pacientes que presentaban signos compatibles con shock, dolor abdominal agudo, distensión abdominal y distrés respiratorio (Ford y Mazzaferro 2012; Silverstein y Hopper 2015).

Si el animal se encontraba lo suficientemente estable o cuando fuera estabilizado y pudiera tolerar el posicionamiento adecuado, se obtenían radiografías torácicas y abdominales siempre que había historia de trauma. Este método de imagen permitió revelar condiciones como neumotórax, neumonía por aspiración, efusión pleural y abdominal, presencia de masas neoplásicas y objetos extraños esofágicos e intestinales. También permitió descartar condiciones como dilatación y vólvulo gástrico. Las radiografías de la columna vertebral también fueron muy utilizadas para la evaluación inicial de pacientes con dolor lumbar y paresis o plejías agudas, con sospecha de condiciones como enfermedad de los discos intervertebrales y de Wobbler, así como para condiciones ortopédicas como fractura de miembros y pelvis, artritis y metástasis ósea (Ford y Mazzaferro 2012).

Tanto las radiografías torácicas como el ultrasonido abdominal fueron utilizados, al igual que en los pacientes de cirugía, para investigar la presencia de metástasis pulmonar y abdominal, respectivamente. De igual manera, si durante el triage se observaban anormalidades en otros órganos, si el paciente se hallaba estable se hacía ultrasonido abdominal completo o más radiografías para evaluar a fondo las anormalidades observadas que pudieran estar contribuyendo al problema principal.

El CT de emergencia solo fue usado en cuatro pacientes, tres de ellos por motivo de trauma reciente (atropello por automóvil) para evaluar de forma más completa y exacta la extensión de las lesiones y otro por paraplejía aguda de los miembros posteriores con el fin de buscar lesiones en la columna vertebral causante de sus signos clínicos. La fluoroscopia solamente fue usada en una paciente de raza Pug que se presentó por un episodio de distrés respiratorio, de manera que para evaluar mejor el funcionamiento en tiempo real de sus vías aéreas se llevó a cabo una fluroscopia torácica y se observó un colapso casi completo de la tráquea intratorácica y los bronquios principales. La electrocardiografía también fue utilizada con relativa frecuencia en animales con historia de trauma y sospecha de enfermedad intratorácica.

Es muy relevante destacar que, al igual que en el servicio de cirugía, en el de ECC se realizaban consultas a los otros servicios especializados del hospital, principalmente con el de Cardiología, Neurología y Oftalmología, sin embargo, también se llevaron a cabo con los servicios de Cirugía de Tejidos Blandos, Ortopedia y Dermatología. En estos casos, los médicos de estos servicios visitaban a los pacientes en el ER o los pacientes se trasladaban a las áreas de los otros servicios. En estas áreas había equipo más especializado y se les hacía un examen completo del sistema en cuestión para evaluar más a fondo los signos clínicos que afectaban al animal, conocer las recomendaciones de cada servicio especializado y formular un plan diagnóstico y terapéutico de forma más integral.

3.3.3 Procedimientos de estabilización y tratamientos en el ER

Entre los procedimientos de emergencia más comunes practicados en el ER, que se muestran en el cuadro 7, se encuentran transfusiones de productos sanguíneos, toracocentesis, colocación de tubo torácico, colocación de cánula nasal para terapia con oxígeno suplementario.

La terapia de oxígeno suplementaria fue ampliamente usada en el ER con el fin de aumentar el suministro de oxígeno a los tejidos, ya que incrementa la fracción de oxígeno inspirada que se entrega a los alveolos. En los pacientes que durante el triage fueron identificados con signos de distrés respiratorio o en los que se sospechaba hipoxia o hipoxemia por cualquiera causa, se empezaba de inmediato con la administración de oxígeno. Inicialmente se realizaba por medio de máscara en concentraciones de 60-100%, posteriormente se iba reduciendo el nivel de la fracción inspirada hasta mantener la mínima fracción compatible con oxigenación sistémica y tisular adecuada, que normalmente

comprende menos de 50% de concentración inspirada. Si se determinaba que el paciente necesitaría esta terapia a más largo plazo se colocaba una cánula nasal (Macintire et al. 2012).

Cuadro 7. Procedimientos de estabilización principalmente realizados en el ER de NCSU-VTH durante la rotación el servicio de ECC y su aplicación clínica.

Procedimiento	Utilización o aplicación clínica
Colocación de catéteres intravenosos	Sedación, inicio de terapias farmacológicas y de fluidos.
Terapia de oxígeno (mascara y colocación de cánula nasal)	Pacientes con distrés respiratorio u otros signos clínicos de hipoxemia.
Transfusiones de glóbulos rojos empacados	Pacientes con anemia severa.
Toracocentesis	Pacientes con efusión pleural y neumotórax.
Colocación de tubo torácico	Pacientes con efusión pleural y pneumotorax con necesidad de evacuación continua de fluido o aire.

Transfusiones de componentes sanguíneos fueron realizados en el ER en dos pacientes. Uno de ellos porque desarrolló anemia severa posterior a un evento traumático y el otro presentaba anemia y trombocitopenia severa por anemia hemolítica inmunomediada (IMHA, immune-mediated hemolytic anemia). Ambos recibieron transfusiones de eritrocitos empacados provenientes del banco de sangre del hospital, en una dosis de 10 y 15 ml/kg, respectivamente en un periodo de 4-6 horas. Eritrocitos empacados son utilizados principalmente para proveer capacidad de transporte de oxígeno a pacientes que muestran signos de hipoxia atribuible a la deficiencia de eritrocitos circulantes, por condiciones como anemia no regenerativa, IMHA y pérdida de sangre aguda o crónica, como fue el caso de los pacientes mencionados anteriormente (Ford y Mazzaferro 2012; Battaglia y Steele 2016).

A pesar de que los dos pacientes anteriores mostraban hematocritos bastante bajos (19 y 16%), un punto importante por considerar en el ER con respecto a la necesidad de transfusiones sanguíneas es que en realidad no existe un umbral o un desencadenante en el porcentaje del hematocrito para realizar una transfusión, sino que debería realizarse en todos los pacientes que demuestren signos clínicos de anemia como letargia, anorexia, debilidad, taquicardia y/o traquipnea. Esto normalmente empieza a suceder con hematocritos menores a 20%, pero no necesariamente, de manera que es importante no solo considerar el número sino también la clínica (Ford y Mazzaferro 2012; Battaglia y Steele 2016).

Otros procedimientos de estabilización que se practicaron en el ER fueron reparación y vendaje de una laceración con involucramiento arterial en una de las almohadillas carpales de un canino, la cual se manejó inicialmente con compresión para detener la hemorragia, exploración y limpieza de la herida, ligadura con suturas de la arteria lacerada y posterior cierre de la laceración en la piel y colocación de un vendaje. Se llevó a cabo una esofagoscopia para remoción de un objeto extraño en el esófago de un felino, extracciones dentales en un perro con avulsión de los dientes caninos maxilares como resultado de un

trauma y descompresión gástrica por medio de tubo gástrico para remover aire y contenido alimentario en un canino con el estómago dilatado.

Con respecto a los tratamientos farmacológicos, resumidos en el cuadro 8, en muchos pacientes era necesario una tranquilización y/o sedación para realizar algunos procedimientos como colocación de tubos torácicos, abdominocentesis, toma de muestras citológicas de órganos internos, reparación de heridas y obtención de imágenes diagnosticas. Los principales agentes para tranquilización que se usaron en pacientes estables, pero con un nivel de ansiedad considerable fueron la acepromacina y el trazodone. La acepromacina es una fenotiazina que provee tranquilización, mientras que el trazodone es una antagonista de la serotonina e inhibidor de su recaptación utilizado en especies menores por vía oral para brindar tranquilización y sedación ligera en animales muy ansiosos. (Silverstein y Hopper 2015; Drobatz et al.2019).

Cuadro 8. Terapias farmacológicas administradas en los pacientes recibidos en el ER y ICU de NCSU-VTH durante la rotación en el servicio de ECC.

Tipo de terapia farmacológica	Fármacos principalmente administrados y vía de administración
Tranquilización y sedación	Acepromacina IV, trazodone PO, butorfanol + dexmedetomidina +/- alfaxalona IV.
Analgesia	Fentanilo en CRI, hidromorfona, metadona, butorfanol IV, gabapentina PO, carprofeno.
Antibiótica	Ampicilina+sulbactam (Unasyn, IV), amoxicilina + clavulanato (Clavamox, PO), enrofloxacin IV, marbofloxacin PO, clindamicina IV, ceftazidima IV.

Para efectos de sedación, se utilizaba una combinación de un opioide y un sedativo agonista alfa-2, principalmente butorfanol o metadona y dexmedetomidina. En algunos casos en caninos también se añadía alfaxalona. Todos estos agentes sedativos se consideran seguros en pacientes de emergencia, a menos que presenten demasiada inestabilidad cardiovascular. En estos casos se recomienda usar las dosis más bajas posibles de opioides, evitar los agonistas alfa-2 y en su lugar utilizar una benzodiacepina como midazolam o diazepam (Drobatz et al. 2019).

Si durante el triage se determinaba que el animal presentaba cualquier nivel de dolor, se iniciaba de inmediato con la terapia analgésica, el cual es uno de los aspectos más importantes tanto en el ER como en el ICU. Sin duda alguna el pilar de la terapia analgésica en casos de dolor moderado a severo fueron los opioides, principalmente el fentanilo en infusión continua. Minoritariamente se utilizaron la hidromorfona y la metadona. Estos opioides fueron administrados en pacientes que ingresaron con condiciones como fracturas, dolor abdominal, pancreatitis, dolor en cualquier región de la columna vertebral y dolor por

condiciones ortopédicas más crónicas como poliartritis. El butorfanol se usó en pacientes con dolor leve a moderado, ya que su efecto principal es sedativo y no es un muy buen analgésico (Silverstein y Hopper 2015).

Los opioides son analgésicos ideales en ECC por varias razones. Su acción farmacológica es potente, son reversibles, su duración de acción es variable dependiendo del fármaco específico y pueden ser administrados por medio de infusiones continuas, lo que facilita un control más preciso de la dosis para alcanzar un alivio efectivo e individualizado. Además, los opioides tiene pocos efectos cardiovasculares y a pesar de que causan efectos gastrointestinales significativos en perros, el fentanilo, que fue el más utilizado, administrado en CRI generalmente no resulta en vómito y es preferido en pacientes críticos porque puede ser ajustado al nivel apropiado de analgesia para minimizar los efectos secundarios. Todos los medicamentos en CRI eran administrados por medio de una bomba de jeringa para asegurar una dosis precisa (Figura 20A y B) (Silverstein y Hopper 2015; Drobatz et al. 2019).

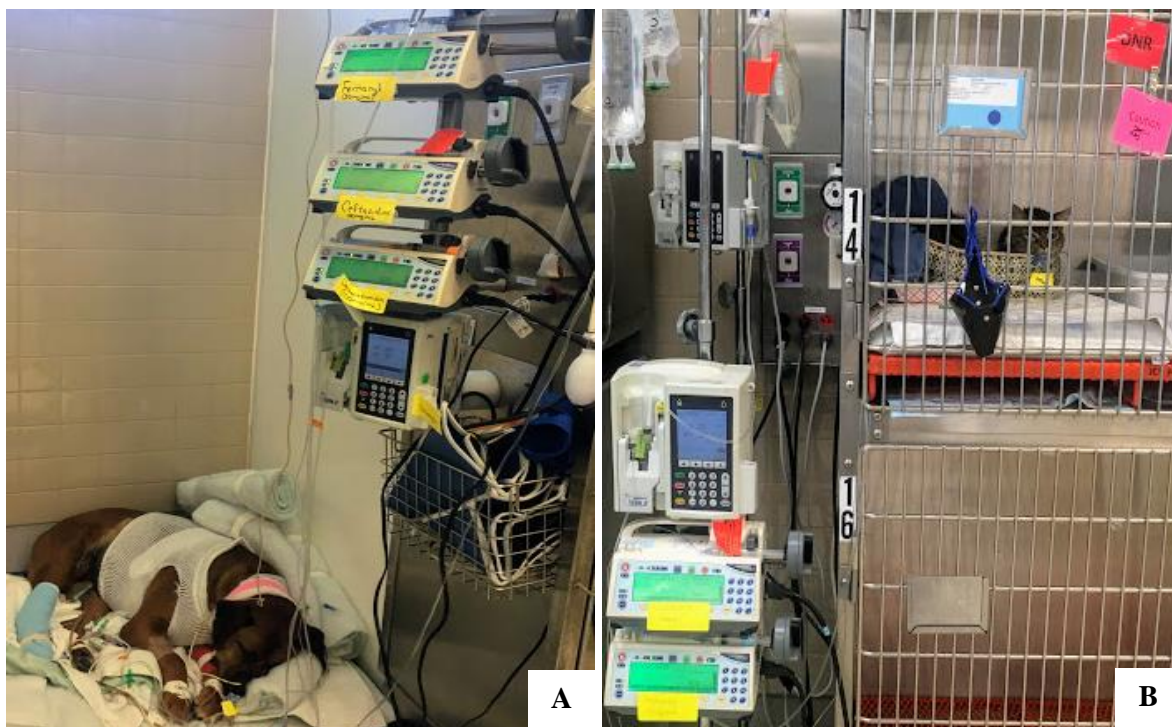

Figura 20. Pacientes hospitalizados en el ICU del NSCU-VTH con múltiples infusiones continuas de analgésicos y antibióticos administrados por medio de bombas de jeringa.

La gabapentina por vía oral y la ketamina en bajas dosis en infusión continua, se administró principalmente en pacientes con condiciones neuropáticas y ortopédicas, sin embargo, también fue usado en animales con dolor moderado no relacionado a las condiciones anteriores sino como parte de la terapia analgésica multimodal. Por último, el carprofeno fue usado en pocos casos para alivio de inflamación relacionado con fracturas y laceraciones.

Otras terapias farmacológicas administradas según el caso fueron terapia de soporte gastrointestinal, que incluía antieméticos, antiácidos y antiulcerosos; terapia de regulación de la función cardiovascular en casos de insuficiencia cardíaca congestiva, hipertensión, arritmias y soplos cardíacos, como diuréticos, inhibidores ECA, sensibilizadores de calcio y antiarrítmicos; terapia inmunosupresora con corticoesteroides o inmunomoduladores para el tratamiento de enfermedades inmunomediadas como IMHA y trombocitopenia inmunomediada (ITP). Estos pacientes también se trataban con una dosis única de vincristina para incrementar el número de plaquetas al causar la liberación de estas de los megacariocitos y disminuir la destrucción plaquetaria. En pacientes recién diagnosticados con diabetes mellitus se iniciaba de inmediato con la terapia de insulina (Silverstein y Hopper 2015).

En el ER también se iniciaba con la terapia antibiótica. Los antimicrobianos están entre los fármacos más comunes e importantes prescritos en los pacientes de ECC y su administración efectiva y a tiempo es un determinante crucial en el resultado de estos animales. El objetivo de la terapia es erradicar la infección de manera segura minimizando los efectos adversos y la resistencia (Silverstein y Hopper 2015). Debido a que en situaciones de emergencias y cuidados críticos no se tiene el beneficio de un cultivo y susceptibilidad antibiótica para guiar el tratamiento inicial, sino que están disponibles hasta 24-48 horas posterior a que se envíe la muestra al laboratorio, es apropiado instaurar un tratamiento empírico basado en un diagnóstico presuntivo y una predicción de cuál es el antimicrobiano que probablemente será más activo en cada situación.

En NCSU-VTH, siempre que era posible, se analizaba una muestra citológica “en casa” (procesada e interpretada en el ER) ya que esto puede ayudar a reducir las opciones a un coco o a un bacilo, e incluso si se realiza una tinción gram, se puede reducir más las posibilidades. De acuerdo con lo obtenido se escogía un antibiótico específico para iniciar con la terapia antibiótica empírica, mientras se obtenían los resultados del cultivo y sensibilidad. Los pacientes que más comúnmente necesitaron terapia antibiótica fueron animales con infecciones del sistema respiratorio, específicamente con bronconeumonía, neumonía por aspiración y piotórax. Se presentaron algunos casos también con infecciones de heridas, de tejidos blandos de extremidades y con sospecha de infección del tracto urinario.

Dependiendo del caso, la terapia inicial podía consistir en un solo antibiótico o dos. En NCSU-VTH el más utilizado como primer agente antimicrobiano era forma era la ampicilina-sulbactam (Unasyn) por vía IV y la amoxicilina-clavulanato (Clavamox) por vía oral. Si se consideraba necesario, se añadía una fluoroquinolona que en la mayoría de los casos era enrofloxacin o una cefalosporina que normalmente era cefalexina. En casos que eran más severos y habían tenido fallo terapéutico con los fármacos de primera línea, se recurría a antibiótico de tercera generación como ceftazidima. Pacientes con sospecha de enfermedades infecciosas como ehrlichiosis o leptospirosis, se iniciaba el tratamiento con doxiciclina de inmediato y los que ingresaban con diarrea normalmente eran tratados con metronidazol, en conjunto con el resto de la terapia de soporte gastrointestinal.

Finalmente, otro de los procedimientos de estabilización inicial practicados en el ER en muchos de los pacientes, fue la terapia de fluidos intravenosa, la cual es esencial para un resultado positivo en los pacientes de emergencia y cuidados críticos. Los fluidos, como cualquier otro fármaco, varían con respecto a su indicación, composición, dosis y efectos adversos, de manera que la selección apropiada de estos y la generación de una prescripción ajustada a cada paciente optimiza la terapia y evita efectos adversos (Drobatz et al. 2019).

En la totalidad de los pacientes recibidos en el servicio de ECC durante la rotación, se utilizaron solamente cristaloides. Esto se puede observar en el cuadro 9, donde se muestran los más comúnmente prescritos. La solución salina en concentración de 0,45% fue el cristaloides más utilizado para mantenimiento en pacientes estables que no presentaban signos clínicos de deshidratación, que no tenían pérdidas continuas como por ejemplo a través de vómito o diarrea y que no necesitaran fluidos de reemplazo o de resucitación, como en casos de shock hipovolémico.

Cuadro 9. Tipos de cristaloides usados para la terapia de fluidos en los pacientes recibidos en el ER y ICU de NCSU-VTH durante la rotación en el servicio de ECC.

Tipo de cristaloides	Aplicación clínica
LRS (solución lactato de Ringer)	Reposición o reemplazo de fluido en pacientes con deshidratación clínica, shock hipovolémico o pérdidas continuas gastrointestinales o renales.
NaCl 0,45% (+/- K, fosfato, Mg)	Mantenimiento de los requerimientos de fluido y electrolitos diarios en pacientes con bajo consumo

A estos fluidos se les podía agregar cantidades de miliequivalentes cuidadosamente calculadas de electrolitos según la deficiencia en cada paciente. Por ejemplo, en los pacientes que ingresaron por cetoacidosis diabética sus análisis de electrolitos revelaron que sufrían hipocalcemia e hipofosfatemia, de manera que, de acuerdo con esto, se calculaba mediante diversas fórmulas cuanto se debía suplementar considerando el máximo recomendando de cada electrolito y se añadía a la bolsa de fluidos. Muchos pacientes con pérdidas continuas gastrointestinales o renales y con consumo disminuido se les suplementaba también potasio, ya que una de las principales causas de déficit de potasio es por medio del tracto gastrointestinal y urinario, primariamente por vómito (Drobatz et al. 2019).

A los pacientes anoréxicos también se les suplementaba potasio ya que a pesar de que no estuvieran experimentando pérdidas gastrointestinales o renales de potasio, cuando son tratado con fluidos sin suplementación de potasio frecuentemente desarrollan una hipocalcemia iatrogénica dilucional. Para evitar esto, a casi todos los pacientes con terapia de fluidos 0,45% NaCl se les suplementaba potasio en la tasa de mantenimiento de 0,05 mEq/kg/h. Magnesio también fue suplementado en varios pacientes con pérdidas gastrointestinales y renales continuas (Drobatz et al. 2019).

El otro cristalóide utilizado en los pacientes de ECC fue solución de Ringer lactato o LRS (lactate Ringer solution), el cual es un fluido isotónico con respecto al fluido extracelular y es un cristalóide balanceado. Está indicado para el reemplazo o la reposición rápida del volumen intravascular y electrolitos. Debido a lo anterior, fue el fluido de elección para administrar a pacientes con necesidad de fluidos de reemplazo, es decir que necesitaban reponer pérdidas continuas de fluidos debido a la presencia de alguna condición, comúnmente vómito y/o diarrea y poliuria, sin embargo, se recibió una paciente con signos compatibles con inicios de shock hipovolémico que fue tratada con este tipo de fluido de forma inmediata.

Una vez concluida la etapa anteriormente descrita, los pacientes en el ER podían continuar hacia tres caminos distintos de acuerdo con los resultados obtenidos y su estado de salud: ser dados de alta ese mismo día, ser transferidos a otros servicios ese mismo día o ser internados en el ICU. La mayoría eran transferidos a otros servicios del hospital con el fin de realizar una investigación más exhaustiva de la condición del paciente y/o proveer un manejo más especializado de la enfermedad que lo afectaba. De esta manera, muchos de los pacientes fueron transferidos al servicio de Medicina Interna, Neurología y Cardiología principalmente. Los animales que eran diagnosticados con patologías de corrección quirúrgica eran transferidos a los servicios de Cirugía de Tejidos Blandos y Oncológica, Cirugía ortopédica o Cirugía Oral y Dentistería.

Por último, algunos pacientes pasaron del ER a ser hospitalizados en el ICU con el objetivo de proveer mayor estabilización y un nivel de más alta calidad y especialización de cuidados médicos, los cuales serán descritos brevemente a continuación.

3.3.4 Hospitalización en ICU: procedimientos de cuidados críticos y monitorización de cuidados intensivos

Durante la rotación en el ICU, se participó de las rondas a las 10 am, en las cuales se discutían los casos de los pacientes internados en el ICU de manera similar a las rondas descritas para los otros servicios y durante el día se participaba como observadora en los procedimientos de cuidados críticos y la monitorización de los pacientes. Alrededor de las 5 pm se realizaba otra ronda para el cambio de turno, en la cual se actualizaba el equipo que ingresaba al turno nocturno sobre el estatus de los pacientes y el plan seguir con cada uno.

En NCSU-VTH, el ICU es una extensión del ER. Estas áreas están separadas por el cuarto de rondas del servicio y existe una comunicación especial entre ellas con el fin de transportar pacientes fácilmente. Los pacientes que requirieron internamiento en el ICU, se les continuaba con los tratamientos iniciados en el ER descritos anteriormente y se les proveía monitorización cercana diaria para realizar ajustes a las terapias, instaurar nuevas o realizar otros procedimientos adicionales de emergencias y cuidados críticos.

En varios de los pacientes internados en el ICU, según lo mostrado en el cuadro 10, fue necesario realizar algunos de los mismos procedimientos que en el ER, por ejemplo,

transfusión de productos sanguíneos. Tres pacientes internados en ICU con IMHA recibieron transfusiones de glóbulos rojos de forma similar a la descrita en el ER y una paciente con ITP severa recibió una transfusión de inmunoglobulina intravenosa (IVIG, intravenous immunoglobulin) (Bianco et al. 2007). La paciente que recibió esta transfusión fue monitoreada durante las seis horas en las que se realizó el procedimiento ya que al ser una proteína extraña es necesario monitorear de cerca la presencia de reacciones adversas. Afortunadamente, la paciente respondió excelente al tratamiento y a las 24 horas posterior a la transfusión sus plaquetas eran cuatro veces la cantidad inicial.

Cuadro 10. Procedimientos de estabilización principalmente realizados en el ICU de NCSU-VTH durante la rotación el servicio de ECC y su aplicación clínica.

Procedimiento	Utilización o aplicación clínica
Transfusión de IVIG	Tratamiento de IMHA y ITP
Terapia en jaula de oxígeno	Suplementación de oxígeno a largo plazo en pacientes con distrés respiratorio severo.
Transfusiones de glóbulos rojos empacados	Tratamiento de IMHA.
Colocación de catéter urinario	Vaciamiento de la vejiga urinaria en pacientes tetraplégicos y monitorización de producción de orina en pacientes postquirúrgicos o con fallo renal agudo.
Colocación de tubo nasogástrico y tubo de esofagostomía	Alimentación enteral a corto plazo en pacientes anoréxicos
Colocación de tubo torácico y succión continua con Pleu-evac	Pacientes con efusión pleural y pneumotorax con necesidad de evacuación continua de fluido o aire.

Otro procedimiento común en el ICU fue la colocación de tubos torácicos. Para facilitar la succión continua de aire o fluido de estos, se empleó un dispositivo comercial llamado Pleur-evac, el cual está indicado principalmente en perros de raza grande, pacientes con acumulación rápida y continua de gran volumen de aire o fluido, y cuando no se alcanza presión negativa luego de evacuaciones intermitentes. Tiene la ventaja de que mantiene las superficies pleurales en contacto, lo que puede ayudar a sellar fistulas pleuropulmonares o hemorragia. También permite la reducción de la cantidad de material purulento en el caso de pitorax, lo que puede aumentar la eficacia de la terapia antibiótica y al reducir la cantidad de fluido en general, permite una mejor expansión de los pulmones y alveolos lo que reduce el desajuste ventilación/perfusión (Slatter 2003; Roberts y Marks 2003).

En el ICU se utilizó el Pleur-evac en una paciente canina que ingresó con neumotórax espontáneo porque se seguía acumulando rápidamente aire en el espacio pleural después de numerosas evacuaciones intermitentes. En el otro caso que se usó fue en un felino con pitorax para succión continua del material purulento.

En el ICU el oxígeno se suplementaba por medio jaulas de oxígeno en pacientes con distrés respiratorio severo o con probabilidad de descompensación rápida si se restringían manualmente. Estas jaulas son cajas de Plexiglás ricas en oxígeno (Figura 21) capaces de

administrar este gas en concentraciones inspiradas mayores que con la cánula nasal o la máscara. Son especialmente útiles en perros pequeños/medianos y en gatos porque involucran mínimo estrés. El tipo de jaula de oxígeno utilizada en el ICU de NCSU-VTH se les puede ajustar la concentración de oxígeno, la humedad y la temperatura para un mejor control. A pesar de que en las jaulas de oxígeno se pueden alcanzar concentraciones de 60%, normalmente se mantenían entre 40-50% (Burkitt y Davis 2012; Silvestein y Hopper 2015).



Figura 21. Jaulas de oxígeno del ICU de NCSU-VTH. El paciente se puede monitorear fácilmente mediante observación a través del vidrio y por el monitor colocado sobre la jaula.

Las jaulas de oxígeno son una excelente opción a largo plazo porque no requieren aplicación manual del oxígeno, pero permiten observación completa del paciente y que este se posicione de manera cómoda. Algunas desventajas son que, si se trata de perros grandes, estos se pueden sobrecalentar si la temperatura no se mantiene a menos de 22° C y se desperdicia oxígeno y se disminuye su concentración cada vez que hay que abrirla. Aunque se ha descrito la falta de acceso directo al paciente como una desventaja, el uso de monitoreo continuo con oximetría de pulso, presión sanguínea y ECG permiten la monitorización del paciente a través de las puertas de plexiglás. Esto último fue claramente observado en NCSU-VTH, en donde la monitorización del paciente era bastante efectiva con los monitores colocados fuera de la jaula (Figura 19) (Burkitt y Davis 2012; Silvestein y Hopper 2015).

También se llevaron a cabo otros procedimientos como colocación de tubos nasogástricos y de esofagostomía en pacientes que no podían o no querían comer por voluntad propia para mantenerlos correctamente alimentados. La colocación de tubos de esofagostomía ya fue descrita en la sección 3.2.3. Los tubos nasogástricos son tubos de silicona o poliuretano que se introducen en el aspecto ventromedial de la cavidad nasal del animal y se insertan delicadamente en dirección caudoventral medial hasta alcanzar el fundus del estómago, con el fin de proveer dietas líquidas únicamente. Los tubos nasogástricos fueron colocados en pacientes que requerían alimentación asistida a corto plazo (Burkitt y Davis 2012).

En un paciente canino macho del ICU fue necesaria la colocación de un catéter uretral permanente para descompresión o vaciamiento de la vejiga urinaria ya que se encontraba tetraparésico a causa de un trauma y salir a orinar con ayuda era doloroso.

El sistema de recolección de orina consistía en bolsas comerciales especialmente fabricadas para eso (Figura 22A) y siempre estaban rotuladas y se anotaba constantemente el volumen producido evitando la contaminación de la bolsa en los sitios de conexión con los tubos de extensión o los catéteres, además, la bolsa no era colocada en el piso nunca (Figura 22B). La limpieza de los catéteres se realizaba cada ocho horas con guantes de examen y consistía en limpiar el catéter, área cercana al catéter y enjuague del prepucio y la vulva con clorhexidina (Drobatz et al. 2019)

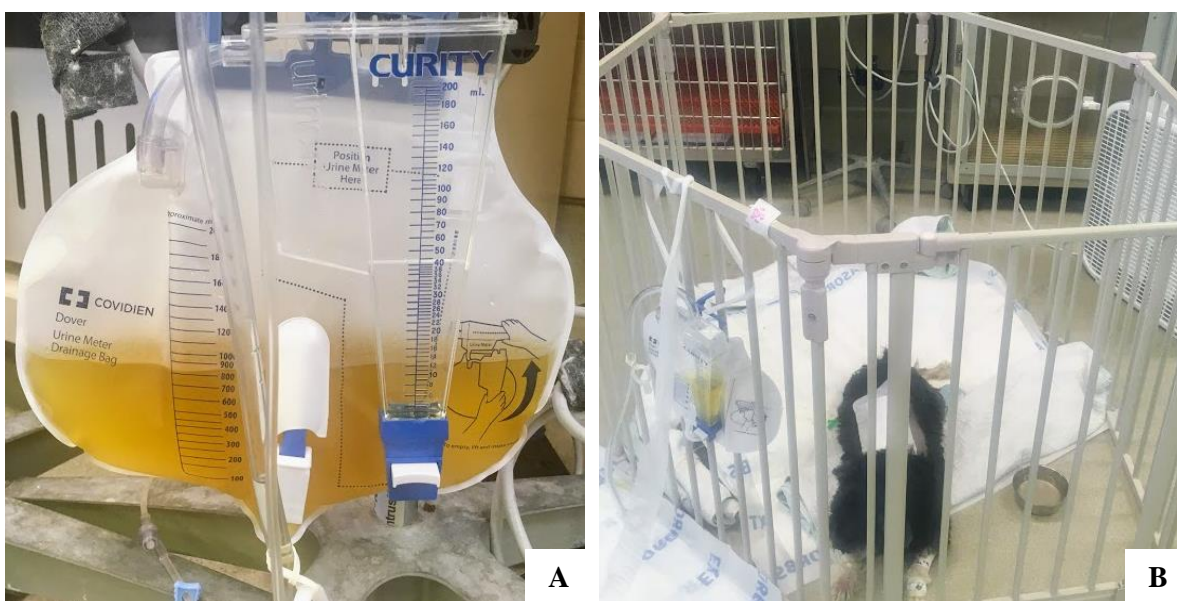


Figura 22. A. Bolsa de recolección de orina utilizada en el ICU de NCSU-VTH. B. La bolsa de recolección orina nunca se colocaba en el piso sino aproximadamente a nivel del paciente.

El objetivo primario de una sala de cuidados intensivos es proveer un alto nivel de cuidado continuo para el paciente, de manera que la monitorización diaria de estos es un elemento primordial en el ICU. La monitorización cercana y precisa del paciente crítico es esencial para determinar la efectividad de cualquier tratamiento y evaluar el grado de mejoría en la condición. De igual manera, se pueden detectar cambios que indican deterioro, lo que permite intervención oportuna para prevenir una crisis. Existen tres principales categorías para la monitorización de los pacientes: examen físico, clínico patológico y basado en dispositivos (Burkitt y Davis 2012; Aldridge y O'Dwyer 2013; Battaglia y Steele 2016).

Durante los últimos años, se han desarrollado dispositivos de monitorización más avanzados y se han utilizado de forma más común en la medicina veterinaria. Esta última categoría de monitorización ayuda al clínico y al equipo de técnicos a obtener una visión más clara de cómo un paciente está respondiendo al tratamiento y ayudan a proveer un mayor

nivel de cuidados a los pacientes. En el ICU se utilizaban distintos dispositivos de acuerdo con las diversas condiciones que presentaban los pacientes (Battaglia y Steele 2016).

La oximetría de pulso se usaba en pacientes con riesgo de hipoxemia, por ejemplo, con disnea, taquipnea u otras afecciones respiratorias, trauma y con terapia de oxígeno. Este se colocaba en zonas como la lengua, la base de las orejas, el prepucio y la vulva. La presión sanguínea era un punto muy importante dentro de la evaluación diaria de todos los pacientes en el ICU, especialmente en aquellos con enfermedades cardíacas, shock y con enfermedades primarias asociadas a hipertensión como insuficiencia renal crónica, ya que provee información valiosa sobre la perfusión tisular y la función cardiovascular general. Este parámetro se obtenía a través de métodos indirectos no invasivos como dispositivos oscilométricos o un detector de flujo ultrasonográfico Doppler (Battaglia y Steel 2016).

Una gran cantidad de pacientes en el ICU fueron monitoreados con electrocardiografía (ECG). Estos son muy importantes en el ER y en el ICU como herramientas diagnósticas y de monitorización ya que la función cardíaca se puede ver afectada por muchas condiciones que no son enfermedades cardíacas primarias. El ECG se utilizó para monitorear pacientes con trauma, especialmente de la cavidad torácica, shock, enfermedades pulmonares y cardíacas, pacientes anestesiados y arritmias auscultadas. En la mayoría de los pacientes se usaban equipos de ECG estándar, pero en otros, para no limitar su movilidad, se usaban unidades de telemetría, las cuales se unían al cuerpo del paciente en una zona específica y transmitían de forma inalámbrica señales de ECG a monitores colocado alrededor (Battaglia y Steele 2016).

Los monitores multiparámetros fueron ampliamente utilizados en muchos animales en el ICU para monitorear todos los parámetros mencionados anteriormente. La mayoría incluían ECG, presión sanguínea no invasiva, temperatura, oximetría de pulso, frecuencia cardíaca y respiratoria, sin embargo, a pesar de que estos monitores fueron sumamente utilizados y proveían información de un vistazo acerca de muchos sistemas en una sola pantalla, no reemplazaba mediciones más precisas y seguras de algunos de los parámetros en los pacientes más críticos, obtenidas por dispositivos separados y más especializados.

La evaluación ultrasonográfica AFAST y TFAST también es una herramienta invaluable en el ICU como método de monitorización para pacientes con efusiones abdominales y torácicas respectivamente. En NCSU-VTH se usaron exámenes FAST seriados en estos pacientes para detectar acumulaciones atrasadas de fluido y para monitorear la progresión o resolución de las acumulaciones de fluido a lo largo del tiempo. Adicionalmente a la evaluación de los parámetros pertinentes al proceso de enfermedad primario, la evaluación diaria incluía la vigilancia de nuevos problemas, ya que una de las causas más comunes de morbilidad y mortalidad en el ICU es disfunción fisiológica progresiva de sistemas orgánicos remotos al sitio de enfermedad primaria (Silverstein y Hopper 2015; Drobatz et al. 2019).

La información más útil de la monitorización se obtiene mediante la observación de una tendencia en los parámetros monitoreados, en lugar de una sola medición. Con el fin de facilitar la observación de una tendencia, fue sumamente importante utilizar una tabla o una

hoja de registro para documentar cada parámetro medido a intervalos específicos. Cuáles parámetros eran monitoreado y su frecuencia de monitorización dependía de la severidad del problema y el riesgo de deterioro percibido. No en todos los pacientes se repetían mediciones de todos los parámetros, ya que esto exige mucho tiempo y recursos, sino que se seleccionaba el grupo de parámetros más importantes dependiendo de cada caso, que se registraban diariamente o varias veces al día (Aldridge y O'Dwyer 2013).

Como se mencionó previamente, la documentación de todos los resultados y hallazgos de las examinaciones es una parte esencial del cuidado completo del paciente. Sin un registro estandarizado, el monitoreo no es útil y puede guiar a conclusiones erróneas. Los registros para pacientes del ICU se llevaban a cabo en hojas de flujo, donde se documentaban los resultados de los procedimientos diagnósticos y la monitorización, así como los tratamientos de cada paciente. En NCSU-VTH la hoja de flujo incluía apartados separados de signos vitales, monitorización, terapia de fluidos, tratamientos, dieta y datos de laboratorio (Figura 23) (Burkitt y Davis 2012).

Frequency	Change	Parameter	10:00	11:00	12:00	13:00	14:00	15:00	16:00	17:00	18:00	19:00	20:00	21:00	22:00	23:00	24:00	1:00	2:00	3:00	4:00	5:00	6:00	7:00
		Temperature Alert # < OR >																						
		Pulse Alert # < OR >																						
		Respiration Alert # < OR >																						
		MM and CRT Alert #																						
		Attitude Alert #																						
		Pain Score Alert if = 3 or 4																						
		Weight																						
		Walk																						
		Blood Pressure: Cuff Size Location																						
		Urine output																						
		Other fluid loss																						
TREATMENTS																								
		Water																						
		Food																						
		Appetite (Good Fair Poor None)																						
		PCV																						
		TS																						
		Glucose																						
		BUN																						
		Other																						

Figura 23. Hoja de flujo utilizada en el ICU de NCSU-VTH para el cuidado diario de los pacientes críticos.

Como último aspecto del cuidado diario de los pacientes en el ICU, pero no menos relevante, era el de enfermería. Los pacientes en decúbito permanente eran volteados de lado cada 4-6 horas y los puntos de presión sobre protuberancias óseas eran evaluados para prevenir úlceras por decúbito. Humedad por orina, heces u otros fluidos eran identificados de forma temprana para prevenir lesiones en la piel. El confort de los pacientes también era evaluado constantemente, de manera que siempre tenían camas muy cómodas y limpias. Los enfermeros del ICU eran los encargados principales de la alimentación y paseos de los animales en conjunto con los estudiantes.

4. CONCLUSIONES

1. La cirugía de tejidos blandos, emergencias y cuidados críticos constituyen áreas de la medicina veterinaria sumamente complejas y retadoras. La pasantía en NSU-VTH y KSU-VHC permitió adquirir conocimientos teóricos mucho más amplios, profundos y completos, así como las destrezas prácticas necesarias para desarrollarse exitosamente en estos campos a través de más de 320 horas de observación en el manejo integral de 122 casos de ambos servicios, 12 charlas de emergencias y la práctica de 11 técnicas distintas de emergencias y cuidados críticos en especies menores.
2. La rotación en los servicios de Cirugía de Tejidos Blandos hizo posible obtener nuevos conocimientos y mejorar significativamente las habilidades relacionadas al abordaje diagnóstico y terapéutico de nivel superior de diversas condiciones quirúrgicas de tejidos blandos.
3. Las rondas de los servicios de Cirugía de Tejidos Blandos y Emergencias y Cuidados Críticos permitieron, en primer lugar, identificar la importancia del abordaje integral de estos casos para obtener un resultado positivo y, en segundo lugar, aprender a desarrollar un plan definido en conjunto con todo el equipo médico, para lo que es esencial considerar y discutir todas las variables que podrían afectar el resultado final del paciente, tomando en cuenta sus posibles complicaciones y el pronóstico del paciente.
4. En el curso teórico-práctico de ECC se aprendió sobre signos clínicos, procedimientos diagnósticos, de estabilización y terapéuticos de múltiples tipos de emergencias y se practicaron repetidas veces diversas técnicas de emergencias y cuidados críticos en especies menores, brindando las herramientas y destrezas necesarias para un adecuado manejo de emergencias y de pacientes críticos en la práctica profesional.
5. La rotación en el ER y ICU hizo posible obtener nuevos conocimientos y mejorar significativamente las habilidades relacionadas al abordaje diagnóstico y terapéutico de nivel superior de diversas condiciones de emergencia y cuidado crítico.

5. RECOMENDACIONES

A la Escuela de Medicina Veterinaria (EMV) de la Universidad Nacional (UNA):

- Enriquecer el contenido de los cursos referentes a Especies Menores no solo en las clases magistrales para incluir más temas sobre manejo integral de emergencias y pacientes críticos, sino también diseñar y llevar a cabo más laboratorios prácticos en donde se simulen, con el uso de cadáveres, técnicas de emergencias y cuidados críticos como las descritas en este informe.
- Con respecto al curso de Cirugía de Especies Menores, se recomienda que se dé un enfoque más completo e integral de los temas abarcados y realizar más laboratorios prácticos con cadáveres, así como permitir al estudiante involucrarse más en las cirugías en animales vivos. Si no es posible durante el curso, se recomienda organizar con los estudiantes interesados talleres extracurriculares o actividades similares.

Al Hospital de Especies Menores y Silvestres de la Universidad Nacional (HEMS):

- Mejorar la organización del proceso de admisión de pacientes, promoviendo la presentación y discusión breve de los casos con un médico a cargo de manera similar a lo descrito en este informe, con el fin de establecer un plan básico que puedan seguir en conjunto el estudiante y el médico y modificar oportunamente.
- Mejorar la calidad y el funcionamiento de las rondas. Se recomienda realizar dos rondas diarias e incentivar al estudiante a presentar los casos de manera formal y correcta. Además, discutir los casos entre todos los estudiantes y médicos que estén presentes con el objetivo de enriquecer el proceso de aprendizaje.
- Mejorar la técnica aséptica en los casos quirúrgicos durante las tres fases operatorias, así como el mantenimiento de la limpieza y la esterilidad del quirófano y los instrumentos quirúrgicos, con el fin de reducir la prevalencia de infecciones de heridas quirúrgicas.
- Con el fin de que los estudiantes de Internado Rotatorio aprendan mucho más sobre las técnicas quirúrgicas que observan, se recomienda asignarles la preparación de un reporte de cirugía (Anexo 2).
- Establecer protocolos para el manejo de pacientes de emergencia y cuidados críticos y diseñar hojas de flujo como la mostrada en este informe. Designar al menos un área pequeña separada para los pacientes críticos y establecer cuidados más intensivos en conjunto con los estudiantes encargados.
- Mejorar el registro y la documentación de toda la información concerniente a los pacientes, principalmente el manejo y orden de los expedientes físicos y digitales (Anexo 1). Así mismo, establecer el uso de un reporte de salida (Anexo 3) y citas de seguimiento o revisiones en pacientes que así lo requieran.
- Fomentar una mejor comunicación con los propietarios de los animales internados e involucrarlos más en el avance y evolución del caso, así como aumentar la frecuencia de actualizaciones del estado de sus mascotas. Todas estas comunicaciones deben quedar registradas también en el expediente.

A los estudiantes actuales de la carrera de Medicina Veterinaria:

- Durante la carrera, buscar alternativas para el aprendizaje continuo y promover entre los mismos estudiantes la organización de actividades extracurriculares para profundizar en temas y prácticas que a causa de disponibilidad de tiempo no se cubren de la mejor manera en el plan de estudios.
- Ya sea como modalidad de Trabajo Final de Graduación u otro motivo, aprovechar al máximo las oportunidades que ofrece la EMV y la UNA para realizar este tipo de pasantías internacionales, ya que es una experiencia sumamente enriquecedora y motivante a nivel académico, profesional y personal y amplían la perspectiva de la calidad de medicina veterinaria a la que se debe aspirar.

A los médicos veterinarios de Costa Rica:

- Se recomienda buscar la especialización o al menos perseguir la capacitación a nivel nacional e internacional en un área específica a la que se encuentre más afín y capaz dentro de la medicina veterinaria de especies menores con el propósito de mejorar la calidad de medicina que se ofrece a los pequeños animales y que en un futuro sea una realidad la posibilidad de referir entre departamentos o centros médicos especializados.
- Siempre buscar la manera de aportar para el mejoramiento del centro médico veterinario en el que se labora, no solamente relativo a la atención médica sino también de bienestar animal, teniendo presente que los pacientes se merecen, además de los mejores cuidados médicos, el trato más gentil ya que ellos son el motivo central de nuestro trabajo y la razón de existir de nuestra profesión.

6. REFERENCIAS BIBLIOGRÁFICAS

- Aldridge P, O'Dwyer L. 2013. Practical emergency and critical care veterinary nursing. West Sussex (Reino Unido): Wiley-Blackwell. 217 p.
- Battaglia AM, Steele AM, editores. 2016. Small animal emergency and critical care for veterinary technicians. 3. ed. Missouri (MO): Elsevier. 539 p.
- Bianco D, Armstrong PJ, RJ Washabau. 2007. Treatment of severe immune-mediated thrombocytopenia with human IV immunoglobulin in 5 dogs. J Vet Intern Med [Internet]. [citado el 31 de marzo del 2020]; 21 (4): 694-699. Disponible en <https://onlinelibrary.wiley.com/doi/pdf/10.1111/j.1939-1676.2007.tb03010.x> doi 10.1892/0891-6640(2007)21[694:tositw]2.0.co;2
- Burkitt JM, Davis H, editores. 2012. Advanced monitoring and procedures for small animals' emergency and critical care. West Sussex (Reino Unido): Wiley-Blackwell. 871 p.
- Burrington B. [Internet]. 2014. Changing times, changing technology : veterinary medicine over the years. Vermont (VT): Veremedy LLC; [citado el 18 de setiembre del 2018]. Disponible en: <http://veremedy.com/2225/changing-times-changing-technology-veterinary-medicine-over-the-years/>
- Byron CR. 2015. Specialty grand challenge in veterinary surgery and anesthesiology. Front Vet Sci [Internet]. [citado el 20 de noviembre de 2018]; 2 (19): 1-4. Disponible en: <https://www.ncbi.nlm.nih.gov/pmc/articles/PMC4672193/pdf/fvets-02-00019.pdf> doi: 10.3389/fvets.2015.00019
- Campoy L, Read MR, editores. 2013. Small animal regional anesthesia and analgesia. Iowa (IA): ISUP. 288 p.
- Carrillo JM, editor. 2006. Maniobras útiles en medicina de urgencias. Buenos Aires: Inter-Médica. 115 p.
- [CVM] College of Veterinary Medicine. [Internet]. 2018. North Carolina (NC): North Carolina State University. [citado el 23 de diciembre del 2018]. Disponible en: <https://cvm.ncsu.edu/nc-state-vet-hospital/small-animal/>
- Davis Veterinary Specialists. [Internet]. 2018. Soft tissue surgery. Hertfordshire (Reino Unido): Davis The Veterinary Specialists. [citado 1 de diciembre de 2018]. Disponible en: <https://vetspecialists.co.uk/services/soft-tissue/>
- Dethioux F, Goy-Thollot I, editores. 2008. Selected topics in canine and feline emergency medicine. Paris: Aniwa S.A.S. 207 p.
- Drobatz KJ, Hopper K, Rozanski E, Silverstein DC, editores. 2019. Textbook of small animal emergency. New Jersey (NJ): John Wiley and Sons. 1339 p.

- Dugdale A. 2010. *Veterinary anesthesia : principles to practice*. West Sussex (Reino Unido): Blackwell. 392 p.
- Ford RB, Mazzaferro EM, editores. 2012 *Kirk and Bistner's handbook of veterinary procedures and emergency treatment*. 9. ed. Missouri (MO): Elsevier Saunders. 767 p.
- Fossum TW. 2019. *Small animal surgery*. 5. ed. Philadelphia (PA): Elsevier. 1568 p.
- Gaynor JS, Muir III WW. 2015. *Handbook of veterinary pain management*. 3. ed. Missouri (MO): Elsevier Mosby. 620 p.
- Grimm KA, Lamont LA, Tranquilli WJ, Greene SA, Robertson SA, editores. 2015. *Veterinary anesthesia and analgesia*. 5. ed. Iowa (IA): John Wiley & Sons. 1061 p.
- Hackett TB, Mazzaferro EM. 2012. *Veterinary emergency and critical care procedures*. 2. ed. West Sussex (Reino Unido): John Wiley & Sons. 278 p.
- Hamel PE, Berry CR. 2018. Sonography assessment : overview of AFAST and TFAST. *Today's Veterinary Practice* [Internet]. [citado el 16 de febrero del 2020]; 8 (6): 57-67. Disponible en <https://todaysveterinarypractice.com/sonography-assessment-overview-of-afast-and-tfast/#>
- Howe LM, Boothe HW. 2015. Soft tissue surgery : a rapidly evolving field. *Vet Clin Small Anim* [Internet]. [citado el 18 de setiembre del 2018]; 45 (3): 9-10. Disponible en: [https://www.vetsmall.theclinics.com/article/S0195-5616\(15\)00034-0/fulltext](https://www.vetsmall.theclinics.com/article/S0195-5616(15)00034-0/fulltext)
doi: 10.1016/j.cvsm.2015.02.011
- Jasani S. 2011. *Small animal emergency medicine*. Missouri (MO): Saunders Elsevier. 313 p.
- King L, Boag A, editores. 2007. *BSAVA Manual of canine and feline emergency and critical care*. 2. ed. Gloucester (Reino Unido): British Small Animal Veterinary Association. 397 p.
- Kirkby KA, Wheeler JL, Farese JP, Ellison GW, Bacon NJ, Sereda CW, Lewis DD. Surgical views : vacuum-assisted wound closure : clinical applications. *Compend Contin Educ Pract Vet* [Internet]. [citado el 31 de enero del 2020]; 32 (3): E1-E6. Disponible en: <https://www.vetfolio.com/learn/article/surgical-views-vacuum-assisted-wound-closure-clinical-applications>
- Kudnig ST, Seguin B, editors. 2012. *Veterinary surgical oncology*. West Sussex (Reino Unido): John Wiley & Sons. 604 p.
- Macintire DK, Drobatz KJ, Haskins SC, Saxon WD. 2012. 2. ed. *Manual of small animal emergency and critical care medicine*. Iowa (IA): John Wiley & Sons. 690 p.

- Mahler S, Williams G. 2005. Preservation of the fistula for reconstruction of the anal canal and the anus in atresia ani and rectovestibular fistula un 2 dogs. *Veterinary Surgery*; 34; 148-152. doi:10.1111/j.1532-950X.2005.00024.x
- Mann FA, Constantinescu GM, Yoon HG. 2011. *Fundamentals of small animal surgery*. West Sussex (Reino Unido): Wiley-Blackwell. 429 p.
- Marks SL, Kook PH, Papich MG, Tolbert MK, Willard MD. 2018. ACVIM consensus statement : support for rational administration of gastrointestinal protectants to dogs and cats. *J Vet Intern Med [Internet]*. [citado el 5 de mayo del 2020]; 32 (6): 1823-1840. Disponible en <https://www.ncbi.nlm.nih.gov/pmc/articles/PMC6271318/> doi 10.1111/jvim.15337
- Matthews KA. 2017. *Emergency and critical care medicine : an essential component of all specialties and practices*. *Front Vet Sci [Internet]*. [citado el 30 de noviembre de 2018]; 4 (165): 1-3. Disponible en: <https://www.ncbi.nlm.nih.gov/pmc/articles/PMC5642140/pdf/fvets-04-00165.pdf> doi: 10.3389/fvets.2017.00165
- McMichael M, editor. 2014. *Handbook of canine and feline emergency protocols*. 2. ed. Iowa (IA): John Wiley & Sons. 291 p.
- Monnet E, editor. 2013. *Small animal soft tissue surgery*. Iowa (IA): Wiley-Blackwell. 849 p.
- Moore AH, Ragni RA, editores. 2012. *Clinical manual of small animal endosurgery*. West Sussex (Reino Unido): Blackwell. 321 p.
- Roberts J, Marks SL. 2003. How to place a chest tube. *Clinician's Brief [Internet]*. [citado el 8 de abril del 2020]; Abril 2003: 9-11. Disponible en <https://files.brief.vet/migration/article/992/howtoplaceachesttube-992-article.pdf>
- Rozanski EA, Rush JE. 2007. *A color handbook of small animal emergency and critical care medicine*. Londres: Manson. 304 p.
- Silverstein DC, Hopper K, editores. 2015. *Small animal critical care*. 2. ed. Missouri (MO): Elsevier Saunder. 1130 p.
- Slatter D, editor. 2003. *Textbook of small animal surgery*. 3. ed. Philadelphia (PA): Elsevier Science. 1286 p.
- Tear M, editor. 2012. *Small animal surgical nursing*. 2. ed. Missouri (MO): Elsevier Mosby. 336 p.
- Tobias KM, Johnston SA, editores. 2018. *Veterinary surgery small animal*. Missouri (MO): Elsevier Saunders. 2128 p.

- [VHC] Veterinary Health Center. [Internet]. 2016. Kansas (KS): Kansas State University. [citado el 5 de enero del 2019]. Disponible en: <http://www.vet.k-state.edu/vhc/services/small/>
- Weisse C, Berent A, editores. 2015. *Veterinary image-guided interventions*. Iowa (IA): John Wiley & Sons. 666 p.
- Williams JM, Niles JD, editores. 2015. *BSAVA Manual of abdominal surgery*. 2. ed. Gloucester (Reino Unido): British Small Animal Veterinary Association. 384 p.
- Wingfield WE, editor. 2001. *Veterinary emergency medicine secrets*. 2. ed. Philadelphia (PA): Hanley y Belfus Medical Publishers. 504 p.

7. ANEXOS

Anexo 1. Sección del expediente digital de un paciente del servicio de Emergencias y Cuidados Críticos de NCSU-VTH, almacenado en el sistema de cómputo VHApps.

235540	JACK BARNES	04/16/19	04/16/19	SARAH MUSULIN	FACULTY	ALYS REINHARDT	RESIDENT
Problem: ER CASE SUMMARY							
<p>CASE SUMMARY History: Jack, a 13 year old male castrated Cocker Spaniel, was presented for evaluation of a low red blood cell count following trauma. Jack was hit by a car on 4/14/19. The owners were present for the event and said it appeared that he rolled underneath the car and was not run over by the tire. They saw him come out of the backside of the car and was walking. At the time, he was bleeding from around his nostrils and/or mouth and he was sneezing small blood clots. No coughing, vomiting or difficulty breathing was observed at that time. When he came into the house he was walking normally and then jumped off the couch. After jumping off the couch, he was then very weak in the hind end and was not walking. The owners then put him to bed and around 2:00-3:00 am bleeding from the nose appeared to stop. On 4/15/19, Jack was taken to his primary veterinarian for evaluation. He still appeared weak in the hindlimbs and was non-ambulatory at this time. At that time, radiographs and blood work were performed. Radiographs did not show any fractures or effusion. CBC showed a leukocytosis (61k WBC), neutrophilia (51k), a mild anemia (HCT 36.9%) and thrombocytosis (1137 k PLT). Chemistry showed an increased BUN (35 mg/dL) and normal ALB (3.3 g/dL) and Glob (3.5 g/dL). Jack was ambulatory in hospital and urinating normally. He was hospitalized with intravenous fluids, buprenorphine, and enrofloxacin. On 4/16/19, Jack appeared weaker and blood work revealed a decrease in his red blood cell count (PCV 37% \uparrow 20%). His leukocytosis had improved (WBC 29k, Neut 25k). He was then referred for blood transfusion and further diagnostics. Five years ago, Jack was diagnosed with a CCL tear and started on medications (unknown leg), which improved with medical management. Shortly after this diagnosis, he was started on aspirin 81mg once daily (AM). Since then he has not had any limping. Historically, Jack has been a very healthy and energetic dog. His last dose of aspirin was 4/14/19 AM. Presenting Physical Exam: Weight: 11.8 kg BCS: 7/9 T: 102.2 F P: 170 bpm R: 36 brpm MMs/CRT: pale pink/ < 2 sec Pain Score: 1/4 on lumbar palpation Attitude: QAR EENT: Corneas clear OU, lenticular sclerosis OU, clear ocular discharge OU, bilateral nasal swelling, fracture of left maxillary canine, draining tract on mucosa dorsal to L maxillary canine. PLN: Peripheral lymph nodes palpate normal in size and symmetrical CV/R: No overt murmur, regular rhythm, pulses strong and synchronous, increased lung sounds bilaterally, GI/GU: Comfortable on abdominal palpation, no masses or organomegaly palpated MSK: Grossly normal musculature, ambulatory stiff gait, limping on the left hind limb, no pain on long bone palpation, painful on extension of the left hip, bilateral cranial drawer and tibial thrust NEURO: Normal mentation, normal cranial nerves, ambulatory, normal CPs, painful on lumbar palpation INTEG: Grossly normal Rectal: Structurally normal, melena Diagnostics: (4/16/19) 1. PCV 19% TS 7 g/dL, BG 193 mg/dL, AZO 15-26 (4/16) 2. BP 192/151 (157) mmHg 3. Blood type: DEA positive 4. CBC: WBC 31 k, Seg 27 k, 317 bands, slight toxicity, PCV 19% PP 6.5, PLT 932, 31k reticulocytes 5. Chemistry: Alb 2.9, Glob 2.9, tbili <0.2 6. Coagulation Panel: PT 9.8, PTT 19, Dimer <135, PLT 932 k, fibrinogen 709 7. AFAST/TFAST: No effusion (4/17/19) 1. CBC: WBC: 26.35, Seg 19.236k, Bands: 1.318, Mono: 1.845, Eos:1.318 HCT: 26.7, PLT: 885 2. CT: L maxillary canine avulsion with associated maxillary slab fractures, fractures of nasal and sinus bones, left sided lymphadenopathy (likely reactive), hematoma near left jugular vein; hemorrhage +/- infectious debris in left nasal and sinus cavities (4/18/19) 1. CBC:WBC: 35.5, Seg 27.534k, Bands: 2.118, Mono: 1.765, Eos:1.765 HCT: 27.4, PLT: 879, reticulocytes: 42000 a. Saline agglutination: negative 2. Chemistry panel: results within normal limits</p>							
Problem: ER CASE SUMMARY							
<p>Diagnoses: 1. Left maxillary incisor avulsion - extraction 4/17/19 2. Left nasal and sinus fractures with associated hemorrhage and secondary infection 3. Anemia - suspected hemorrhage secondary to nasal cavity trauma and gastrointestinal hemorrhage 4. Melena, increased BUN - suspected gastrointestinal hemorrhage secondary to chronic aspirin use and gastrointestinal insult from trauma 5. Agglutination positive 4/16 - suspect spurious finding 6. Lumbar pain and hindlimb weakness 7. Bilateral cranial cruciate ligament ruptures Treatments in Hospital: 1. 0.45% NaCl @ 40mL/kg/d 2,</p>							

Anexo 2. Reporte de cirugía de un paciente del servicio de Cirugía de Tejidos Blandos de NCSU-VTH.

Surgeon: Dr.Kyle Mathews
 House Officers: Dr. Adam Eby
 Student: Kassie Martinez
 Patient: Tiger Mendoza
 Patient Number: 228095
 Date: 3/20/19

SURGICAL PROCEDURE:

Mass removal via wide resection (left shoulder and right hip)

DESCRIPTION:

The patient was placed in left lateral recumbency and aseptically prepped. The mass on the right lateral hip was identified and using a sterile marker, 1.5 cm x 1.0 cm margins were marked around the mass resulting in an ellipse. A #10 blade was used to cut through the skin around the lateral outer edge of the marked margins. Subcutaneous dissection was continued down to the level of fasciae using electrocautery. The margins of the mass were sandwiched together using 3-0 PDS. The remainder of the resected tissue was removed using electrocautery. Hemostasis was achieved throughout the mass removal using monopolar electrocautery and digital pressure. The incision site was closed in 3 layers. The subcutaneous layer was closed with 2-0 PDS in a buried simple interrupted pattern. The subcuticular layer was closed with an intradermal pattern using 3-0 Monocryl. The skin was closed with interrupted cruciate sutures using 3-0 Prolene.

The patient was re-positioned into right lateral recumbency and aseptically prepped. The mass on the distolateral aspect of the left shoulder was identified and using a sterile marker, 4 cm x 3 cm margins were marked around the mass resulting in an ellipse. A #10 blade was used to cut through the skin around the lateral outer edge of the marked margins. Subcutaneous dissection was continued down to the level of fascia using electrocautery. The margins of the mass were sandwiched together using 3-0 PDS. The remainder of the resected tissue was removed using electrocautery. Hemostasis was achieved throughout the mass removal using monopolar electrocautery and digital pressure. The incision site was closed in 3 layers. The surrounding fasciae and subcutaneous tissue was closed with 0 PDS in a buried simple interrupted pattern. The subcuticular layer was closed with an intradermal pattern using 3-0 Monocryl. The skin was closed with interrupted cruciate sutures using 3-0 Prolene.

Prior to closure, underlying fascia and subcutaneous tissues were infused with 10 mls of Bupivacaine.

The patient was recovered from anesthesia without complication. The masses were submitted for histopathology to assess surgical margins.

Anexo 3. Reporte de salida o instrucciones de dada de alta de un paciente del servicio de Cirugía de Tejidos Blandos de KSU-VHC.

**Veterinary Health Center
at Kansas State University**
Mosier Hall
1800 Denison Ave
Manhattan, KS 66506
Small Animal: 785 532-5690
Large Animal: 785 532-5700
www.vet.k-state.edu/vhc

Discharge instructions for: **SUGAR** Case Number: **133715**

Species: **Feline** Breed: **Domestic Short Hair** Age: **1 y 1 m** Sex: **Female Spay** Weight: **2.17 Kg**

Admission Date: **05/14/19** Discharge Date: **05/17/19**

Cynthia Mcmillin Dr.
2220 Ottawa
Leavenworth, KS 66048

Phone:
Fax:

DIAGNOSIS

I. Suspect Nasopharyngeal Polyp

SUMMARY:
Sugar presented to the KSU VHC Soft Tissue Surgery service on 5/16/19 for a suspected nasopharyngeal polyp obstructing her upper airway. On physical exam, stertorous open mouth breathing was noted and Sugar would occasionally cough. Bloodwork was performed (CBC and chemistry) which showed a mild anemia and slightly low protein. She was also noted to have a persistently elevated temperature. Sugar was anesthetized and a large mass was noted in her nasopharynx obstructing her airway. A CT scan was performed and the mass appeared to be a nasopharyngeal polyp. The following day (5/16), Sugar was anesthetized again and the mass was removed by grasping its base and pulling it out of her nasopharynx. A blood typing test was also performed and Sugar was found to be blood type A. After surgery, Sugar has recovered well. She is eating normally and has normal respiratory rate and effort.

Please follow the instructions below to aid in Sugar's recovery:

INSTRUCTIONS:

1. **ACTIVITY:**
 - Sugar can return to her normal activity level.
2. **MEDICATIONS:**
 - None
3. **RECHECK:**
4.
 - Please make a recheck appointment in 14 days for an assessment of Sugar's overall health and a recheck of her temperature. This can be performed at KSU or at your regular veterinarian.
5. **MONITORING/OTHER:**
 - If Sugar is not eating, is vomiting, regurgitating, lethargic, depressed, has diarrhea, dark/fatty stools, or has any other abnormalities, please call KSU VHC as soon as possible.
 - Sugar may still have occasional wet sounds while breathing for the next 3-5 days as her nasal passages clear of muc. If this persists longer, or if Sugar is ever having any difficulties breathing (increased effort while breathing, open mouth breathing, a respiratory rate of greater than 60 breaths in a minute, or purple coloration to the tongue or gums), please seek veterinary care immediately.
6. **TEST RESULTS:**
 - Sugar's biopsy results are still pending. If we have not called you in 7 days, then please call Dr. Upchurch. Additional recommendations will be made based upon the results.
 - As discussed, if this is a nasopharyngeal polyp, as expected, there is a 10% chance that it may recur with time. If you notice a recurrence of the same signs in the future, please consult with us about the next steps for Sugar.

Thank you for choosing Veterinary Health Center at Kansas State University to provide treatment for . has been a pleasure to work with! If you have any questions or concerns, please call KSU VHC at (785) 532-5690

