

**Universidad Nacional
Facultad de Ciencias de la Salud
Escuela de Medicina Veterinaria**

**Cirugía abdominal y torácica en pequeñas especies
y su relación con los hallazgos obtenidos mediante
imágenes diagnósticas pre quirúrgicas en el
Hospital Veterinario de la
Facultad de Medicina Veterinaria y Zootecnia de la
Universidad de São Paulo, Brasil**

Modalidad: Pasantía

**Trabajo Final de Graduación
para optar por el Grado Académico de
Licenciatura en Medicina Veterinaria**

Freddy José Gutiérrez Quirós

Campus Presbítero Benjamín Núñez

2013

APROBACIÓN DEL TRIBUNAL EXAMINADOR

Dr. Rafael Vindas Bolaños

Vicedecano _____

Dra. Laura Castro Ramírez

Directora _____

Dr. Mauricio Jiménez Soto

Tutor _____

Dra. Andréia Passos Pequeno

Lectora _____

Dra. Tahiana Vargas Jiménez

Lectora _____

Fecha: _____

DEDICATORIA

A mis papás, Freddy y Ana Lorena, por su confianza, su empuje y su ejemplo. Porque ellos son responsables de todos mis logros; gracias a ellos estoy donde estoy, y soy lo que soy. Por ser padres ejemplares, compañeros de batalla, motivo de orgullo y modelos a seguir.

A Bell, el amor de mi vida, mi compañera, mi salvavidas, mi impulso y mi motivación. Por ayudarme a superar, a avanzar y a salir adelante. Por compartir, de la mano, su vida conmigo. Por ser mi mejor amiga para el resto de la vida.

A mis hermanos, Adrián y Mónica, por el apoyo, el cariño y el respeto. Por entender que cuando yo estudiaba la casa tenía que estar en absoluto silencio. Para que este trabajo sea un ejemplo de que las cosas con esfuerzo y dedicación se pueden lograr, y para que sus vidas estén llenas de éxitos.

A mis abuelos, Freddy y Ricardo, que fueron parte esencial de mi formación académica, desearía haberles podido entregar este documento en sus manos, pero el tiempo nos ganó.

Por último y no menos importante, a mis pacientes...

AGRADECIMIENTOS

A la Universidad Nacional, su Escuela de Medicina Veterinaria y su personal docente y académico.

Al Dr. Mauricio Jiménez, a la Dra. Andréia Passos y a la Dra. Tahiana Vargas.

A mis compañeros de carrera y todas las amistades que surgieron a lo largo del camino.

Al Dr. Anderson Machado y el personal de su clínica veterinaria.

A la Universidad de São Paulo (USP), su Facultad de Medicina Veterinaria y Zootecnia (FMVZ) su Hospital Veterinario y todo el personal médico, docente y administrativo que me recibió calurosamente, me abrió las puertas de sus instalaciones y su educación.

A Isabela Furegatti, Coordinadora de la Comisión de Cooperación Internacional Sectorial de la FMVZ-USP por el enorme e invaluable apoyo que me brindó, inmensamente agradecido.

A Paula Vargas Segnini, Coordinadora del Programa de Intercambio Estudiantil; a la Asociación de Estudiantes de Medicina Veterinaria de la Universidad Nacional (AEMVET-UNA) y al resto de instancias de la Universidad Nacional por el apoyo económico y el respaldo para realizar este trabajo.

Al personal docente y amigos de la Fundación de Cultura, Difusión y Estudios Brasileños, hoy su país es también el mío.

A todas las personas que, de alguna u otra manera, tuvieron algún impacto positivo a lo largo de estos años de carrera.

ÍNDICE DE CONTENIDOS

APROBACIÓN DEL TRIBUNAL EXAMINADOR	ii
DEDICATORIA	iii
AGRADECIMIENTOS.....	iiiv
ÍNDICE DE CONTENIDOS	v
ÍNDICE DE CUADROS	vii
ÍNDICE DE FIGURAS	viii
LISTA DE ABREVIATURAS Y SÍMBOLOS	ix
RESUMEN	xi
ABSTRACT	xii
1. INTRODUCCIÓN	1
1.1 Antecedentes	1
1.2 Justificación.....	4
1.3 Objetivos.....	5
<i>1.3.1 Objetivo general.....</i>	<i>5</i>
<i>1.3.2 Objetivos específicos.....</i>	<i>5</i>
2. METODOLOGÍA: MATERIALES Y MÉTODOS	6
2.1 Área de trabajo	6
2.2 Cronograma y horario de trabajo.....	8
2.3 Animales de estudio	8
2.4 Abordaje de casos	8

3. RESULTADOS Y DISCUSIÓN	10
3.1 Estadísticas generales	10
3.2 Servicio de Cirugía	11
3.3 Servicio de Diagnóstico por Imágenes	13
3.4 Servicio de Medicina Interna	17
3.5 Servicio de Pronta Atención Médica	18
4. CASO CLÍNICO	19
4.1 Caso clínico: Persistencia de Ducto Arterioso (PDA)	19
<i>4.1.1 Anamnesis</i>	19
<i>4.1.2 Abordaje del caso</i>	20
<i>4.1.3 Diagnóstico</i>	23
<i>4.1.4 Tratamiento</i>	23
<i>4.1.5 Discusión del caso</i>	32
5. CONCLUSIONES	37
6. RECOMENDACIONES	39
6.1 A la Escuela de Medicina Veterinaria de la Universidad Nacional	39
6.2 A los estudiantes de Medicina Veterinaria de la Universidad Nacional	39
7. REFERENCIAS BIBLIOGRÁFICAS	41
8. ANEXOS	45

ÍNDICE DE CUADROS

Cuadro 1.	Distribución general de pacientes según servicio.....	45
Cuadro 2.	Distribución general de pacientes según sexo.....	45
Cuadro 3.	Distribución general de pacientes según especie.....	45
Cuadro 4.	Distribución general de pacientes según edad	46
Cuadro 5.	Tipo de procedimientos quirúrgicos realizados en el Servicio de Cirugía (n= 322)	47
Cuadro 6.	Sistemas o estructuras a evaluar en los estudios ultrasonográficos realizados en el Servicio de Ultrasonografía (n=235)	48
Cuadro 7.	Diagnósticos clínicos de pacientes evaluados en el Servicio de Medicina Interna (n=1140)	49
Cuadro 8.	Diagnósticos clínicos de pacientes abordados en el Servicio de Pronta Atención Médica (n=566).....	51
Cuadro 9.	Resultados del ecocardiograma pre quirúrgico de Charlie	53

ÍNDICE DE FIGURAS

Figura 1.	Distribución porcentual, según tipo de procedimiento, de las cirugías realizadas (n=322).....	12
Figura 2.	Distribución porcentual, según región topográfica, de las radiografías realizadas (n= 712).....	14
Figura 3.	Distribución porcentual, según sistema o estructura a evaluar, en las radiografías realizadas (n=712)	15
Figura 4.	Distribución porcentual, según región topográfica, de los ultrasonidos realizados (n=203).....	16
Figura 5.	Distribución porcentual, según sistema o estructura a evaluar, en los ultrasonidos realizados (n=235)	17
Figura 6.	Ecocardiografía pre quirúrgica: estudio “Doppler” color en vista de 4 cámaras cardiacas que demuestra la insuficiencia de la válvula mitral mediante un leve flujo de regurgitación	21
Figura 7.	Ecocardiografía pre quirúrgica: estudio “Doppler” color de la base del corazón que muestra un anormal flujo turbulento continuo desde la arteria aorta hacia la arteria pulmonar	22
Figura 8.	Preparación pre quirúrgica: tricotomía lateral izquierda, sonda uretral, accesos intravasculares y monitores	25
Figura 9.	Abordaje quirúrgico en piel mediante electrobisturí	26
Figura 10.	Preparación del campo quirúrgico: vista caudo-craneal del acceso intra torácico, colocación de paños absorbentes y retractor Balfour.....	27
Figura 11.	Vista lateral izquierda del campo quirúrgico: tracción dorsal del nervio vago mediante dos cintas cardiacas a su alrededor y visualización de la aorta, arteria pulmonar y del PDA	28
Figura 12.	Vista lateral izquierda del campo quirúrgico: colocación de la pinza hemostática de ángulo recto por debajo del PDA.....	29
Figura 13.	Vista lateral izquierda del campo quirúrgico: paso de ambos hilos de sutura Seda 2-0 a través del canal creado entre los bordes craneal, medial y caudal del PDA	30
Figura 14.	Vista lateral izquierda del campo quirúrgico: fijación de ambas suturas, verificación final y reinsuflación pulmonar izquierda	31

LISTA DE ABREVIATURAS Y SÍMBOLOS

AI: atrio izquierdo

DM: Diabetes mellitus

EMV-UNA: Escuela de Medicina Veterinaria de la Universidad Nacional

FC: frecuencia cardiaca

HAC: hiperadrenocorticismo

HOVET-USP: Hospital Veterinario de la Facultad de Medicina Veterinaria y Zootecnia de la Universidad de São Paulo

IM: intramuscular

IV: intravenosa

L5: quinta vértebra lumbar

LPM: latidos por minuto

MAD: miembro anterior derecho

mg/Kg: miligramos por kilogramo

mmHg: milímetros de mercurio

MPD: miembro posterior derecho

PAM: Servicio de Pronta Atención Médica

PAM-C: Servicio de Pronta Atención Médica Crítica

PDA: Persistencia de Ducto Arterioso o Ducto Arterioso Persistente (por sus siglas en inglés)

SCPA: Servicio de Cirugía de Pequeños Animales

SDI: Servicio de Diagnóstico por Imágenes

T1: primera vértebra torácica

TAC: tomografía axial computarizada

VI: ventrículo izquierdo

VM: válvula mitral

VT: válvula tricúspide

RESUMEN

Se realizó una pasantía en el área de pequeños animales del Hospital Veterinario de la Facultad de Medicina Veterinaria y Zootecnia de la Universidad de São Paulo, Brasil (HOVET-USP), con una duración de 16 semanas, a partir del 1 de julio y hasta el 31 de octubre de 2012; para un aproximado de 563 horas efectivas de trabajo.

El periodo de la práctica se dividió de la siguiente manera: una rotación de ocho semanas de duración en el Servicio de Cirugía y otras dos rotaciones de cuatro semanas en el Servicio de Diagnóstico por Imágenes (Radiología-Tomografía y Ultrasonografía) y en el Departamento de Clínica Médica (Medicina Interna y Pronta Atención Médica).

A lo largo de los periodos de rotación en cada uno de los servicios, se recibieron un total de 2.251 pacientes; 302 en cirugía (de los que el estudiante participó como asistente u observador de aproximadamente 60 procedimientos quirúrgicos), 200 en ultrasonografía, 560 en radiología-tomografía, 773 en medicina interna y 416 en pronta atención médica.

En el presente documento se describe la dinámica de trabajo a lo largo de los respectivos servicios del HOVET-USP y las labores que desempeñó el pasante, se presenta un detallado reporte estadístico-descriptivo de la casuística de este centro médico y se desarrolla a profundidad el caso clínico de un paciente del Servicio de Cirugía con diagnóstico de Persistencia de Ducto Arterioso (PDA).

ABSTRACT

A 16 week externship was developed at the Veterinary Hospital of the Veterinary Medicine and Animal Science Faculty of the São Paulo University in Brazil (HOVET-USP), from July 1st to October 31st, 2012; for approximately 563 effective work hours.

The 16 weeks were divided as follows: two periods of four weeks each at the Diagnostic Imaging Department (Radiology-Tomography and Ultrasonography) and the Small Animal Clinical Medicine Department (Internal Medicine and Emergency Service) and other eight weeks at the Small Animal Surgery Department.

Throughout these working periods in each department, a total of 2.251 patients were received; 302 in surgery (in which the student participated either as assistant or observer in approximately 60 surgical procedures), 200 in ultrasound, 560 in radiology-tomography, 773 in internal medicine and 416 in emergency service.

This paper describes the working dynamic through each department at HOVET-USP named before and the activities developed by the student. This paper also includes a detailed descriptive-statistic report about the cases attended in this medical center, additionally a clinical report of a patient from the Small Animal Surgery Department with a diagnostic of Patent Ductus Arteriosus (PDA).

1. INTRODUCCIÓN

1.1 Antecedentes

La calidad y expectativa de vida para las pequeñas especies en la actualidad son mucho mayores de lo que fueron en el pasado, y continúan aumentando. Esto es resultado de una mejor nutrición, protocolos de vacunación, avances en medicina preventiva y terapéutica, leyes de protección, y probablemente lo más importante sea el fortalecimiento del vínculo humano-mascota de los últimos 10 o 20 años (Withrow y Vail, 2007; Zamora, 2011). Los avances son tales que pacientes con trasplantes de riñón, sobreviven hasta por 10 años con una función renal normal (Slatter, 2003).

Esto quiere decir que una pieza fundamental de dichos avances es la cirugía veterinaria, la cual se define como la rama de las ciencias veterinarias que trata las enfermedades, lesiones y deformidades, en los animales, mediante métodos operatorios (Blood y Studdert, 1999).

Novedades tales como la cirugía laparoscópica y sus aplicaciones en reproducción y toma de biopsias, la implementación de cirugía laser, las ventajas de la fluoroscopia y muchos otros ejemplos, evidencian el firme avance de la profesión y la creciente correlación entre sus distintas disciplinas (Tams, 1999; Berger y Eeg, 2006; Thrall, 2013). Algunos de los abordajes quirúrgicos más importantes son aquellos realizados a nivel de cavidades abdominal y torácica (León, 2011).

En cuanto a la cirugía abdominal, ésta se refiere a aquellas intervenciones quirúrgicas en las que se realiza una incisión en el abdomen, normalmente con el paciente bajo anestesia general y está indicada para múltiples propósitos tanto diagnósticos como quirúrgicos (Gispert, 2008; Fossum, 2013). Para optimizar el rango de órganos accesibles, la laparotomía puede

clasificarse, según el punto de incisión con respecto al ombligo, en: craneal, para procedimientos a nivel de diafragma, estómago, bazo, hígado y algunas porciones de intestino delgado; y caudal, para procedimientos como histerectomía, cistotomía y cirugías a nivel de riñón, recto, colon y otros (Hickman, 1995; Fossum, 2013).

En relación con las cirugías a nivel del tórax, Gispert (2008) define la toracotomía como la apertura quirúrgica de la cavidad torácica. Este abordaje permite acceder dicha cavidad para realizar procedimientos como extracción de cuerpos extraños alojados en el esófago torácico, corrección de obstrucción esofágica por anillo vascular, corrección de ducto arterioso persistente, lobectomía pulmonar, entre otros (Hickman, 1995).

Las imágenes diagnósticas son otro ejemplo de la innovación que experimenta la práctica veterinaria y se utilizan comúnmente como herramienta de apoyo pre operatorio. El término “diagnóstico por imágenes” hace referencia al conjunto de técnicas que permite la identificación de patologías mediante la obtención de imágenes, entre las más utilizadas se encuentran la radiografía, la ultrasonografía, la tomografía axial computarizada (TAC) y la resonancia magnética (Gispert, 2008).

Estas opciones representan herramientas muy importantes en el abordaje de múltiples casos, por ejemplo, debido a la dificultad de determinar la presencia de un cuerpo extraño mediante palpación trans abdominal, las imágenes son una parte esencial del diagnóstico y tratamiento quirúrgico de este tipo de problemas (Hickman, 1995). Tanto así que se puede asegurar que una es complemento de la otra para lograr un diagnóstico más certero (Fonseca, 2009).

La radiografía siempre ha sido pieza fundamental del abordaje en Medicina Veterinaria, y a pesar del surgimiento de nuevas técnicas complementarias, la radiografía aún se considera

parte esencial del diagnóstico (Lavin, 1999). La ecografía utiliza ultrasonidos generados de manera pulsátil por un transductor, y dirigidos hacia un organismo, por lo que resulta muy útil en pacientes debilitados o demasiado jóvenes en los que otra modalidad estaría contraindicada (Lavin, 1999; Nyland, 2002).

La tomografía computarizada fue introducida a la Medicina Veterinaria hasta la década de 1980, en la actualidad es ampliamente utilizada en la práctica veterinaria, comparable o inclusive superior a otras modalidades de imágenes diagnósticas y con un enorme potencial como una herramienta rápida y eficiente; sin embargo, su alto costo muchas veces limita su utilización (Farrow, 2003; Scharwz y Saunders, 2011).

En Costa Rica, la gran mayoría de los pacientes continúa siendo de la especie canina (Rueda, 2003; Paniagua, 2009). Se demostró que alrededor de un 25% del total de casos atendidos en el HEMS-UNA, corresponde a afecciones localizadas en las cavidades abdominal o torácica, la mayor parte de estos pacientes son sometidos a evaluación radiográfica o ultrasonográfica y algunos de ellos comúnmente requieren algún tratamiento quirúrgico (Brown, 2010). En lo que respecta a los problemas relacionados a la cavidad abdominal, el sistema gastrointestinal es el más frecuentemente afectado, seguido del reproductor y por último el urinario (Salomón, 2002; Araya, 2004; Murillo, 2005; Quesada, 2006). Estos datos demuestran la gran relevancia que tienen estos temas y la necesidad de contar con profesionales capacitados para realizar procedimientos quirúrgicos de este tipo en el medio nacional.

1.2 Justificación

La Medicina Veterinaria en la actualidad experimenta una nueva era de cirugía moderna. La disponibilidad de nuevas técnicas en ultrasonido, tomografía y radiografía permiten una ubicación más precisa del tejido afectado. Grandes avances respecto a instrumental, técnicas, procedimientos y habilidades del cirujano provocan un aumento en la demanda de los mismos, por parte de quienes desean la mejor atención para sus animales y continuamente obligan al profesional a renovarse (Lhermette y Sobel, 2008; León, 2011).

La radiografía de tórax es uno de los más importantes y más frecuentes exámenes diagnósticos en la práctica clínica de pequeñas especies, debido a la gran cantidad de información que brinda (Thrall, 2013). Por su parte, Hernández (2011) asegura que la ultrasonografía es una herramienta diagnóstica de gran utilidad para la exploración del abdomen y que es necesario un entrenamiento adecuado para mejorar la capacidad de interpretación del operario.

Para la Medicina Veterinaria en Costa Rica, el factor económico de los propietarios representa la principal limitante en el abordaje y tratamiento de los casos (Berrocal, 2003). Es de suma importancia que el Médico Veterinario de hoy en día, sea consciente de que en el medio nacional, la economía suele ser un obstáculo para la mayoría de los casos. Sin embargo, esto lejos de desmotivar al profesional debe impulsarlo a mejorar cada día, siendo más competitivo y ofreciendo procedimientos de vanguardia que sean accesibles para la realidad nacional. Se debe optar siempre por buscar opciones que vayan en beneficio de los pacientes, en pro del bienestar animal y que se adapten a las condiciones económicas de cada propietario. La

principal responsabilidad profesional del Médico Veterinario es el bienestar de sus pacientes (Berger y Eeg, 2006).

1.3 Objetivos

1.3.1 Objetivo general

- Fortalecer los conocimientos y destrezas en el área de la cirugía abdominal y torácica de pequeñas especies, y la relación que tienen las imágenes diagnósticas en el manejo pre, intra y *post* quirúrgico del paciente.

1.3.2 Objetivos específicos

- Adquirir experiencia en la toma de decisiones previas a una cirugía, basadas en el estudio integral de todos los resultados pre quirúrgicos, con especial atención a las imágenes diagnósticas.
- Participar en intervenciones quirúrgicas abdominales y torácicas de pequeñas especies que hayan sido previamente analizadas mediante imágenes diagnósticas, e identificar aquellos procedimientos, de carácter innovador, que tengan aplicabilidad en el medio nacional.
- Participar en las rondas de evaluación e interpretación de los hallazgos en las pruebas de diagnóstico por imágenes.
- Documentar la información que esté disponible respecto a la casuística, y con especial atención aquellos casos quirúrgicos que, debido a lo novedoso y didáctico del procedimiento, sean de mayor relevancia.

2. METODOLOGÍA: MATERIALES Y MÉTODOS

2.1 Área de trabajo

El presente trabajo consistió en una pasantía de 16 semanas de duración que se realizó en el Hospital Veterinario de la Facultad de Medicina Veterinaria y Zootecnia de la Universidad de São Paulo (HOVET-USP), Brasil. Este periodo se dividió en rotaciones de cuatro semanas en las siguientes áreas: primero en el Servicio de Cirugía de Pequeños Animales (SCPA), bajo la supervisión de la Profesora Dra. Julia María Matera; luego, en el Servicio de Diagnóstico por Imágenes (SDI), bajo la supervisión del Profesor Dr. Stefano Filippo Hagen. Seguidamente, en el Departamento de Clínica Médica de Pequeños Animales, el cual incluye los Servicios de Medicina Interna, Pronta Atención Médica (PAM) y Pronta Atención Médica Crítica (PAM-C), bajo la supervisión de la Profesora Dra. Carla Bargi Belli; y por último, en el Servicio de Cirugía nuevamente.

El sector de pequeñas especies del HOVET-USP está conformado por los siguientes Servicios: Anestesia, Cardiología, Cirugía, Medicina Interna, Cuidados Intensivos e Internamiento, Dermatología, Diagnóstico por Imágenes, Inseminación Artificial y Reproducción, Laboratorio Clínico, Laboratorio de Enfermedades Nutricionales y Metabólicas, Laboratorio de Dosis Hormonales, Laboratorio de Productos Sanguíneos, Obstetricia y Ginecología, Oftalmología y Patología Animal. Según las estadísticas de este hospital, para el año 2011 se atendieron 38.012 pacientes de pequeñas especies en todas sus áreas y especialidades, y se realizaron 47.774 exámenes clínicos (Universidade de São Paulo, 2012).

El Servicio de Cirugía de Pequeños Animales cuenta con dos pabellones, uno de ellos exclusivo para la atención y revisión de sus casos, el cual consta de siete consultorios para pacientes de Cirugía General y un consultorio para pacientes de Cirugía Ortopédica; y en el otro pabellón se encuentran la Sala Preoperatoria, la Sala de Recuperación *post* Quirúrgica y los cinco Centros Quirúrgicos o Quirófanos (tres para procedimientos de tejidos blandos, uno para ortopédicos y otro para contaminados). Este segundo pabellón también alberga al personal del Servicio de Anestesia de Pequeños Animales, quienes se encargan de su manejo y organización.

El Servicio de Diagnóstico por Imágenes brinda exámenes para todo el hospital, quiere decir que tanto pacientes de grandes, como de pequeñas especies son evaluados por el SDI. Este servicio se encuentra dividido en dos pabellones, uno de ellos para Ultrasonografía y el otro para Radiología.

Para la realización de los ultrasonidos se cuenta con un equipo estacionario, dos equipos portátiles y una sala equipada con una computadora en la que se evalúan y discuten las imágenes y desde donde se preparan los reportes.

Para la toma de radiografías se cuenta con dos equipos estacionarios, dos equipos portátiles, una maquina digitalizadora, tres salas con protección de plomo para la realización de los estudios. Adicionalmente dispone de una sala con tres computadores donde se evalúan y discuten las imágenes, un monitor de alta definición especial para imágenes médicas, desde el cual se realizan los reportes. El sector de Radiología también cuenta con una sala especialmente acondicionada para el equipo y la realización de estudios mediante el equipo TAC.

El Departamento de Clínica Medica se divide en tres áreas: Medicina Interna, Pronta Atención Médica y Pronta Atención Médica Crítica, con un total de nueve consultorios y dos salas comunales para fluidoterapia.

2.2 Cronograma y horario de trabajo

Durante las 16 semanas comprendidas entre el 1 de julio y el 31 de octubre de 2012, se trabajó con un horario de lunes a viernes de 8:00am a 5:00pm, para un total de 563 horas efectivas de trabajo. Con el objetivo de mantener un registro de las horas laboradas se realizó un control de horarios que incluía fecha, hora de entrada, hora de salida, total de horas diarias y firma de alguno de los doctores responsables o supervisores.

2.3 Animales de estudio

Para este trabajo se contempló la totalidad de pacientes de pequeñas especies atendidos en los diferentes servicios del HOVET-USP, durante el respectivo periodo en que el pasante realizó su rotación en cada uno de éstos. Sin embargo, cuando las condiciones y el área de trabajo lo permitieron, se prestó especial atención a aquellos animales con afecciones abdominales o torácicas que requirieron resolución quirúrgica.

2.4 Abordaje de casos

Todos los pacientes fueron sometidos al procedimiento de abordaje de rutina con que trabaja el hospital, el cual contempla: admisión del paciente, valoración “triage” en consulta externa,

encaminamiento interno hacia el servicio más adecuado, realización de los exámenes físicos general y específico, y solicitud de pruebas colaterales y abordajes diagnósticos necesarios, los cuales podían incluir exámenes de laboratorio e imágenes médicas.

El pasante se integró a la rutina de trabajo de cada uno de los departamentos antes mencionados, y de acuerdo a la dinámica propia de cada uno de éstos, acompañó a los supervisores, médicos contratados, residentes e internos en las distintas etapas del abordaje.

Durante la rotación en el SCPA y los servicios que incluye el Departamento de Clínica Médica, el estudiante estuvo a cargo de la consulta inicial de sus pacientes, esta consistía en: toma de datos, anamnesis, realización del examen físico, elaboración de una lista de pruebas diagnósticas deseadas, diagnósticos diferenciales y recomendaciones. Dicha información era luego presentada a alguno de los supervisores y sometida a discusión, para finalmente retomar juntos la consulta y exponer las conclusiones al propietario del animal, en espera de una decisión final a partir de las recomendaciones planteadas.

En el SCPA se tuvo acceso, de manera activa, a la toma de decisiones respecto al procedimiento quirúrgico a realizar, con base en los resultados obtenidos. Se acompañó el caso a lo largo de todo el proceso, y cuando fue posible el estudiante integró parte del equipo quirúrgico, ya fuera como observador o asistente, logrando participación en 60 cirugías, aproximadamente. Por último, se tuvo la posibilidad de monitorear algunos casos en la fase de recuperación, abarcando así las etapas pre, intra y *post* quirúrgicas.

3. RESULTADOS Y DISCUSIÓN

3.1 Estadísticas generales

El HOVET-USP, en los respectivos servicios y periodos contemplados en esta pasantía, recibió un total de 2.251 pacientes, distribuidos de la siguiente manera: 302 pacientes en Cirugía (13%), 760 en Diagnóstico por Imágenes (34%), 773 en Medicina Interna (35%) y 416 en Pronta Atención Médica (un 18%). El 52% (1.169) del total de pacientes fueron hembras, mientras que el 48% (1.082) fueron machos; esto difiere con el 70% de machos y 30% de hembras reportados por León (2011), en un hospital universitario en Canadá.

Del total de pacientes, el 81% (1.823) fueron caninos, el 16% (362) felinos, el 2% (43) equinos y en un 1% se agrupan las aves, bovinos, caprinos, ovinos y suínos, los cuales no exceden en más de dos pacientes de cada especie. Esto obedece a que el SDI ofrece estudios para todo el hospital, significa que es compartido entre pacientes de Pequeñas Especies, Grandes Especies y del Servicio Ambulatorio de Aves. Esta proporción entre la cantidad de caninos y felinos coincide con lo reportado en México, Canadá, Alemania y Estados Unidos según Zamora (2011), León (2011), Wang (2012) y Fonseca (2009), respectivamente; se apega también a la realidad en Costa Rica, según Brown (2010).

De acuerdo a la edad que presentaron los pacientes al momento de ser abordados en su respectivo servicio, un 7% fueron cachorros menores a 1 año de edad, 10% fueron jóvenes entre 1 y 3 años, 20% fueron adultos entre 3 y 7 años, y 63% fueron pacientes geriátricos mayores a 7 años. Esto demuestra la gran importancia y la demanda de salud que representan los pacientes de mayor edad.

El detalle de la totalidad de esta información se encuentra tabulado en el Anexo 1, Cuadro 1, Cuadro 2, Cuadro 3 y Cuadro 4.

3.2 Servicio de Cirugía

En este servicio se abordaron 302 pacientes en los cuales se realizaron un total de 322 cirugías, estos números difieren ya que en algunos pacientes se realizó más de una intervención. Como se muestra en la *Figura 1*, la mayoría de procedimientos realizados correspondió a los de tipo ortopédico con un 26%; seguido de las intervenciones de cavidad abdominal con un 18% y en tercer lugar, la remoción de neoplasias cutáneas con un 14%. La anterior relación se asemeja mucho a la reportada por Hernández (2011), durante su rotación en el Servicio de Cirugía de una universidad en Alemania.

Los procedimientos poco frecuentes se agruparon en la categoría de “Otros”, que incluye aquellas cirugías que representaron individualmente menos de un 1% del total. Esta categoría contiene intervenciones como: criocirugías cutáneas, drenaje de abscesos, uretostomías, colocación de marcapasos, mastectomías, entre otros. El desglose completo se detalla en el Anexo 2, Cuadro 5.

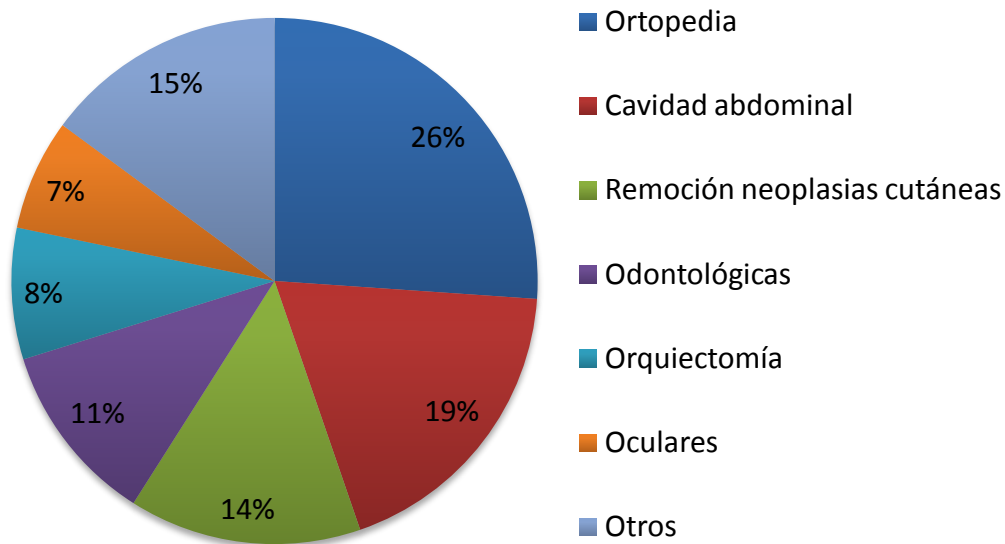


Figura 1. Distribución porcentual, según tipo de procedimiento, de las cirugías realizadas en el SCPA, HOVET-USP durante los periodos comprendidos entre el 1 y 31 de julio, y el 1 y 31 de octubre de 2012 (n=322).

De las 322 cirugías realizadas, 60 de éstas correspondieron a procedimientos en cavidad abdominal, lo que representó un 19%. Entre las anteriores se incluyen intervenciones como toma de biopsias, correcciones de hernia diafragmática, esplenectomías, remoción de cuerpos extraños, entre otros. Para el 100% de estos procedimientos fueron necesarias las imágenes diagnósticas, ya sea ultrasonográficas, radiográficas o ambas; inclusive, para algunas de ellas se contaba con imágenes de TAC.

Se realizaron únicamente 4 abordajes quirúrgicos a nivel de cavidad torácica, dos de ellos para corrección de ducto arterioso persistente, y otros dos para la colocación de un dispositivo marcapasos. Lamentablemente el profesor encargado de las cirugías cardiorráicas no se encontraba en el hospital durante el periodo de rotación en este servicio, por lo que el número

de abordajes no fue el esperado. Independientemente de lo anterior, los abordajes cardiotorácicos continúan siendo poco frecuentes en la práctica veterinaria, debido a la falta de personal capacitado, condiciones y equipos adecuados para este tipo de intervenciones, presupuesto por parte de los propietarios, entre otros.

3.3 Servicio de Diagnóstico por Imágenes

Este servicio será analizado en dos grandes grupos: Ultrasonografía y Radiología. En total, se atendieron 760 pacientes, 200 de ellos en Ultrasonografía y 560 en Radiología.

A pesar de que Radiología recibió 560 animales, se realizaron un total de 712 estudios radiográficos debido a que algunos casos requirieron más de una evaluación. Según la región topográfica de interés (*Figura 2*), las más frecuentes fueron las radiografías de cavidad torácica con 252 evaluaciones, en segundo lugar los 209 exámenes realizados en alguna de las extremidades y en tercer lugar las 82 valoraciones de columna vertebral.

Lo anterior difiere de los resultados obtenidos por Fonseca (2009), en los que las radiografías de cavidad abdominal superaron en número a las de cavidad torácica, mientras que en este caso los estudios de la región del tórax fueron mucho más abundantes que los de abdomen.

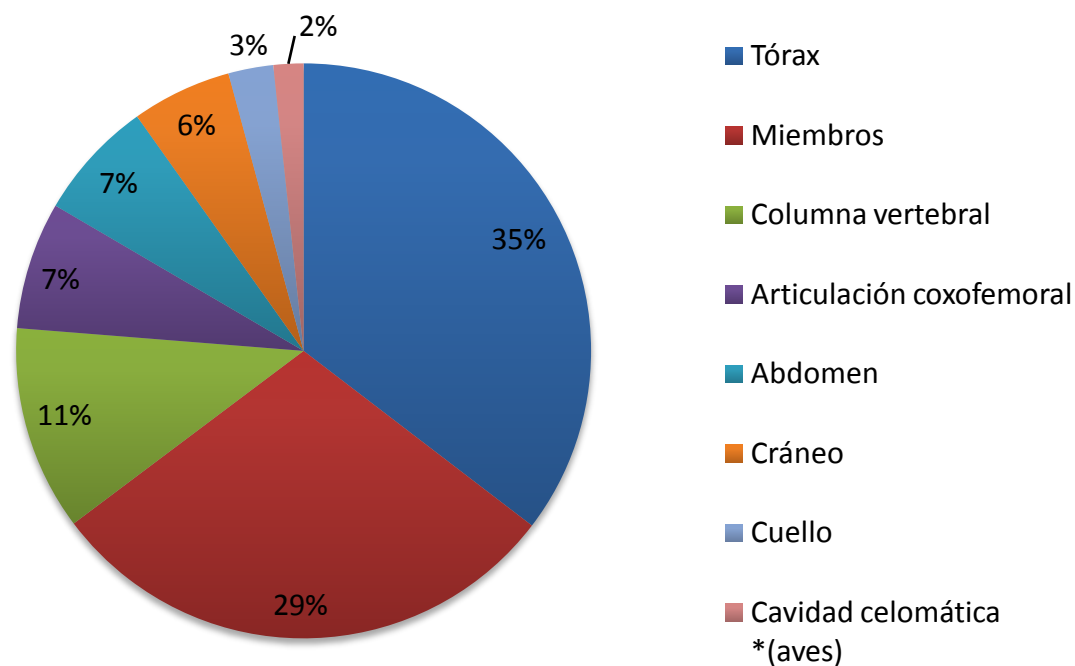


Figura 2. Distribución porcentual, según región topográfica, de las radiografías realizadas en el SDI, HOVET-USP durante el periodo comprendido entre el 1 y 31 de agosto de 2012 (n= 712).

Según el sistema o estructura a evaluar en los 712 estudios radiográficos, y como se observa en la *Figura 3*, en orden descendente se realizaron 239 exámenes para valorar el sistema locomotor, 136 evaluaciones oncológicas (neoplasia primaria o metástasis), 85 del sistema respiratorio, 73 del sistema vertebral, 51 del sistema digestivo, 50 del sistema cardiorrespiratorio, 28 exámenes para traumatología, 24 para valorar vías aéreas, 10 del sistema urinario, 7 del sistema reproductor y 9 bajo la categoría de “Otros”, la cual incluye evaluaciones no especificadas.

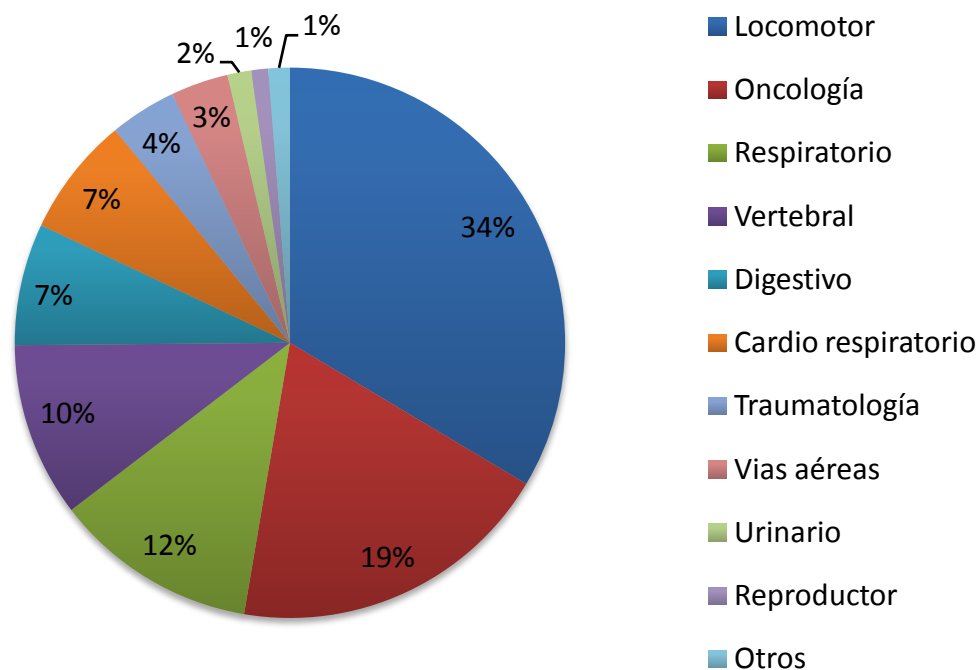


Figura 3. Distribución porcentual, según sistema o estructura a evaluar, en las radiografías realizadas en el SDI, HOVET-USP durante el periodo comprendido entre el 1 y 31 de agosto de 2012(n=712).

En Ultrasonografía fueron atendidos 200 animales, en los cuales se evaluaron 203 regiones topográficas y un total de 235 sistemas o estructuras, esto debido a que algunos pacientes requirieron estudios en más de una región corporal, también a que una misma zona topográfica permitió la evaluación de varios sistemas, según fue solicitado.

La región topográfica más comúnmente evaluada fue la cavidad abdominal con 193 (95%) solicitudes de ultrasonido, seguido por la cavidad torácica con seis estudios realizados. Se ejecutaron también un estudio en extremidades, un ultrasonido de cuello y dos evaluaciones en encéfalo (*Figura 4*).

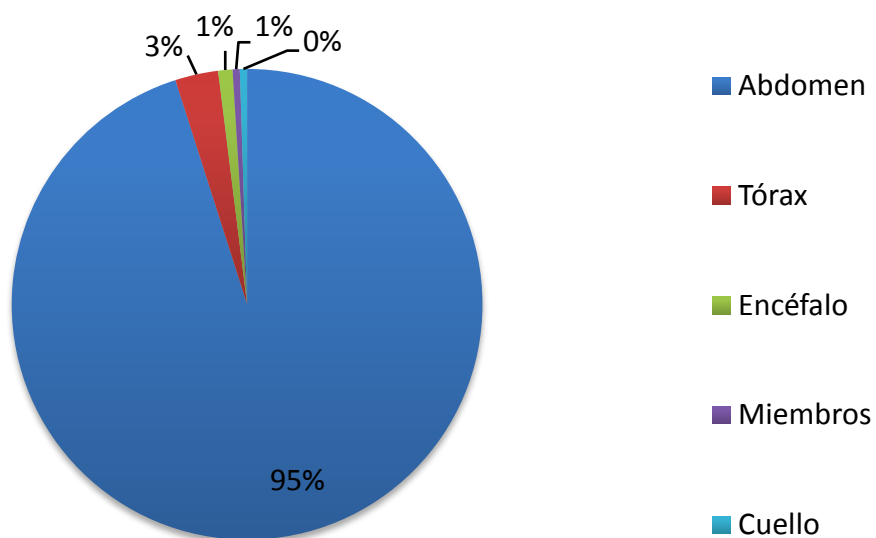


Figura 4. Distribución porcentual, según región topográfica, de los ultrasonidos realizados en el SDI, HOVET-USP durante el periodo comprendido entre el 1 y 31 de agosto de 2012 (n=203).

De los 235 sistemas o estructuras a evaluar, los más predominantes fueron la valoración general del abdomen con un 27%, un 23% para sistema urinario, un 14% correspondió al sistema reproductor y un 13% al sistema gastrointestinal (*Figura 5*). El desglose completo se detalla en el Anexo 3, Cuadro 6.

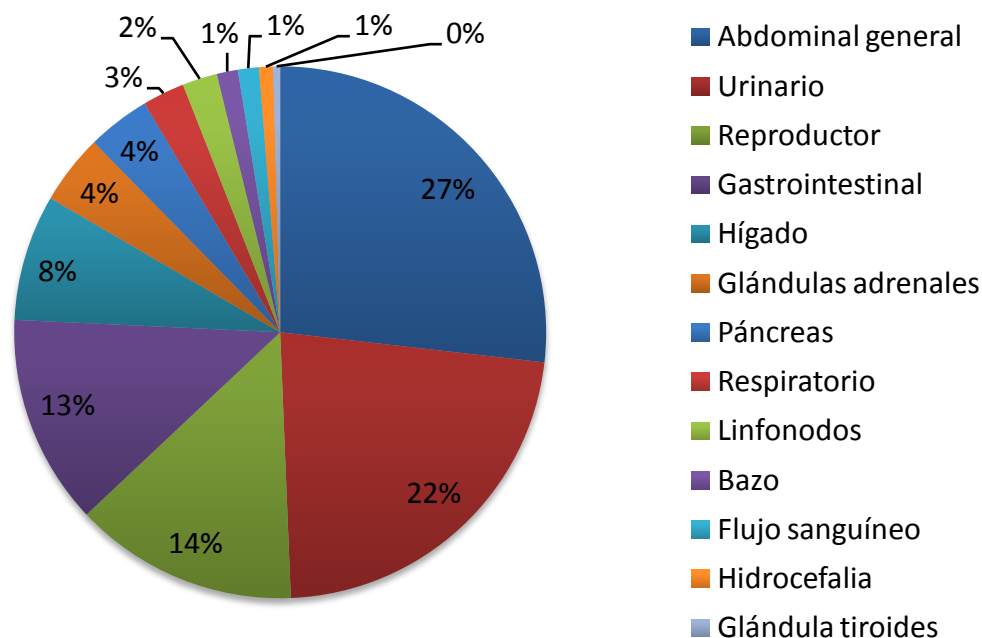


Figura 5. Distribución porcentual, según sistema o estructura a evaluar, en los ultrasonidos realizados en el SDI, HOVET-USP durante el periodo comprendido entre el 1 y 31 de agosto de 2012 (n=235).

3.4 Servicio de Medicina Interna

En los 773 pacientes abordados durante las cuatro semanas de rotación, se diagnosticaron un total de 1.140 patologías, lo anterior sucede debido a que algunos pacientes presentaban más de una enfermedad a la hora de ser evaluados, inclusive en algunos casos se trataba de un animal que sufría una enfermedad crónica agravada por algún padecimiento agudo. La información detallada de las categorías se presenta en el Anexo 4, Cuadro 7.

Con 219 pacientes, las alteraciones endocrinas fueron las más frecuentes, entre ellas sobresale la Diabetes mellitus (DM) con 96 casos, seguido del hiperadrenocorticismismo (HAC) con 69 casos y el hipotiroidismo con 43 casos. En segundo lugar están las alteraciones de tipo neoplásicas, en las que se incluyen 88 casos de linfoma, 19 neoplasias hepáticas y 13

esplénicas, entre otras. En tercera posición se encuentran las alteraciones renales con un total de 139 casos diagnosticados, lo más común dentro de esta categoría fue la enfermedad renal crónica con 116 casos y las nefrolitiasis con 16 casos.

3.5 Servicio de Pronta Atención Médica

Se diagnosticaron 566 padecimientos en los 416 pacientes que fueron recibidos por este servicio, nuevamente esto se debió, a que algunos pacientes presentaban más de una alteración a la hora de ser abordados. Lo más común fueron las alteraciones digestivas con 86 pacientes; 25 de éstos presentaron gastroenteritis hemorrágica, otros 23 gastroenteritis simple, 10 casos de mega esófago, entre otros.

La segunda categoría con mayor cantidad de pacientes es la de alteraciones sanguíneas, categoría que agrupa, principalmente, 47 casos de anemia y 19 de trombocitopenia, entre otros. En tercer lugar se encuentra la categoría de neoplasias con 69 casos, donde predominaron los 25 pacientes de linfoma, seguido de 13 casos de neoplasia cerebral, entre otros. El detalle del total de pacientes y categorías se desglosa en el Anexo 5, Cuadro 8.

4. CASO CLÍNICO

4.1 Caso clínico: Persistencia de Ducto Arterioso (PDA)

4.1.1 Anamnesis

El 24 de julio de 2012 el paciente fue admitido en el HOVET-USP y se registró bajo el expediente número 226231. Luego de una evaluación inicial tipo “triage” fue encaminado a consulta en el Servicio de Cardiología del Departamento de Clínica Médica.

El paciente fue identificado como Charlie, se trató de un canino, macho, de 10 meses de edad, raza Spitz Alemán enano (o Pomeranian), de 3.1 Kg de peso corporal. El propietario mencionó que un colega externo detectó un soplo cardiaco por lo que refirió el caso en solicitud de una evaluación ecocardiográfica.

El propietario indicó que el animal se comportaba completamente normal, a excepción de algunas ocasiones en que presentaba episodios esporádicos de tos seca (al menos dos veces por semana), usualmente cuando se agitaba. Refirió también que a veces presentaba cansancio y una leve intolerancia al ejercicio. Negó que tuviera disnea, cianosis, signos de síncope o pre síncope, convulsiones, ascitis o edema de miembros.

Propietarios relataron que compraron a Charlie en un criadero cuando tenía 3 meses de edad, y que no había tenido ningún otro signo clínico, ni otras enfermedades y aseguraron que no había recibido ningún medicamento.

4.1.2 Abordaje del caso

El animal presentaba un buen estado general, responsivo a estímulos y una aceptable condición corporal. Su estado de hidratación era el adecuado, sus membranas mucosas estaban rosadas y tenía un tiempo de llenado capilar normal.

El paciente aparentaba estar completamente normal, y a pesar de presentar taquipnea, sus campos pulmonares se percibían normales mediante auscultación torácica. Su frecuencia cardíaca (FC) fue de 160 latidos por minuto (lpm) y los latidos eran regulares, sin embargo se auscultó un soplo rítmico constante grado 6/6 a nivel del foco pulmonar. Este reporte clínico del Servicio de Cardiología describió que el pulso femoral se palpaba normocinético.

Se decidió realizar entonces una evaluación ecocardiográfica, mediante la cual se identificaron varias anomalías estructurales y se logró determinar que las mismas estaban provocando considerables alteraciones hemodinámicas. Entre los principales hallazgos anormales, se detectó en primer lugar, un aumento importante del diámetro diastólico del ventrículo izquierdo (VI), debido a una sobrecarga de volumen, evidenciada por un aumento del diámetro ventricular, junto a un abultamiento del septo interventricular hacia el lado derecho (*Figura 6*). En el VI, también se observó un aumento discreto de su diámetro sistólico, esto se asocia a una leve falla miocárdica.

Al examinar las válvulas atrioventriculares se encontró que la válvula mitral (VM) presentaba aspecto y movimiento normales en sus cúspides, sin embargo el estudio “Doppler” color y mapeo de flujo demostró una discreta insuficiencia, debido a un pequeño escape de regurgitación. La válvula Tricúspide (VT) se encontraba normal.

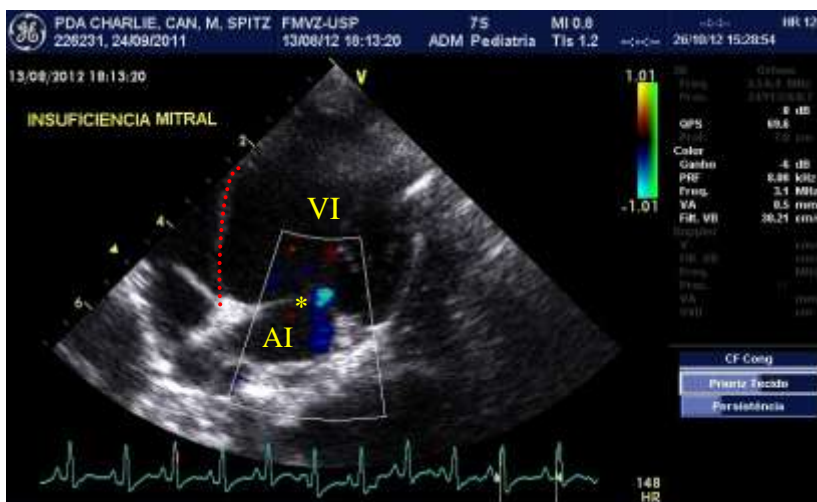


Figura 6. Ecocardiografía pre quirúrgica: estudio “Doppler” color de vista apical de 4 cámaras cardiacas, que demuestra la insuficiencia de la válvula mitral (*asterisco*) mediante un leve flujo de regurgitación (*coloración azul a nivel de VM que se proyecta hacia el interior del atrio izquierdo*). Ventrículo izquierdo (VI), atrio izquierdo (AI), septo interventricular (*línea roja punteada*).

Imagen autorizada por el Servicio de Cardiología del Departamento de Clínica Médica, HOVET-USP.

Respecto a las válvulas Semilunares, se observó también una discreta insuficiencia de la válvula pulmonar, en la cual no fue posible evaluar su velocidad máxima de flujo debido a la interferencia que producía un patrón retrógrado anómalo, posiblemente originado por un ducto arterioso persistente (PDA). La válvula Aórtica se encontraba normal. Las demás mediciones cardiacas se encontraban normales, tal como se detalla en el Anexo 6, Cuadro 9.

A partir de los hallazgos anteriores se decidió enfocar la evaluación estructural, funcional y hemodinámica hacia la base cardiaca izquierda en donde se encuentran las estructuras asociadas al posible PDA, que son la arteria aorta y la arteria pulmonar. Allí se logró identificar una estructura tubular anómala que funcionaba como un pasaje de comunicación

entre la porción ventral de la aorta y la porción dorsal de la pulmonar. Este conducto midió $>2.3\text{cm}$ de largo y $>0.64\text{cm}$ de ancho, aproximadamente. Al estudio “Doppler” color (Figura 7), este flujo generaba una fuerte turbulencia con un mosaico de colores hacia el interior de la dilatada arteria pulmonar.

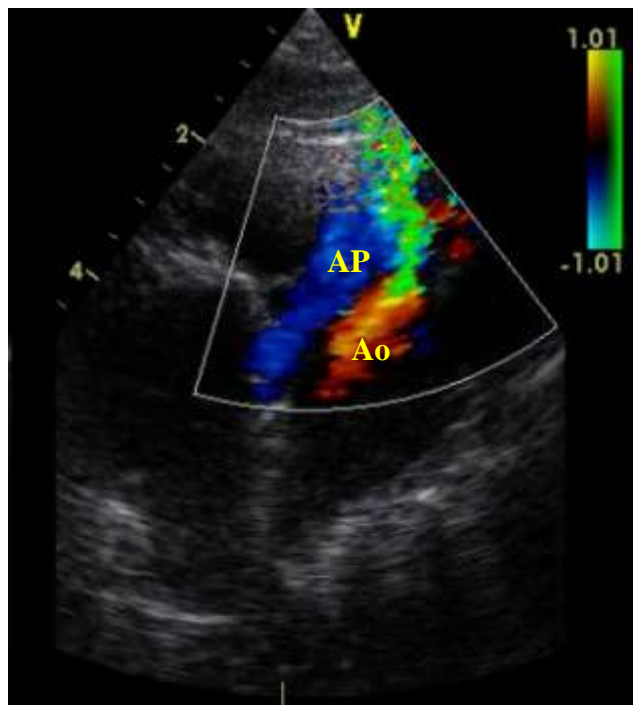


Figura 7. Ecocardiografía pre quirúrgica: estudio “Doppler” color de la base del corazón que muestra un anormal flujo turbulento continuo (*coloración verde*) desde la arteria aorta (*Ao*) hacia la arteria pulmonar (*AP*).

Imagen autorizada por el Servicio de Cardiología del Departamento de Clínica Médica, HOVET-USP.

4.1.3 Diagnóstico

A partir de la historia del animal y los hallazgos físicos encontrados durante la evaluación clínica, inmediatamente se formuló un diagnóstico presuntivo de PDA, sin embargo esto debía ser confirmado.

Para ello, en este caso, se empleó una de las herramientas de imágenes diagnósticas con que cuenta la cardiología veterinaria en la actualidad, la ecocardiografía.

Con base en las alteraciones estructurales y hemodinámicas evidenciadas en el ecocardiograma se emitió un diagnóstico definitivo de Persistencia de Ducto Arterioso (PDA) con una repercusión hemodinámica de discreta a moderada y un flujo anómalo continuo de izquierda hacia derecha.

4.1.4 Tratamiento

El paciente fue encaminhado al Servicio de Cirugía de Pequeños Animales del HOVET-USP con una cita para el día 31 de julio de 2012, con la Profesora Dra. Julia Matera para evaluar la posibilidad de ser sometido a cirugía, consulta en la cual el estudiante participó como asistente y acompañó el caso a partir de esta etapa.

El día de la evaluación pre quirúrgica se realizó una evaluación física completa y, tomando en consideración las conclusiones del estudio ecocardiográfico realizado en el Servicio de Cardiología, se decidió mantener al paciente bajo observación durante dos semanas, mientras se terminan de realizar los exámenes laboratoriales y en cuanto se lograba reservar un espacio

en los quirófanos del Centro Quirúrgico para el día 15 de agosto de 2012, fecha en que se realizó la cirugía.

Charlie fue sometido a una toracotomía lateral izquierda para oclusión total de PDA mediante abordaje extrapericárdico. Para este procedimiento el quirófano contaba con el siguiente equipo: máquina de anestesia inhalatoria marca *Takaoka*®, modelo *Shogun Evolution 2700* y vaporizador de isoflurano *Takaoka*® *1425 Plus*; monitor multi parámetros *Dixtal*®, modelo *DX-2020*; monitor de gases anestésicos *Criticare Systems Inc.*®, modelo *Poet IQ*; y electrobisturí *Con Med-Aspen Surgical Systems*®, modelo *Excalibur Plus PC*.

Dentro del material quirúrgico más relevante, se contó con lo siguiente: cinta cardiaca estéril de algodón blanco trenzado, no absorbible, marca *Ethicon*®, de tamaño 0.30 x 80cm para retracción de estructuras importantes; hilo de sutura de seda negra trenzada, no absorbible, calibre 2-0, marca no especificada para oclusión total del defecto; hilo de sutura monofilamento 2-0, no absorbible, de polipropileno azul, marca *Ethicon*®.

Como parte de la preparación pre quirúrgica del paciente se realizó una extensa tricotomía izquierda (*Figura 8*), según los siguientes límites: dorsalmente hasta las apófisis espinosas entre T1 hasta L5, aproximadamente; ventralmente hasta el margen lateral derecho del esternón; craneal hasta el borde craneal de la escápula; y caudal hasta el borde craneal de la tuberosidad del ilion izquierdo.

También se colocó una sonda uretral 22G para recolectar la orina producida durante el procedimiento, un acceso intravenoso con catéter 24G en la vena cefálica del miembro anterior derecho (MAD) para aplicación de drogas y fluidoterapia, y un acceso arterial con

catéter 24G en la arteria metatarsal media del miembro posterior derecho (MPD) para medición de presión arterial invasiva.

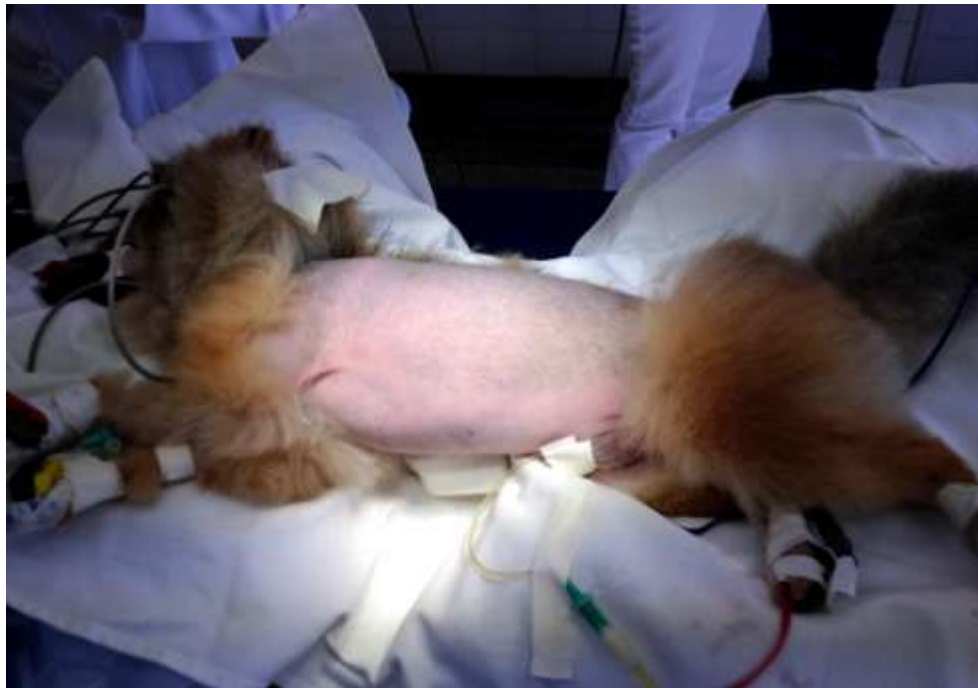

Figura 8. Preparación pre quirúrgica: tricotomía lateral izquierda, sonda uretral, accesos intravasculares y monitores.

Imagen autorizada por el SCPA, HOVET-USP.

Para la premedicación de Charlie se utilizó una combinación IM de Maleato de acepromacina a 0.03mg/Kg y Clorhidrato de meperidina a 3mg/Kg; por otro lado, la inducción se realizó con una dosis de Propofol a 5mg/Kg IV.

El animal fue posicionado en decúbito lateral derecho sobre un colchón maleable de vacío, el cual se adaptó a la posición en que se deseaba colocar al paciente mediante una bomba de aire con capacidad de succión e insuflación, según fuera requerido. Luego se realizó la

desinfección quirúrgica con alcohol y yodo de toda el área previamente depilada para dar inicio con la cirugía.

La cirugía inició mediante una incisión de la piel y el tejido subcutáneo, con electrobisturí (en modalidad para corte y coagulación), sobre el cuarto espacio intercostal izquierdo hasta visualizar el músculo Dorsal Ancho (*Figura 9*). Se suturaron unos paños de laparotomía al tejido subcutáneo alrededor de la incisión para aislar aún más el campo quirúrgico. Seguidamente se incidió la porción craneal del músculo oblicuo abdominal externo, el músculo serrato ventral y los músculos intercostales externo e interno a nivel de dicho espacio intercostal.

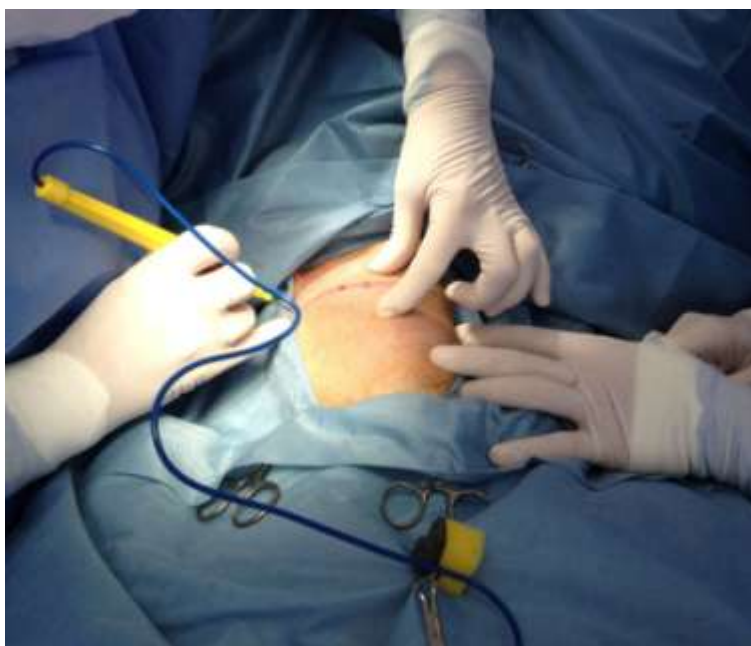

Figura 9. Abordaje quirúrgico en piel mediante electrobisturí.

Imagen autorizada por el SCPA, HOVET-USP

Una vez creado el acceso hacia la cavidad torácica, se utilizó un retractor Balfour de tres puntos para separar las costillas y aumentar el campo de visión (*Figura 10*). Seguidamente, se realizó una serie de insuflaciones pulmonares de manera mecánica con ayuda de la máquina de anestesia, posteriormente se efectuó un colapso pulmonar selectivo unilateral izquierdo para una mejor visualización y mayor comodidad al trabajar.

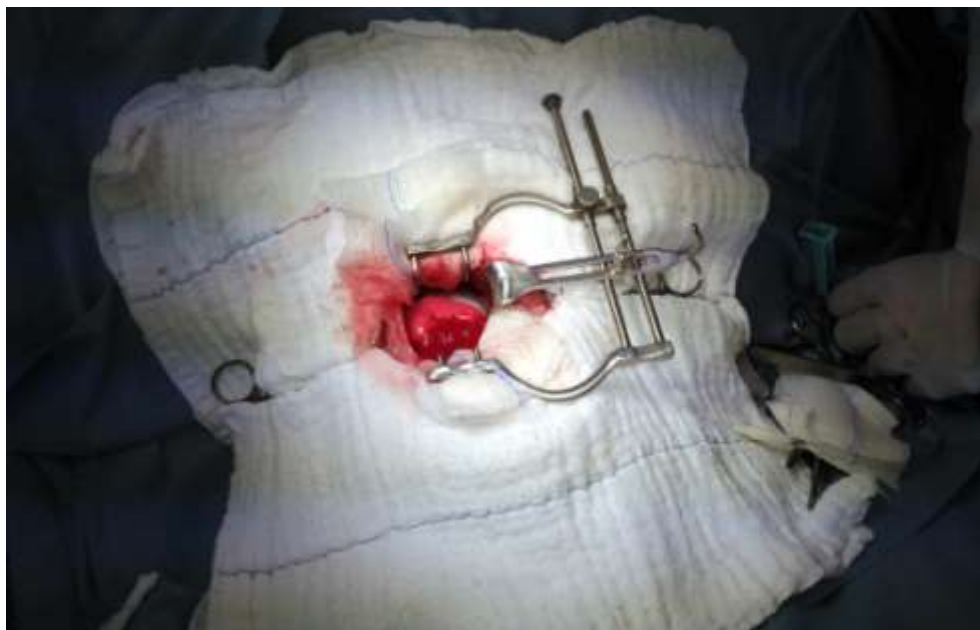


Figura 10. Preparación del campo quirúrgico: vista caudo-craneal del acceso intra torácico, colocación de paños absorbentes y retractor Balfour.

Imagen autorizada por el SCPA, HOVET-USP.

Una vez visualizadas las estructuras de la base del corazón, inició el proceso de identificación mediante disección atraumática de la grasa mediastínica y resto de tejidos cercanos; para éste proceso se utilizaron hisopos de algodón estériles, de esta manera se lograba una delicada disección de los tejidos, con bajo riesgo de lacerar alguna de las frágiles estructuras de la zona.

Entre las primeras estructuras que se lograron identificar estaban las arterias pulmonar y aorta, junto al nervio vago, el cual se localiza justo en medio de éstas. Luego de una delicada separación de estructuras subyacentes, el nervio fue aislado con el objetivo de colocar dos tiras de Cinta Cardíaca ETHICON® a su alrededor, las cuales fueron manipuladas por la cirujana asistente para retraer dicho nervio hacia dorsal, retirándolo fuera del centro del campo quirúrgico y evitar, ya sea, lesionarlo o inducir una mayor depresión del paciente por su excesiva manipulación (*Figura 11*). Su tracción hacia dorsal también permitió la visualización directa del defecto vascular a corregir; es importante utilizar dos tiras para distribuir la tensión que ejercería una sola de éstas sobre un punto específico del nervio.

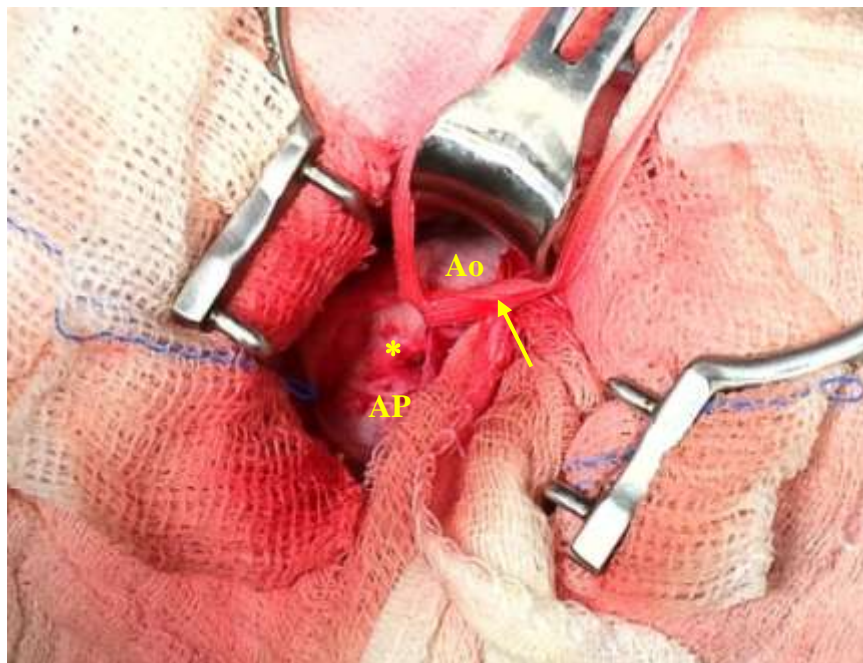


Figura 11. Vista lateral izquierda del campo quirúrgico: tracción dorsal del nervio vago mediante dos cintas cardíacas (*flecha*) a su alrededor y visualización de la aorta (*Ao*), arteria pulmonar (*AP*) y del PDA (*asterisco*).

Imagen autorizada por el SCPA, HOVET-USP.

En concordancia con los hallazgos de la ecocardiografía y, como se observa en la *Figura 11*, se detectó un conducto anómalo de aproximadamente 2cm de largo y 0.5cm de ancho, que funcionaba como una conexión vascular anormal entre las arterias aorta y pulmonar, lo que confirmó el diagnóstico de PDA.

Posteriormente, inició el aislamiento de los bordes craneal y caudal del ducto, con el objetivo de permitir el paso de los hilos de sutura a su alrededor. Debido a lo frágil de las estructuras en esta zona es un proceso sumamente riesgoso, por lo que se eligieron materiales delicados, una vez más, hisopos de algodón estériles. Una vez creado un canal que comunicara los bordes craneal, caudal y medial del ducto, se hizo pasar una pinza hemostática de ángulo recto por debajo de esta estructura (*Figura 12*); el propósito es tomar los extremos de ambos hilos de seda calibre 2-0 que se utilizarán para ocluir el defecto (*Figura 13*).

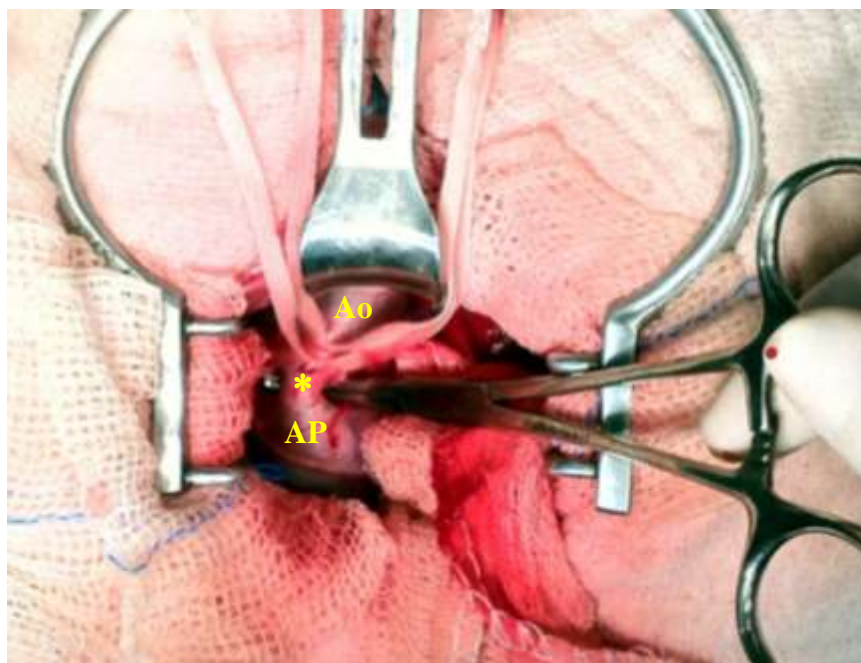


Figura 12. Vista lateral del campo quirúrgico: colocación de la pinza hemostática de ángulo recto por debajo del PDA (*asterisco*), aorta (Ao), arteria pulmonar (AP).

Imagen autorizada por el SCPA, HOVET-USP.

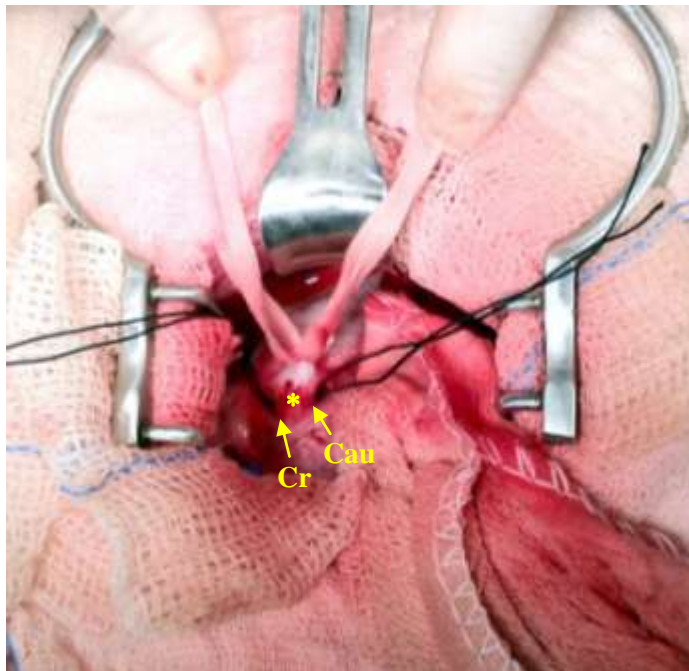


Figura 13. Vista lateral izquierda del campo quirúrgico: paso de ambos hilos de sutura Seda 2-0 a través del canal creado entre los bordes craneal (*Cr*), medial y caudal (*Cau*) del PDA (*asterisco*).

Imagen autorizada por el SCPA, HOVET-USP.

Una vez que se pasaron ambos hilos de sutura a través del canal realizado a nivel del borde medial del defecto vascular, se procedió a anudar mediante dos nudos manuales, tipo cirujano simple. Uno de los nudos se ubicó en el extremo dorsal o aórtico del defecto, el otro a nivel del extremo ventral o pulmonar (*Figura 14, A*).

La razón por la que se colocan dos suturas es simplemente por seguridad; el material de elección es seda ya que no corta los tejidos (a diferencia del nylon, que sí lo hace), además de que es un material fuerte y muy resistente, ya que no es absorbible.

Luego de ocluir el PDA (*Figura 14, B*) se realizó una verificación final de la presión arterial media, seguidamente se procedió a realizar una serie de insuflaciones pulmonares mecánicas

para eliminar focos de hiperemia y éstasis sanguínea. Por último se realizó el cierre de la cavidad torácica, para lo cual se utilizaron cuatro suturas de polipropileno alrededor de las costillas que demarcaban los bordes de la toracotomía.

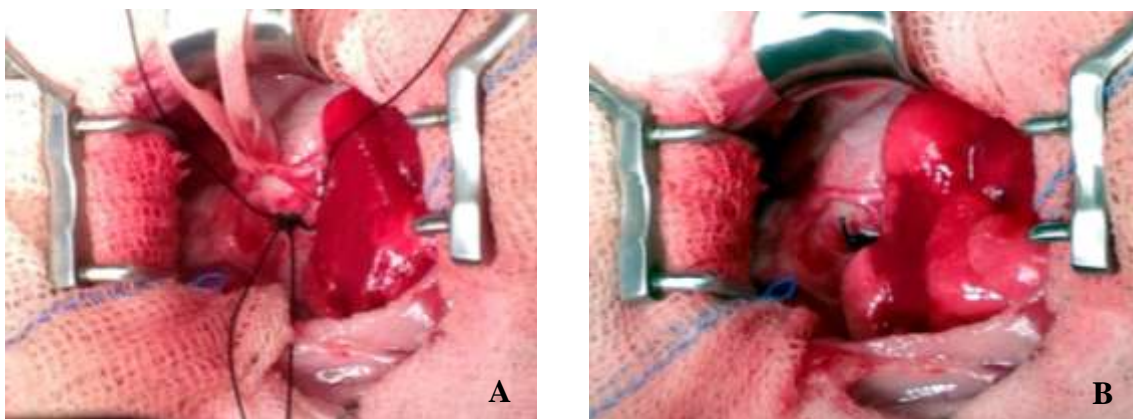


Figura 14. Vista lateral izquierda del campo quirúrgico: fijación de ambas suturas (A), verificación final y re insuflación pulmonar izquierda (B).

Imagen autorizada por el SCPA, HOVET-USP.

Al momento del cierre final de la cavidad, se realizó una última insuflación pulmonar sostenida para intentar restablecer la presión negativa intratorácica, a pesar de que al final siempre fue necesaria una toracocentesis para terminar de corregir el neumotórax producido.

Los planos musculares intercostales se suturaron con nylon 4-0, seguidamente se realizó un bloqueo anestésico local con Bupivacaína IM. Los planos musculares subcutáneos incididos durante el abordaje inicial fueron suturados con un patrón continuo simple y el mismo material de sutura. El tejido subcutáneo también fue suturado con un patrón continuo simple utilizando el mismo material. Por último se realizó la sutura de piel, en este caso con un patrón simple discontinuo empleando hilo de nylon 2-0.

Al concluir el procedimiento se colocó un vendaje alrededor del tórax para proteger la herida y un collar isabelino para impedir que Charlie se retirara el vendaje. Al concluir el procedimiento el paciente fue medicado con Ceftriaxona (como antibiótico), Morfina, Dipirona sódica, Carprofeno y Clorhidrato de tramadol (como analgésicos y anti inflamatorios). Charlie permaneció durante la primera noche en la Unidad de Internamiento y Cuidados Intensivos para monitorear su presión arterial, aplicar analgésicos y evaluar su estado cuidadosamente; al día siguiente fue dado de alta debido a la estabilidad del cuadro.

4.1.5 Discusión del caso

El Ducto Arterioso es un vaso sanguíneo que durante la vida fetal funciona como conexión entre las arterias pulmonar y aorta descendente. Su función es que la sangre venosa sea desviada sin ingresar a los pulmones porque se encuentran colapsados. Lo normal es que este vaso se cierre poco después del nacimiento; sin embargo, cuando el ducto continúa siendo funcional después de unos pocos días después del parto, se denomina Ducto Arterioso Persistente (Slatter, 2003; Fossum, 2013).

La Persistencia del Ducto Arterioso representa el 25 – 30% de las alteraciones congénitas en perros y la incidencia es tres veces mayor en hembras que en machos; sin embargo, es poco común en gatos (Slatter, 2003; Ware, 2007). Según Gough y Thomas (2008), la raza Pomeranian posee una predisposición congénita a padecer condiciones cardiovasculares, entre las cuales en primer lugar aparece el PDA.

El ducto arterioso persistente permite, a nivel cardiaco, el desvío sanguíneo de izquierda a derecha ya que la sangre (al igual que cualquier otro líquido) elegirá enfrentar la menor

presión posible; fisiológicamente, el flujo pulmonar mantiene una presión media mucho menor que el flujo aórtico (10 – 20mmHg y 70 – 100mmHg, respectivamente). Lo anterior resulta en una severa sobrecarga de volumen del lado izquierdo del corazón, esto produce dilatación atrial y ventricular izquierda, degeneración progresiva del miocardio y, eventualmente, falla cardiaca congestiva izquierda (Ware, 2007; Tobias y Spencer, 2012).

El paciente Charlie, presentaba clínicamente pocas alteraciones físicas y aparentaba ser un cachorro normal; sin embargo, a la auscultación cardiaca era evidente el soplo continuo característico en estos pacientes. Los autores Fossum (2013), Selmic et al. (2012) y Slatter (2003) concuerdan en que éste hallazgo es uno de los principales signos clínicos en estos pacientes y es el primer indicador de que presentan una anomalía.

Llama la atención en este paciente, que su pulso femoral fuera descrito por parte del personal del Servicio de Cardiología como “normocinético”. Ettinger y Feldman (2010) describen el pulso hiperdinámico como un hallazgo muy común en estos pacientes. Lo anterior se debe a que el ventrículo izquierdo (el cual, debido a la fisiopatología del defecto, presenta una sobrecarga de volumen) eyecta ese gran volumen sanguíneo que, rápidamente, abandona el lecho vascular de la aorta y se dirige hacia el lecho pulmonar a través del PDA. Lo anterior provoca una hipertensión aórtica sistólica junto a una hipotensión aórtica diastólica, generando lo que se describe como un pulso hiperdinámico o “de martillo”.

Poulsen y Tobías (2000) describen la ecocardiografía como una herramienta diagnóstica importante para detectar enfermedades cardiacas congénitas o adquiridas en perros y gatos. En este caso se trató, no solo de una fuente muy importante de información, sino que fue la herramienta que confirmó definitivamente el diagnóstico presuntivo de PDA (planteado a

nivel clínico), dentro de la lista de diagnósticos diferenciales se incluían la estenosis subaórtica, estenosis pulmonar, defectos del septum interatrial y defectos del septum interventricular (Fossum, 2013).

En este caso, previo a la realización del ecocardiograma se planteó el PDA como diagnóstico presuntivo, y se solicitó dicho examen para confirmar lo anterior. Clínicamente, pocas alteraciones cardíacas producen el conjunto de signos que Charlie presentaba; sin embargo, el soplo cardíaco continuo y en la ubicación tan craneal en donde se auscultaba esta alteración (foco pulmonar, a nivel del tercer o cuarto espacio intercostal), son altamente indicativos, clínicamente, de PDA (Ware, 2007).

Otras herramientas de utilidad para apoyar el diagnóstico de PDA son la electrocardiografía y la radiografía torácica. Éstas pueden mostrar signos compatibles con sobrecarga eléctrica y agrandamiento de estructuras involucradas, respectivamente (Slatter, 2003; Fossum, 2013).

Las principales alteraciones evidenciadas en el ecocardiograma de Charlie son todas consecuencias de la sobrecarga de volumen a nivel de las cámaras izquierdas del corazón, al punto de provocar una discreta insuficiencia mitral con escape de regurgitación, el cual se asocia a la dilatación del anillo valvular atrioventricular izquierdo (Fossum, 2013).

El estudio “Doppler” color mostró una apariencia turbulenta, caracterizada como un mosaico de colores, de un flujo que ingresaba a la arteria pulmonar coincide con lo descrito por Nyland (2002) y Poulsen y Tobias (2000).

El tratamiento de elección es siempre la oclusión total del defecto para evitar el deterioro del paciente a partir de la gravedad progresiva de los signos clínicos asociados, mismos que

podrían llevar a la muerte del animal, inclusive en etapas tan tempranas como antes del año de edad. La cronicidad del defecto podría llevar al desarrollo de falla cardiaca congestiva izquierda, reducción de la contractilidad cardiaca y arritmias, entre otros (Slatter, 2003; Tobias y Spencer, 2012).

En la actualidad existen numerosas opciones quirúrgicas para el abordaje de pacientes con PDA, algunas menos invasivas que otras, tal como la oclusión trans cateterización intravascular la cual requiere un nivel de tecnificación, experiencia, equipamiento e infraestructura mucho mayor por parte del personal y del centro quirúrgico. A pesar de estas técnicas novedosas el tratamiento de primera elección y que resulta ser de mayor efectividad, continua siendo la oclusión quirúrgica mediante la sutura del defecto a través de una toracotomía izquierda, la cual a su vez puede hacerse mediante abordaje intra o extrapericárdico (Selmic et al, 2012; Fossum, 2013).

Lo anterior no quiere decir que la oclusión del defecto mediante toracotomía sea una técnica sencilla y que no requiera mayor experiencia por parte del personal, sino que representa una opción más próxima a la realidad en nuestro medio nacional, además de que es considerada exitosa, con pocas complicaciones y de baja mortalidad (Ware, 2007). Cabe destacar que, independientemente de la técnica a elegir, todas las alteraciones clínicas y hemodinámicas del paciente deben ser corregidas (o al menos compensadas) previo al procedimiento; esto con el objetivo de establecer el menor riesgo anestésico posible (Fossum, 2013).

Con Charlie se eligió una toracotomía lateral izquierda para total oclusión extrapericárdica del defecto y no fue necesario ningún tratamiento previo al día de la cirugía, ya que el paciente no presentaba signos de enfermedad congestiva crónica ni arritmias.

La complicación más severa asociada a este tipo de procedimientos es la ruptura del defecto durante su disección (Fossum, 2013). Por esta razón, es que debe ser la fase más extensa y más delicada del proceso. En este caso se utilizaron múltiples hisopos de algodón estériles, que mediante pequeños movimientos rotacionales facilitaron la identificación y aislamiento de frágiles estructuras involucradas; este material funciona como una herramienta precisa y delicada, útil en espacios reducidos y alrededor de estructuras vitales tan frágiles como en esta intervención.

El pronóstico en estos pacientes es bastante favorable, a diferencia de aquellos que no son sometidos al procedimiento quirúrgico. Fossum (2013) reporta un 70% de mortalidad en aquellos animales a los que no se les realiza la oclusión del defecto (por cualquiera de las técnicas disponibles), principalmente a causa de la progresiva falla cardíaca congestiva izquierda con edema pulmonar.

Pueden presentarse recidivas por oclusión incompleta del defecto, desde algunas horas hasta días después de la cirugía. Se conoce como flujo residual al pequeño volumen que logra fluir nuevamente a través del defecto; recanalización se denomina a la completa reapertura del ducto. Hasta el 22% de los casos pueden presentar flujo residual (Selmic et al, 2012).

En el caso de Charlie, se programaron varias citas de control tanto en el SCPA como en el Servicio de Cardiología, con el objetivo de dar seguimiento a su recuperación y determinar si la oclusión del defecto continuaba siendo efectiva (completa) o no (flujo residual). Sin embargo, este proceso no pudo ser acompañado por el estudiante, ya que no coincidieron estas visitas con los plazos de rotación.

5. CONCLUSIONES

Se realizó una pasantía en los servicios de Cirugía, Diagnóstico por Imágenes, Clínica Médica y Pronta Atención Médica de Pequeñas Especies del HOVET-USP, para un total de 2.251 pacientes.

Se logró participar en la evaluación de los datos y toma de decisiones que antecedian una cirugía, adquiriendo experiencia en la valoración integral de los resultados pre quirúrgicos, con especial atención a las imágenes diagnósticas, gracias a la rotación en Ultrasonografía (200 pacientes) y Radiología-Tomografía (560 pacientes).

Se participó en 60 procedimientos quirúrgicos, aproximadamente; logrando fortalecer y aumentar los conocimientos alcanzados a lo largo de la carrera, no solo en el área de cirugía abdominal y torácica, sino en destrezas quirúrgicas en general y todo lo que éste concepto engloba (preparación, asepsia, técnicas modernas, herramientas, seguimiento, etc.).

Se recibió capacitación en el uso, manejo e interpretación de imágenes diagnósticas de alta tecnología, y se comprobó la importante relación que existe entre la cirugía y la imagenología (la totalidad de los pacientes sometidos a algún procedimiento quirúrgico, fueron evaluados mediante algunas de las modalidades de imágenes diagnósticas disponibles).

También, se recibió entrenamiento y preparación en casos de medicina interna, emergencias y cuidados intensivos.

Fue posible familiarizarse con los procedimientos quirúrgicos y diagnósticos más comúnmente realizados en el HOVET-USP, y se tuvo acceso a algunos abordajes

diagnósticos y cirugías con características de vanguardia que no se realizan, o no son comunes en Costa Rica pero tienen aplicabilidad en la realidad nacional.

Se documentó un caso clínico con características novedosas y didácticas; y de manera estadística, se incorporó la totalidad de la casuística recibida durante la pasantía.

Se participó como invitado internacional en el *I Foro de Internacionalización de la Facultad de Medicina Veterinaria y Zootecnia de la Universidad de São Paulo*, en donde se tuvo la oportunidad de compartir aspectos sobre la actualidad de la Medicina Veterinaria en Costa Rica, la experiencia como estudiante extranjero en Brasil y se buscó motivar a otros estudiantes a aprovechar oportunidades de estudio en otros países.

6. RECOMENDACIONES

6.1 A la Escuela de Medicina Veterinaria de la Universidad Nacional (EMV-UNA)

Reforzar los lazos académicos existentes con universidades alrededor del mundo, y buscar nuevas opciones de intercambio, que sean atractivas y altamente didácticas, que le permitan al estudiante complementar su formación académica con una vivencia práctica, en un entorno mundial diferente al de nuestro país.

Promocionar y hacer cada vez más accesibles todas estas opciones de intercambio académico que ofrece nuestra institución a la comunidad estudiantil. Nuestra escuela cumple con altos estándares de acreditación internacional y la calidad de nuestros profesionales es bien reconocida en otros países. Vivir una experiencia práctica como estas en otro país, resulta altamente enriquecedor para el estudiantado, en muchos aspectos: personal, académico, social, económico, etc.

Se debe buscar la manera de alcanzar un equilibrio entre profesores con muchos años de experiencia y aquellos más actualizados y con mayor iniciativa. Nuestra profesión evoluciona continuamente, pocos años significan grandes avances y esto nos obliga a mantenernos en una actualización académica permanente, sin menospreciar el gran aporte que puede hacer un profesional experimentado en un área en particular.

6.2 A los estudiantes de Medicina Veterinaria de la Universidad Nacional

Tomar, por iniciativa propia, la búsqueda de aquellas opciones internacionales de intercambio académico que más se adapten a sus intenciones profesionales, y presentarlas ante la EMV-UNA para beneficio de la población estudiantil del futuro.

A pesar de lo importante que es una formación integral para los profesionales en Medicina Veterinaria, las nuevas generaciones deben enfocar sus objetivos profesionales en aquella área que le sea de mayor interés. Profundizar y especializar nuestra práctica debe valorarse con el fin de mejorar los servicios y ofertas médicas con que cuenta nuestro país; esto, lejos de caer en el error de trabajar con una visión estrecha de la carrera, vendrá a enriquecer la calidad de nuestros servicios y por ende, la calidad de vida de nuestros pacientes.

La población estudiantil de la EMV-UNA debe ser siempre crítica e impulsar constantemente el mejoramiento de la carrera y la profesión; debe tener sed de crecer y mejorar todos los días, de avanzar y modernizar nuestro entorno laboral. Debe ser respetuosa y colaboradora con sus colegas, debe conocer y respetar sus límites profesionales. Debe tener iniciativa y deseo de aprender sobre técnicas y equipos modernos, a pesar de que aún no estén disponibles, o no sean comunes en nuestro país. Debe velar siempre por la salud y el bienestar de sus pacientes.

7. REFERENCIAS BIBLIOGRÁFICAS

Araya, A. 2004. Practica dirigida en clínica de especies menores con énfasis en el uso del ultrasonido abdominal como método de diagnostico en patologías de hígado y bazo. Tesis de Licenciatura. Universidad Nacional, Heredia, C.R.

Avendaño, A. 2010. Abordaje y manejo de neoplasias en caninos con énfasis en tumores de piel. Tesis de Licenciatura. Universidad Nacional, Heredia, C.R.

Berger, N & P.H. Eeg. 2006. Veterinary laser surgery: a practical guide. Blackwell Publishing, Iowa.

Berrocal, M. 2003. Informe final de práctica dirigida en cirugía de pequeñas especies con énfasis en ortopedia. Tesis de Licenciatura. Universidad Nacional, Heredia, C.R.

Blood, D.C & V.P. Studdert. 1999. Comprehensive Veterinary Dictionary. 2 ed. Saunders, London.

Brown, M. 2010. Manejo quirúrgico del trauma músculo esquelético en especies menores. Tesis de Licenciatura. Universidad Nacional, Heredia, C.R.

Ettinger, S. J & Feldman, E.C. 2010. Textbook of veterinary internal medicine. 7 ed. Saunders, Missouri.

Farrow, C.S. 2003. Veterinary diagnostic imaging: the dog and cat. Elsevier, Missouri.

- Fonseca, S. 2009. Uso de la radiografía y el ultrasonido en la región abdominal como herramientas diagnosticas en clínica de especies menores. Tesis de Licenciatura. Universidad Nacional, Heredia, C.R.
- Fossum, T.W. 2013. Small animal surgery. 4th Ed. Elsevier, Missouri
- Gispert, C. 2008. Diccionario de Medicina Océano Mosby. Océano, Barcelona.
- Gough, A & A. Thomas. 2008. Breed predispositions to disease in dogs and cats. Blackwell Publishing, Oxford.
- Hernández, R. 2011. Medicina de especies menores con énfasis en cirugía Escuela Superior de Medicina Veterinaria de Hannover. Tesis de Licenciatura. Universidad Nacional, Heredia, C.R.
- Hickman, J. 1995. An atlas of veterinary surgery. 3 ed. Blackwell Science, London.
- Lavin, L.M. 1999. Radiography in veterinary technology. 2 ed. Saunders, Pennsylvania.
- León, A. 2011. Cirugía de pequeños animales con énfasis en tejidos blandos de la cavidad torácica y cavidad abdominal realizada en el Ontario Veterinary College Teaching Hospital, Universidad de Guelph. Tesis de Licenciatura. Universidad Nacional, Heredia, CR.
- Lhermette, P & D. Sobel. 2008. Manual of canine and feline endoscopy and endosurgery. BSAVA, Gloucester.
- Murillo, I. 2005. Practica dirigida en clínica de especies menores con énfasis en radiología torácica. Tesis de Licenciatura. Universidad Nacional, Heredia, C.R.

- Nyland, T.G & J.S Mattoon. 2002. Small animal diagnostic ultrasound. 2 ed. Saunders, Philadelphia.
- Paniagua, A. 2009. Odontología de pequeñas especies con énfasis en enfermedad periodontal en caninos. Tesis de Licenciatura. Universidad Nacional, Heredia, C.R.
- Poulsen, C & R. Tobias. 2000. An atlas and textbook of diagnostic ultrasonography of the dog and cat. Veterinary Learning Systems, New Jersey.
- Quesada, V. 2006. Uso de la radiografía como procedimiento auxiliar y en el diagnóstico clínico de afecciones de la cavidad torácica. Tesis de Licenciatura. Universidad Nacional, Heredia, C.R.
- Rueda, C. 2003. Informe final de práctica dirigida con énfasis en clínica y cirugía de pequeñas especies. Tesis de Licenciatura. Universidad Nacional, Heredia, C.R.
- Salomón, M.T. 2002. Practica dirigida en clínica y cirugía de especies de compañía con énfasis en radiología abdominal en caninos. Tesis de Licenciatura. Universidad Nacional, Heredia, C.R.
- Selmic, L.E., D.A. Nelson, A.B. Saunders, H.P. Hobson & W.B. Saunders. 2012. An intrapericardial technique for PDA ligation: surgical description and clinical outcome in 35 Dogs. J. Am. Anim. Hosp. Assoc. 49.1: 31-39.
- Slatter, D. 2003. Textbook of small animal surgery. 3 ed. Saunders, Philadelphia.
- Tams, T.R. 1999. Small animal endoscopy. 2 ed. Elsevier, Inc., Missouri.
- Thrall, D.E. 2013. Textbook of veterinary diagnostic radiology. 6 ed. Saunders, Missouri.

- Tobias, K & J. Spencer. 2012. Veterinary surgery: small animal. Saunders, Missouri.
- Universidade de São Paulo. 2012. FMVZ em números, in numbers, en cifras 2011[en línea].
Faculdade de Medicina Veterinária e Zootecnia da Universidade de São Paulo:
http://www3.fmvz.usp.br/index.php/site/media/files/fmvz_em_numeros_2011_web__1
(Consulta: 14 may. 2012)
- Universidade de São Paulo. 2006. Catálogo comemorativo dos 25 anos do HOVET
FMVZ/USP: Hospital Veterinário. Faculdade de Medicina Veterinária e Zootecnia. São
Paulo, Bra.
- Wang, A. 2012. Medicina interna de especies menores: Escuela Superior de Medicina
Veterinaria de Hannover. Tesis de Licenciatura. Universidad Nacional, Heredia, C.R.
- Ware, W. 2007. Cardiovascular disease in small animal medicine. Manson, London.
- Withrow, S.J & Vail, D.M. 2007. Small animal clinical oncology. 4 ed. Saunders, Missouri
- Zamora, J. 2011. Pasantía en cirugía con énfasis en ortopedia en caninos y felinos. Tesis de
Licenciatura. Universidad Nacional, Heredia, C.R.

8. ANEXOS

Anexo 1. Estadísticas generales.

Cuadro 1. Distribución general de pacientes según servicio.

SERVICIO	SERVICIO					TOTAL
	Cirugía	Ultrasonido	PAM	Medicina Interna	Radiología	
Cantidad de pacientes	302	200	416	773	560	2251
Porcentaje	13%	9%	18%	35%	25%	100%

Cuadro 2. Distribución general de pacientes según sexo.

SEXO	SERVICIO					TOTAL	Porcentaje
	Cirugía	Ultrasonido	PAM	Medicina Interna	Radiología		
Hembra	152	110	214	412	281	1169	52%
Macho	150	90	202	361	279	1082	48%
TOTAL	302	200	416	773	560	2251	100%

Cuadro 3. Distribución general de pacientes según especie.

ESPECIE	SERVICIO					TOTAL	Porcentaje
	Cirugía	Ultrasonido	PAM	Medicina Interna	Radiología		
Canino	252	167	377	585	442	1823	81%
Felino	50	33	39	188	52	362	16%
Equino	0	0	0	0	43	43	2%
Ave	0	0	0	0	17	17	1%
Bovino	0	0	0	0	2	2	0%
Ovino	0	0	0	0	2	2	0%
Caprino	0	0	0	0	1	1	0%
Suíno	0	0	0	0	1	1	0%
TOTAL	302	200	416	773	560	2251	100%

PAM: Pronta Atención Médica

Cuadro 4. Distribución general de pacientes según edad.

EDAD	SERVICIO					TOTAL	Porcentaje
	Cirugía	Ultrasonido	Radiología	Medicina Interna	PAM		
Cachorros (< 1 año)	18	15	60	12	44	149	7%
Jóvenes (1 - 3 años)	60	21	71	30	52	234	10%
Adultos (3 - 7 años)	60	42	122	153	74	451	20%
Geriátricos (>7 años)	164	122	307	578	246	1417	63%
TOTAL	302	200	560	773	416	2251	100%

PAM: Pronta Atención Médica

Anexo 2. Servicio de Cirugía.

Cuadro 5. Tipo de procedimientos quirúrgicos realizados en el Servicio de Cirugía (n= 322).

Tipo de cirugía	Cantidad
Ortopedia	84
Cavidad abdominal	60
Remoción neoplasias cutáneas	46
Odontológicas	36
Orquiectomía	26
Oculares	22
Dilatación esofágica	8
Colocación tubo esofágico	6
Criocirugía cutánea	6
Colocación drenaje torácico	4
PDA	2
Colocación de marcapasos	2
Mastectomía	2
Uretrostomía	2
Limpieza / debridación heridas cutáneas	2
Anoplastía	2
Caudectomía	2
Biopsia ósea	2
Biopsia médula ósea	2
Biopsia piel	2
Drenaje absceso perianal	2
Ablación conducto auditivo	2
TOTAL	322

PDA: Persistencia de Ducto Arterioso

Anexo 3. Servicio de Diagnóstico por Imágenes.

Cuadro 6. Sistemas o estructuras a evaluar en los estudios ultrasonográficos realizados en el Servicio de Ultrasonografía (n=235).

Objetivo clínico del ultrasonido	Cantidad
Abdominal general	63
Urinario	53
Reproductor	32
Gastrointestinal	30
Hígado	18
Glándulas adrenales	10
Páncreas	9
Respiratorio	6
Linfonodos	5
Bazo	3
Flujo sanguíneo	3
Hidrocefalia	2
Glándula tiroides	1
Total	235

Anexo 4. Servicio de Medicina Interna.

Cuadro 7. Diagnósticos clínicos de pacientes evaluados en el Servicio de Medicina Interna (n=1140).

Diagnósticos clínicos		Cantidad
Alteraciones endocrinas		219
Diabetes mellitus	96	
Hiperadrenocorticismo	69	
Hipotiroidismo	43	
Hipoadrenocorticismo	8	
Hipertiroidismo	8	
Neoplasias		165
Linfoma	88	
Hepática	19	
Esplénica	13	
Cutánea	8	
Otras	37	
Alteraciones renales		139
Enfermedad renal crónica	116	
Nefrolitiasis	16	
Pielonefritis	2	
Otros	5	
Alteraciones urinarias		121
Infección de tracto urinario	64	
Enfermedad de tracto urinario inferior felino	20	
Urolitiasis	18	
Otros	19	
Alteraciones respiratorias		61
Bronquitis	31	
Rinitis	9	
Neumonía / Bronconeumonía	7	
Otros	14	
Alteraciones digestivas		51
Enfermedad intestinal inflamatoria	18	
Gastroenteritis	6	
Gastritis	5	
Otros	22	

Cuadro 7. Diagnósticos clínicos de pacientes evaluados en el Servicio de Medicina Interna (n=1140). (continuación)

Diagnósticos clínicos		Cantidad
Alteraciones sanguíneas		51
Anemia	14	
Hiperlipidemia	12	
Policitemia	11	
Otros	14	
Alteraciones hepáticas		49
Hepatopatía	29	
Colangitis	7	
Colelitiasis	5	
Otros	8	
Alteraciones neurológicas		45
Epilepsia	21	
Convulsiones	9	
Enfermedad vestibular	7	
Otros	8	
Alteraciones cardíacas		42
Enfermedad valvular crónica	24	
Cardiopatía	14	
Insuficiencia cardíaca congestiva	2	
Otros	2	
Discopatía / Discoespondilitis		33
Obesidad		30
Tratamiento sintomático		24
Síntomas inespecíficos a esclarecer		24
Convulsiones	8	
Fiebre	3	
Ascitis	2	
Otros	11	
Otros		86
Total		1140

Anexo 5. Servicio de Pronta Atención Médica.

Cuadro 8. Diagnósticos clínicos de pacientes abordados en el Servicio de Pronta Atención Médica (n=566).

Diagnóstico clínico		Cantidad
Alteraciones digestivas		86
Gastroenteritis hemorrágica	25	
Gastroenteritis	23	
Mega esófago	10	
Otros	28	
Alteraciones sanguíneas		83
Anemia	47	
Trombocitopenia	19	
Acidosis	7	
Otros	10	
Neoplasias		69
Linfoma	25	
Cerebral	13	
Gástrica	5	
Otros	26	
Alteraciones renales		46
Enfermedad renal crónica	36	
Enfermedad renal aguda	6	
Fallo renal	2	
Otros	2	
Síntomas inespecíficos a esclarecer		37
Convulsiones	7	
Vómito	5	
Síncopes	5	
Otros	17	
Alteraciones respiratorias		36
Neumonía / Bronconeumonía	15	
Bronquitis	7	
Rinitis	6	
Otros	8	

Cuadro 8. Diagnósticos clínicos de pacientes abordados en el Servicio de Pronta Atención Médica (n=566). (continuación)

Diagnóstico clínico		Cantidad
Alteraciones urinarias		32
Enfermedad de tracto urinario inferior felino	13	
Infección tracto urinario	8	
Otros	11	
Enfermedades infecciosas		35
Distemper	11	
Leishmaniasis	5	
Otros	19	
Alteraciones endocrinas		22
Hiperadrenocorticismo	9	
Diabetes mellitus	6	
Otros	7	
Hemoparasitosis		22
Alteraciones hepáticas		18
Hepatopatías	13	
Colelitiasis	5	
Discopatía / Discoespondilitis		18
Alteraciones neurológicas		14
Alteraciones a esclarecer	6	
Epilepsia	3	
Otros	5	
Alteraciones cardíacas		10
Enfermedad valvular crónica	5	
Insuficiencia cardíaca congestiva	5	
Alteraciones pancreáticas		10
Pancreatitis	10	
Otros		28
Total		566

Anexo 6. Caso clínico

Cuadro 9. Resultados del Ecocardiograma pre quirúrgico de Charlie a cargo del Dr. Guilherme Goldfeder del Servicio de Cardiología del Departamento de Clínica Médica del HOVET-USP.

Parámetro evaluado mediante examen ecocardiográfico	Resultado	Conclusión
Frecuencia cardíaca / Ritmo	114 lpm / Regular	Normal / Normal
Ventrículo izquierdo		
Septo: movimiento / grosor	Normocinético / 0.46cm	Normal / Normal
Pared: movimiento / grosor	Normocinética / 0.46cm	Normal / Normal
Cavidad: diámetro diastólico / diámetro sistólico	3.08cm / 1.89cm	↑ importante / ↑ discreto
Función	38.56%	Normal
Fracción de eyección	0.70	Normal
Aorta	1.35cm	Normal
Atrio izquierdo	2.0cm	Normal
Relación Atrio izquierdo/ Aorta	1.48	Normal
Ventrículo derecho	Normal	
Atrio derecho	Normal	
Válvulas atrioventriculares		
Válvula mitral		
Aspecto y movimiento de cúspides	Normales	
Estudio Doppler y mapa de flujo en color	Insuficiencia discreta	
Válvula tricúspide		
Aspecto y movimiento de cúspides	Normales	
Estudio Doppler y mapa de flujo en color	Normal	
Válvulas semilunares		
Válvula aórtica		
Aspecto y movimiento de cúspides	Normales	
Estudio Doppler y mapa de flujo en color	Normal	

Cuadro 9. Resultados del Ecocardiograma pre quirúrgico de Charlie a cargo del Dr. Guilherme Goldfeder del Servicio de Cardiología del Departamento de Clínica Médica del HOVET-USP. (continuación)

Parámetro evaluado mediante examen ecocardiográfico	Resultado	Conclusión
Válvula pulmonar		
Aspecto y movimiento de cúspides	Normales	
Estudio Doppler y mapa de flujo en color	Insuficiencia discreta	
Pericardio: aspecto ecocardiográfico	Normal	
Evaluación de la función diastólica		
Velocidad de Onda E mitral / Onda A	0.77m/s / 0.61m/s	
Tiempo de desaceleración Onda E mitral	59.30m/s	
Relación Onda E/Onda A	1.27	Normal
Evaluación hemodinámica		
Velocidad máxima del flujo aórtico / gradiente	1.53m/s / 9.39mmHg	
Velocidad máxima del flujo pulmonar	Imposible de evaluar (interferencia del PDA)	
Gradiente de presión estimada entre arterias pulmonar y aorta	125.11mmHg	
<p>Observaciones: se detecta un ducto arterioso persistente con las siguientes dimensiones: >0.15cm en el extremo pulmonar, >2.3cm de largo y >0.64cm de ancho</p>		
<p>Conclusiones: Persistencia de Ducto Arterioso con flujo de izquierda a derecha, con insuficiencia mitral de grado discreto y disfunción sistólica de grado discreto</p>		